77.

円33



BRITISH MEDICAL ASSOCIATION LIBRARY

THIS BOOK / JOURNAL MUST BE RETURNED TO THE LIBRARY BY THE LAST DATE STAMPED BELOW.

Rule 4. A Member shall be entitled to retain a book borrowed from the Library for a period of 28 days, unless recalled for use of another Member by the Librarian, in which case it must be returned at the expiration of fourteen days from the date of issue.

(Journals are normally issued for 14 days: Books for 28 days).

Rule 5. If a member fails to return any book borrowed by him within the period defined in Rule 4, he shall be liable to a fine of 3d. for each day that the book is retained beyond the appointed day as fixed by Rule 4, and until this fine is paid and the book in question is returned, he shall not be allowed to borrow any further books from the Lending Library.

P. & C. H. 1932

26 APR 1958		

Digitized by the Internet Archive
in 2021 with funding from
Wellcome Library

https://archive.org/details/s6550id1398063

BRITISH MEDICAL ASSOCIATION Library

Begründet von **H. Auspitz** und **F. J. Pick.**

ARCHIV

für

Dermatologie und Syphilis.

Unter Mitwirkung von

Prof. M'CALL ANDERSON, Dr. ARNING, Dr. BEHREND, Dr. BESNIER, Prof. BERGH, Prof. BOECK, Prof. DOUTRELEPONT, Prof. DUHRING, Prof. v. DÜRING, Dr. EHRMANN, Dr. ELSENBERG, Prof. EPSTEIN, Dr. FABRY, Prof. FINGER, Dr. J. GRÜNFELD, Prof. HASLUND, Dr. v. HEBRA, Dr. C. HERXHEIMER, Dr. HOCHSINGER, Dr. HOROVITZ, Dr. JADASSOHN, Prof. JANOWSKY, Prof. JARISCH, Dr. JOSEPH, Prof. KÖBNER, Dr. KOPP, Prof. LANG, Dr. LEDERMANN, Prof. LELOIR, Prof. LESSER, Prof. ŁUKASIEWICZ, Dr. LUSTGARTEN, Dr. du MESNIL, Prof. MRACEK, Prof. NEUMANN, Dr. OBERLÄNDER, Prof. PETERSEN, Prof. POSPELOW, J. K. PROKSCH, Prof. REDER, Dr. RIEHL, Dr. RÓNA, Dr. O. ROSENTHAL, Dr. SCHIFF, Dr. SCHÜTZ, Dr. SCHUSTER, Prof. SCHWIMMER, Dr. SZADEK, Prof. TARNOWSKY, Dr. TOUTON, Dr. ULLMANN, Dr. VEIEL, Dr. v. WATRASZEWSKI, Dr. WELANDER, Dr. WINTERNITZ, Prof. WOLFF, Dr. v. ZEISSL

und in Gemeinschaft mit

Prof. Caspary, Königsberg — Prof. Kaposi, Wien — Prof. Lewin, Berlin — Prof. Neisser, Breslau

herausgegeben von

Prof. F. J. Pick in Prag.

Vierunddreissigster Band.

Mit vierzehn Tafeln.

Wien und **Leipzig.**
Wilhelm Braumüller,
k. u. k. Hof- und Universitätsbuchhändler.
1896.

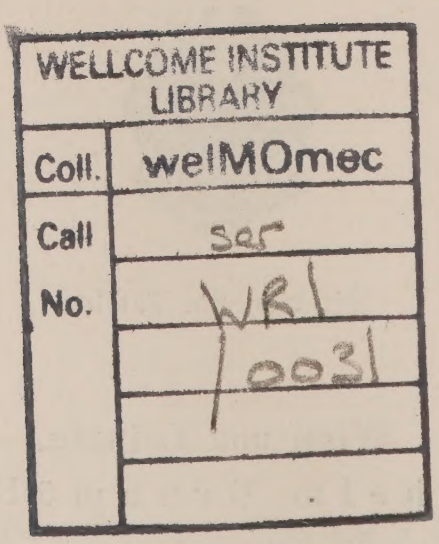
WELLCOME INSTITUTE LIBRARY
Coll. welMOmec
Call No. ser WR 1 003

K. u. k. Hofbuchdruckerei A. Haase, Prag.

BRITISH MEDICAL ASSOCIATION

Inhalt.

Original-Abhandlungen.

Pag.

Zur Genese der hereditären Syphilis. Von Prof. Dr. Caspary . . 3

Ueber Urticaria pigmentosa xanthelasmoides und Urticaria chronica perstans papulosa. Von Dr. Joh. Fabry in Dortmund. (Hierzu Taf. I und II.) 21

Aus der Poliklinik des Prof. Dr. E. Finger im k. k. Allg. Krankenhause in Wien. Zur Histologie des gonorrhoischen Eiters. Von Dr. C. Pezzoli 39, 183

Ueber einen bisher unbekannten endemischen Lepraherd in Dalmatien. Von Dr. Oscar Hovorka v. Zderas, emer. Universitätsassistent, Gemeindearzt in Janjina, Dalmatien 51

Aus der königl. Universitätsklinik für Syphilis und Hautkrankheiten des Herrn Geheimrath Prof. Dr. Doutrelepont zu Bonn. Beitrag zur visceralen Lepra. Von Prof. Dr. Doutrelepont und Dr. Max Wolters. (Hierzu Taf. III u. IV.) 55

Lichen ruber acuminatus und planus an der Haut und Schleimhaut desselben Individuums und über die Identität des Lichen ruber acuminatus und der Pityriasis rubra pilaris. Von Prof. Łukasiewicz in Insbruck. (Hierzu Taf. V—VII.) 163

Aus der dermatolog. Abtheilung des Primararztes Dr. Jadassohn im Allerheiligen-Hospital zu Breslau. Ueber das „Ulcus vulvae“ (chronicum, elephantiasticum etc.). Von Dr. Franz Koch, früherem Assistenzarzt, jetzt Arzt für Hautkrankheiten in Berlin. (Hierzu Taf. VIII.) 205

Ein Fall von erfolgreicher Arsen-Medication bei Hautsarcom. Von Prof. A. J. Pospelow, Moskau 247

Aus Herrn Hofrath Prof. J. Neumann's Klinik in Wien. Ueber Behandlung der Syphilis mit Jodquecksilberhämol. Von Dr. J. H. Rille, klin. Assistenten 253

Aus Dr. Joseph's Poliklinik für Hautkrankheiten in Berlin. Beiträge zur Histologie der Urticaria simplex und pigmentosa mit besonderer Berücksichtigung der Bedeutung der Mastzellen für die Pathogenese der Urticaria pigmentosa. Von Dr. Eduard Bäumer. (Hierzu Taf. IX u. X.) 323

Pag.

Aus der dermatologischen Abtheilung des Primärarzt Dr. Jadassohn im Allerheiligen-Hospital zu Breslau. Urologische Beiträge. Von Dr. J. Jadassohn und Dr. Max Dreysel.

1. Ueber die „Capacität" der Urethra anterior. Von Dr. Max Dreysel 349
2. Ueber die „Capacität" der Urethra posterior. Von Dr. Max Dreysel 355
3. Zur „Trichterbildung" in der Urethra posterior. Von Dr. Max Dreysel 358
4. Bacterien-Membranen in der Harnröhre. Von Dr. J. Jadassohn 363
5. Die Reaction im Lumen der Harnröhre. Von Dr. J. Jadassohn 365

Clinica Dermosifilopatica della R. Universitá di Cagliari (Prof. G. Mazza.) Zur Topographie des elastischen Gewebes der normalen menschlichen Haut. Von Dr. E. Secchi, Assistent der Klinik. (Hierzu Taf. XI u. XII.) 369

Mittheilung aus der venerischen Abtheilung des städtischen Filialspitales in Budapest. Ein Fall von primärem gangränösen Erysipel des Penis. Miterkrankung des Hodensackes und der Hoden. Consecutive Hodenatrophie? Oligospermie. Von Dr. S. Róna, Docent 397

Bericht über die Leistungen auf dem Gebiete der Dermatologie und Syphilis.

Bericht über die Verhandlungen des V. Congresses der Deutschen dermatologischen Gesellschaft, gehalten in Graz vom 23.—25. September 1895 89

Klinische und bakteriol. Studie über das Vorkommen des Gonococcus (Neisser) in der männlichen Harnröhre und im Vulvo-Vaginaltractus der Kinder. Von Dr. Henry Heiman in New-York. (Hierzu Taf. XIII u. XIV) 422

Dermatitis herpetiformis (Duhring). Von Prof. Alex. Haslund in Kopenhagen 453

Verhandlungen der Wiener dermatologischen Gesellschaft 143, 277, 403

Verhandlungen der Berliner dermatologischen Vereinigung . 149, 282, 417

Hautkrankheiten 288

Venerische Krankheiten 240, 455, 464

Buchanzeigen und Besprechungen . . . 156, 315, 473

Varia 320, 476

Originalabhandlungen.

Zur Genese der hereditären Syphilis.[1])

Von

Prof. Dr. **Caspary**.

M. H., erlauben Sie mir zunächst Ihnen eine Krankengeschichte zu erzählen. Am 10. October v. J. wurde mir die 22 Jahre alte Frau eines hiesigen Tischlers von Dr. Oscar Samter zugeschickt, an den sich die Kranke wegen Wundseins der rechten Brustwarze gewandt hatte. Die Mamilla war wenig vergrössert, ein wenig härter als die linke. Man konnte bei der Palpation kaum von einer Induration sprechen, die Stelle fühlte sich weich, elastisch an, wie in Folge einer mässigen Entzündung, und war oberflächlich gleichmässig wund, wie erodirt. Dieses Wundsein und eine geringe Serumausschwitzung erinnerte wohl an die Oberfläche von wunden Sclerosen. Dicht unterhalb der rechten Achsel fand sich nur eine, und nur bohnengrosse, wenig empfindliche, nicht sonderlich harte Lymphdrüse, die auf der linken Seite fehlte. Nur bei genauer Untersuchung fanden wir ganz zerstreut mattrothe Flecken auf Rumpf und Extremitäten, im Ganzen vielleicht 15—20, die an Grösse ziemlich gleich, etwa erbsengross, der Patientin nicht aufgefallen waren, da sie nicht juckten. Nirgend fanden sich Papeln; Capillitium, Schlund, Genitalien, Anus waren frei, keine weiteren Drüsen geschwellt. Aber die Patientin, die im 8. Monate der Gravidität war, fühlte sich seit ca. 8 Tagen unwohl, gegen Abend etwas fiebrig, ohne rechten Appetit, mit wenig Schlaf, grosser Abgeschlagenheit. Das liess zusammen mit dem Befunde der wunden, geschwellten Brust-

---

[1]) Vortrag, gehalten im Verein für wissenschaftliche Heilkunde in Königsberg i. Pr. am 8. April 1895.

warze, der allerdings ungewöhnlich geringen Drüsenschwellung in der Nachbarschaft, den spärlichen Roseola-Flecken ziemlich sicher eine frische, von der Mamilla ausgehende Infection annehmen. Acht Tage später war kein Zweifel mehr möglich. Die Eruption von Roseola-Flecken hatte sehr zugenommen, auf dem Capillitium waren kleinste, verschorfende Papeln aufgetreten, an den Seiten des Halses, in beiden Leisten waren kleine geschwellte Drüsen fühlbar geworden. Darauf beschränkten sich die Eruptionszeichen, während das Uebelbefinden der Patientin anhielt. Die Vorgeschichte der Infection liess sich in einer Beziehung leicht feststellen. Der von uns citirte Ehemann, der selbst voll Besorgniss seine Frau zum Arzte geschickt hatte, war ein Jahr vor seiner Verheiratung, im März 1893, als Soldat inficirt worden. Er hatte zwei harte Geschwüre an der Penishaut gehabt und war dann, als Flecken auf der Haut, Knötchen am Anus und Geschwüre im Halse eintraten, im Militärlazareth mit einer 5wöchentlichen Schmiercur behandelt worden. Da er fernerhin sich gesund glaubte, weil keine äusseren Zeichen sichtbar wurden, hatte er im März 1894 geheiratet. Die Frau war sogleich schwanger geworden, und hatte sich bis in die letzten Wochen hinein gesund gefühlt. Er gab auf Befragen zu, dass er oft die Mamilla intra coitum in den Mund genommen habe. An ihm selbst, speciell auch an seiner Mundschleimhaut fanden wir nichts Krankhaftes, ausser geschwellten Drüsen an beiden Ellbogen, an der bekannten Stelle oberhalb des Condylus internus — jederseits eine — und mehreren in jeder Leiste; ferner zwei weiche, dunkel pigmentirte Narben an der Haut des Dorsum penis. Nach dem ganzen Gebahren der Frau, dem innigen, auch durch die Infection nicht gestörten Verhältniss der Eheleute war es uns nicht zweifelhaft, dass hier kein illegales Verhältniss zum Verhängniss geführt hatte; dass hier der immerhin nicht gewöhnliche Fall vorlag, dass der vor Kurzem inficirte Mann seine Frau viele Monate hindurch nicht inficirt hatte, dass nun aber von der Mamilla her das Virus eingedrungen war. Unser Hauptinteresse richtete sich begreiflicher Weise auf die Frucht. Es musste von vorne herein wahrscheinlich sein, dass das Semen des recent syphilitischen Mannes das Kind inficiren

würde. War also das Kind derart erkrankt, so liess sich ein Schluss auf die Durchgängigkeit der Placenta nicht machen. Es war aber wohl möglich, dass das Kind gesund gezeugt worden; für das Ovulum liess sich das mit Sicherheit behaupten; sonst hätte die Mutter nicht intra graviditatem inficirt werden können. Es lag auch die Möglichkeit vor, dass die Samenzelle keine Uebertragung vermittelt haben möchte. Wir kennen solcher Fälle genug, in denen bei frischer Syphilis, ja bei noch viel jüngerer als in unserem Falle, und bei ganz unbehandelter, doch ein gesundes und gesund bleibendes Kind geboren wurde. Kam nun in unserem Falle ein gesundes und gesund bleibendes Kind zu Tage, so konnte man daraus ersehen, dass das Gift durch die Placenta der Mutter zu dem Foetus nicht durchgedrungen war, dass die Placenta sich hier als undurchlässig erwiesen hatte. Jedenfalls durfte der Cirkel nicht gestört werden; es durfte nicht eine Mercurialcur angewandt werden, die möglicherweise einmal die Uebertragung erschwerte, ferner auch an dem Kinde die Folgen des Virus unsichtbar machen konnte. Obgleich mich mein Gewissen etwas schlug, entschloss ich mich im Interesse einer wissenschaftlichen Erfahrung von einer Mercurialcur vorläufig Abstand zu nehmen. Ich liess Emplastrum mercuriale auf die wunde Brustwarze auflegen, gab innerlich kleinste Dosen Jodkalium. Die Frau war nach einigen Wochen ganz wohl; die Induration ging schnell, die Flecken der Haut sehr langsam zurück. Am 14. November, als noch Reste der Roseola sichtbar, viele Drüsen fühlbar waren, fand die Entbindung von einem gesunden Knaben statt. Leider entsagte die Frau ihrem Wunsche, der auch ganz der meine gewesen war, selbst zu stillen, auf Forderung ihres Mannes, der die Ansteckung von der rechten Mamilla fürchtete und gegen den ich doch nicht gut geltend machen konnte, dass mich solch ein Experiment gerade interessirt hätte. Leider war die künstliche Ernährung nicht von sonderlichem Erfolge. Ich habe das Kind zweimal wöchentlich besucht und stets frei von allen Zeichen der Syphilis gefunden, bis es im Alter von 4 Wochen unter den Symptomen acuten Darmcatarrhs starb. Die 24 Stunden nach dem Tode durch Herrn Nauwerck höchst sorg-

sam ausgeführte Section ergab die Abwesenheit jedes für Syphilis sprechenden Symptoms. Vor Allem waren auch die Knochenenden, deren eine ganze Zahl untersucht wurden, Tibiae, Femora, Rippen, Oberarme durchaus normal, von specifischer Osteochondritis keine Spur vorhanden.

Dass ich die Mutter bald nach der Entbindung einer energischen Mercurialcur unterwarf, führe ich nebenher an; sie ist bis heute frei von Recidiven.

Sectionsprotokoll.

Kind, 1 Monat alt (geb. 14./XI. 1894; gest. 13./XII. 1894).

Abgemagerter graciler Körper. Kein Rigor. Ausgedehnte Senkungsflecke. Ausgesprochener Ikterus. Ossificationsgrenze am unteren Ende des Femur normal, ebenso die oberen der Tibia, die der Oberarme. Die Leber überragt ziemlich stark den Rippenpfeilerrand, bis Fingerbreite. Milz liegt in der Kuppe des Zwerchfells verborgen. Zwerchfell r. IV., l. V. Rippe. Pleurasäcke ohne Flüssigkeitsergüsse. Lungen frei; auch in den Rippen keine Ossificationsstörungen. Ebenso am Humerus. Thymus mässig stark entwickelt. Im Herzen mässig viel flüssiges Blut. Blasser Herzmuskel. Unveränderte Klappen. Bronchial-Schleimhaut geröthet. Aus dem linken Bronchus entleert sich fast reiner Eiter. Oberlappen lufthaltig blass, Unterlappen dunkelbraunroth. Bei Druck entleert sich schwach schaumige, blutige Flüssigkeit. Rechte Lunge bietet im Ganzen denselben Befund. Keine Pneumonie. Milz etwas geschwellt, derb dunkelbraunroth. Mesenterialdrüsen leicht geschwellt, geröthet. Duodenalinhalt stark gallig gefärbt. Im Magen dunkelbräunliche, schleimige Inhaltsmassen, anscheinend hämorrhagisch. Magenschleimhaut selber blass ohne Hämorrhagien. Duodenal-Schleimhaut blass; Gallenblase nur schwach gefüllt. Bei Druck auf die Gallenblase entleert sich Galle in den Darm. Die Papillen nicht auffallend geschwellt. Leber nicht vergrössert, von normaler Form. Schnittfläche von braunem Aussehen, von Cirrhose oder Gumma nichts zu sehen. Dünndarm enthielt nur wenig gallig gefärbte Flüssigkeit, gegen die Klappen hin nimmt die Menge zu, wird etwas röthlich. Im coecum und colon ascendens etwas breiiger, fast völlig farbloser Koth. Schleimhaut des Dickdarmes blass geröthet, mit einzelnen punktförmigen Hämorrhagien. Follikel nicht geschwellt. Dünndarmschleimhaut deutlich geröthet, mit Gefässramificationen. Auch die folliculären Apparate nicht geschwellt. Linke Niere mit schöner fötaler Lappung nicht vergrössert, Farbe dunkelbraunroth. Sehr schöne Harnsäureinfarcte in den Nierenpyramidenspitzen.

Anat. Diagnose: Atrophie. Enteritis. Icterus. Bronchitis. Lungenhypostase. Milzschwellung. Harnsäureinfarcte der Nieren.

Wenn Sie, m. H., mit mir annehmen, dass der Sectionsbefund, speciell die normale Beschaffenheit der Epiphysenlinien

ein so gut wie untrügliches Zeichen gegen den Verdacht hereditärer Syphilis abgibt, so haben wir in dem vorliegenden Falle eine sichere Beobachtung, dass die intra graviditatem inficirte Mutter das Gift nicht auf das Kind übertragen hat; dass die „Placenta“ hier als undurchgängiges Filter gewirkt hat. Sie wissen, dass vor 20 Jahren nach der Publication eines Buches von Kassowitz gerade über dessen Hauptlehre, die Placenta sei nach beiden Seiten hin undurchlässig — weder könne von dem Kinde eines syphilitischen Vaters das Gift zu der gesunden Mutter durchdringen, noch eine erst in der Schwangerschaft inficirte Frau das Virus dem gesund gezeugten Foetus mittheilen — ein lebhafter Streit entstand. Damals nahmen viele Collegen pro und contra an dem Kampfe Theil, darunter auch ich. Nur widerstrebend machte Kassowitz in einer späteren Arbeit das Zugeständniss, in seltenen Fällen, wie er nie einen erlebt habe, könne wohl von der später inficirten Mutter das Gift durch die Placenta auf das Kind übergehen. Eine Durchseuchung der gesunden Mutter von dem durch den Vater kranken Foetus müsse er, sogar als die Regel, zugeben; aber die Mutter sei dann nicht syphilitisch inficirt, sondern nur unter der Wechselwirkung der Säfte immunisirt.

Der Anfangs sehr lebhafte Streit hörte für eine ganze Anzahl von Jahren auf. Dann erschien vor 4 Jahren ein Buch von Fournier über hereditäre Syphilis, das von Kassowitz kaum Notiz nahm. Und als dann Finger in Wien Fournier's Buch übersetzte und mit geistvollen Noten versah, erlaubte ich mir darüber hier zu berichten. Und hier ging der Streit dann wieder los, lebhafter als irgendwo anders, indem zuvörderst unser verehrter Herr Präsident sofort opponirte und in nächster Sitzung einen Gegenvortrag hielt; ebenso vor einiger Zeit Herr College Rosinsky. Aber die beiden Herren sind gar nicht ganz einig, und entgegen dem gewöhnlichen Weltlauf ist hier der Meister radicaler als der Jünger. Herr Geh.-Rath Dohrn ist zu dem früheren Axiom von Kassowitz zurückgekehrt. Die Placenta sei — was die Uebertragung der Syphilis in utero betrifft — undurchgängig, sowohl in der Richtung von dem Foetus zur Mutter, als von der Mutter zum Foetus hin. Und soweit ich behalten habe, hatte Kassowitz brieflich vor gar

nicht langer Zeit, also lange nach seiner zweiten Schrift, unserem Herrn Vorsitzenden erklärt, er sei doch immer noch der alten Ueberzeugung von der Undurchlässigkeit des Filters für alle Fälle. — Noch eine Schrift möchte ich erwähnen, die in der letzten Woche erschienen ist. In den Monatsheften für praktische Dermatologie von Unna ist eine Arbeit von Prof. von Dühring in Constantinopel erschienen, die sehr lesenswerth ist und eine ganze Reihe eigener Beobachtungen enthält. Darin ist nun Dühring unseren letzten Vorträgen gegenüber im Vortheil. Wenn ich vor 20 Jahren eine Anzahl von Einzelbeobachtungen mittheilen konnte, die mehr weniger beachtet und controlirt wurden, und von Experimenten, die dann wiederholt und bestätigt wurden, so musste ich mich in meinem letzten Vortrage vor 3 Jahren auf Raisonnement beschränken, das ja freilich immer auf eigene Erfahrungen Bezug nahm. Auch in den ausführlich veröffentlichten Vorträgen der Herrn Dohrn und Rosinsky waren beweiskräftige Einzelfälle nicht mitgetheilt, der beachtenswerthe Fall der verschieden früh resp. spät erkrankenden Zwillinge ist für die uns beschäftigenden Fragen nicht von Belang. Auch der Fall, den ich Eingangs mittheilte, ist nicht von Belang; höchstens gegenüber blinden Gegnern von Kassowitz, die es als Regel hinstellen, dass von der nachträglich inficirten Mutter das Virus auf den gesund gezeugten Foetus übergehe. Da ist dann natürlich jeder sicher beobachtete Fall von Bedeutung. Dass ich enttäuscht war, dass ich unmittelbar nach der Section, als ich Herrn Geh.-R. Dohrn begegnete, ihm ziemlich kleinlaut das unerwartete Resultat mittheilte, wird Sie nicht interessiren, aber auch nicht überraschen. Der Vater, vor 1 Jahre inficirt, hat eine einmalige Cur durchgemacht; die Mutter wird etwa im 6. Monate der Schwangerschaft inficirt. hat in der Eruptionsperiode stark zu leiden, bleibt frei von allem Einflusse des Mercur — da war wohl Syphilis der Frucht zu erwarten.

Nun, m. H., Sie kennen ja das Sprichwort von der Duplicität der Fälle. Wir haben seit dem 10. October, an dem die früher genannte Gravida zu uns kam, noch 3 derartige Kranke zu behandeln gehabt, haben auch deren Kinder beobachten können und — trotz aller unserer Mühe — deren Sec-

tion von den immer hilfreichen Anatomen erbitten müssen. Aber nun kam in jedem Falle eine mehr weniger grosse Schwierigkeit, die anamnestischen Data festzustellen, eine Schwierigkeit, die in dem ersten, ganz klaren Falle nicht bestand; ferner die Einwirkung der Mercurialbehandlung; ich muss daher sehr vorsichtig sein in meinen Schlüssen.

M. H., ich weiss genau, wie langweilig der Vortrag von Krankengeschichten sein kann; ich werde nur das Nothwendigste vortragen. Zunächst über ein Ladenmädchen von 20 Jahren, die am 20. September v. J. in die Poliklinik kam und dort von Dr. Paul Samter allein, da ich verreist war, untersucht wurde. Er notirte ein grosses Ulcus am r. labium majus, verbunden mit starkem Oedem, Drüsen in beiden Leisten und an beiden Cubiti, Condylome am Anus, Ulcus der r. Tonsilla, Gravidität im 6. Monate. Unter Injectionen ging nun Alles schnell zurück, und als ich Anfang October zurückkam, war von dem Geschwür des Labium nichts mehr zu sehen. Als aber die Condylome um den Anus geschwunden waren, fanden wir mehrere dunkel pigmentirte Stellen dicht um ihn herum, die nicht von den oben bestandenen Papeln herrührten. Das sah sehr verdächtig aus, als habe hier schon früher ein Ring von Condylomen bestanden, als liege sonach nicht eine Infection intra graviditatem, sondern ein Recidiv schon älterer Lues vor. Die vom Collegen Samter gesehene und als Primäraffect gedeutete Ulceration konnte ja auch ein Recidiv, eine Pseudo-Induration sein. Wir haben ja Aehnliches öfter gesehen, besonders schön bei einem jungen Manne, den ich Collegen als frisch inficirt mit Induration des Präputium, Drüsenschwellung der Leiste, Roseola demonstriren konnte, um sie nachher gleich darüber aufzuklären, es liege nur ein Recidiv vor. Denn wenige Monate vorher hätten wir gerade an der Stelle einen wirklichen Primäraffect und die ersten Secundärsymptome beobachten können; jetzt liege nur eine Papel vor, die sich gerade an dem locus infectionis entwickelt habe und eine Roseola als Recidiv; die Drüsen beständen auch noch von früher her. — Nach den Angaben der Kranken hatte sie im Herbste 1893 am Anus Schrunden bekommen, sie sofort Herrn Dr. Conrad in Gumbinnen gezeigt, und innerhalb 8 Tagen seien sie nach Aufstreuen eines Pulvers verschwunden.

Das klang recht unwahrscheinlich. Aber Herr College Conrad hatte die Güte, uns auf eine Anfrage zu antworten, die Angaben seien ganz correct, es habe sich damals nicht um Condylome, sondern um Schrunden gehandelt, und es seien keinerlei Anzeichen syphilitischer Infection dagewesen, die Heilung schnell auf Localmittel erfolgt. So ist es denn so gut wie sicher, dass die Patientin als Schwangere erst inficirt wurde. Aber hier waren noch 4 Monate Zeit bis zur Entbindung, und da bekamen wir es doch nicht fertig, auf Kosten von Mutter und Kind zu experimentiren, d. h. die Mercurialcur fortzulassen, zumal wir gar nicht wissen konnten, wie weit die Patientin als Infectionsquelle schaden möchte. Es wurden noch 30 Inunctionen gemacht. Patientin wurde am 1. Feber d. J. in der Klinik von einem elenden Kinde entbunden, das sie am 11. Tage mit sehr ausgebreitetem Erythem zu uns brachte. Schon nach 2 Tagen konnte Herr Dr. Askanazy feststellen, dass keinerlei Zeichen syphilitischer Infection vorhanden war.

Sectionsbefund.

Paul M., geb. 31./I. 1895, gest. 14./II. 1895.

Nabel leicht gewölbt; starkes Oedem des rechten Beines. Im Abdomen reichlich schleimiges, seröses Exsudat mit Beimischung reichlicher Fibrinflocken. Fibrinöse Massen lagern auf der leicht injicirten Serosa der meteoristisch geblähten Darmschlingen und auf der Oberfläche der Milzkapsel. Auf Einschnitten in die Bauchhaut in der Umgebung des Nabels ist eine eitrige Infiltration nicht nachweisbar, auch die Nabelgefässe sind normal. Die Vene leer; die Arterien enthalten Spuren geronnenen Blutes. Pleuren leer, Lungen retrahiren sich nicht. Herz von normaler Grösse, Klappen intact, Musculatur grauroth.

Lungen gross, schwammig weich, ödematös gebläht, überall lufthaltig. Milz etwas vergrössert; Consistenz mässig fest, dunkelblauroth.

Beide Nieren zeigen bis auf embryonale Lappung glatte graurothe Oberfläche, in einzelnen Pyramiden Harnsäureinfarckte.

Im Magen grauer mit dunkelbraunen Blutflöckchen untermischter Schleim; Schleimhaut hellroth injicirt. Leber sehr blutreich, mit verwaschener acinöser Zeichnung, ihre Kapsel glatt. An der Knorpelknochengrenze der Rippen ein ganz schmaler blassgelblicher Saum.

An der oberen Tibiaepiphyse ist eine deutliche gelbe Grenzlinie überhaupt nicht zu bemerken. — Vena iliaca dextra und cruralis frei von Thromben.

Anatomische Diagnose: Peritonitis sero-fibrinosa. Harnsäure-Infarkt der Nierenpyramiden. Oedem der rechten unteren Extremität.

Die Beweiskraft des Falles wird erheblich dadurch abgeschwächt, dass die Mutter viele Wochen lang unter dem Einflusse der Inunctionen stand, aber ich erinnere daran, dass auch in dem Falle von Zeissl, dem ersten und beweisendsten Falle des Ueberganges der Infection auf das Kind in utero, in ganz ähnlicher Weise Quecksilber angewandt war und trotzdem die Frucht erkrankte. Es ist also wohl möglich, dass auch in unserem zweiten Falle die Placenta schützend dazwischen trat.

In einem dritten Falle, einer 27jähr. Schneiderin, haben wir nur die Angabe der Patientin, dass sie von einem gesunden Manne geschwängert, dann von einem erwiesen kranken inficirt sei. Das liess sich gar nicht controliren. Das Exanthem, das sie, im 6. Monate der Gravidität stehend, aufwies, wiedersprach ihren Angaben nicht, gestattete aber keinen Rückschluss. Es war das besonders interessant, weil auf dem Capillitium und zu den Seiten der Nasenflügel ganze Rasen spitzer Condylome sassen, zweifellos auf breiten Papeln aufgeschlossen, wie auch der Erfolg der specifischen Therapie erwies. Mit den Papeln schwanden auch die spitzen Warzen ohne alle Localbehandlung. Daneben bestanden ulcerirte Papeln an verschiedenen Stellen, so auch auf den Tonsillen, multiple Drüsenschwellungen u. s. f. Zur rechten Zeit von einem kräftigen Kinde entbunden, das Kuhmilch zur Nahrung bekam, wurde sie 4 Wochen später auch diese Sorge los, indem das Kind, das ich mehrmals wöchentlich besuchte und stets gesund und kräftig gefunden hatte, an acutem Darmcatarrh starb. Herr Askanazy hatte die Güte, durch sorgsamste Untersuchung festzustellen, dass keine Zeichen syphilitischer Erkrankung an der Kindesleiche zu finden waren.

Sectionsbefund.

Mädchen St., Kind, 23 Tage alt, secirt den 12./II. 1895.

Ausgesprochene Cyanose der Hautdecken. An der Haut, dem Rumpfe, den Extremitäten ausgedehnte ekzematöse Veränderungen. Im Abdomen wenig Flüssigkeit. Situs normal. Beide Lungen retrahiren sich wenig, sind ziemlich voluminös. Auf der Pleura pulmonalis an der Lungenbasis und den hinteren Abschnitten mehrfache, bis stecknadelkopfgrosse Hämorrhagien. Auch in der Pleura mediastinalis vereinzelte Blutungen. Lungengewebe zum grossen Theil etwas ödematös gebläht, wenig knisternd.

Dazwischen sind in den unteren Lungenbezirken dunkelblaue atelektatisch schlaffe Theile gelegen. Das Parenchym auf dem Durchschnitt blutreich, ziemlich feucht. Bronchialschleimhaut hellroth. Aus den Hauptbronchien der Lungen quillt nur ein wenig schaumiges Sekret. Herz von normaler Gestalt. Klappen intact, Musculatur blass, ziemlich fest.

Thymusdrüse von entsprechenden Dimensionen und unverändertem Aussehen.

Milz nicht vergrössert, Consistenz ziemlich fest, Pulpa kirschroth, Follikel ziemlich klein.

Nebennieren und Pancreas ohne Besonderheiten.

Beide Nieren zeigen graurothe Farbe des Gewebes, unverändertes Verhalten.

Leber nicht vergrössert, ihre Serosa spiegelnd glatt. Parenchym röthlichbraun, acinöse Zeichnung verwaschen. In der Gallenblase etwas hellgelbe Galle. Im Dünndarm dünnflüssiger, gelbflockiger Inhalt; seine Schleimhaut blass, auch die Dickdarmschleimhaut unverändert. An der Knorpelknochengrenze der Rippen eine schmale, gelbe, lineare Verkalkungszone. An der Eyiphysengrenze der Tibia ist überhaupt eine gelbe Linie nicht wahrzunehmen. Halsorgane und Gehirn ohne Besonderheiten.

Anatom. Diagnose: Hyperämie der Lungen. Pleuralblutungen.

Dagegen war in einem 4. Falle die hereditäre Syphilis schon intra vitam von uns festgestellt und auch den Klinicisten demonstrirt worden. Leider sind wir für die Anamnese wieder auf die Angabe der Mutter über die verschiedenen Väter angewiesen. Ich habe mir die Mühe gemacht, den angeblichen Vater aufzufinden, d. h. den Soldaten, mit dem die Kranke nach ihrer Angabe allein zur Zeit ihrer Schwängerung durch viele Monate geschlechtlichen Umgang gepflogen haben will. Der ganz gesunde, betr. Unterofficier behauptet auch, der Einzige gewesen zu sein und erst 4 Monate nach der Schwängerung den Umgang aus äusserlichen Gründen aufgegeben zu haben. Zwei Monate danach — behauptet die Kranke — sei sie durch einen feinen Herrn in dem Hause, wo sie als Näherin beschäftigt war, inficirt worden. Sie habe aber Monate lang ausser geringen Schmerzen und Jucken am Genitale nichts gemerkt; dann sei Ausschlag und Halsschmerzen gekommen, und nun erst suchte sie uns in der Klinik auf. Das war 3 Tage vor ihrer Entbindung, wo wir Roseola, Papeln und Anderes fanden. Das in der Frauen-Klinik geborne Kind war kräftig und blieb es circa 4 Wochen lang, während deren ich

es oft besuchte. In der 5. Woche collabirte es schnell unter Auftritt eines polymorphen Ausschlages, den ich erst etwa 10 Tage nach seinem Beginn zu sehen bekam. An verschiedenen Stellen bes. um den Anus fanden sich Erythemflecken, viel grösser, als die gewöhnlichen Roseolaflecken, viel mehr hellroth und gar nicht charakteristisch. Palmae und Plantae und alle Drüsen frei. Aber im Gesicht, um Mund, Kinn, Wangen fanden sich viele schwach erhabene, wenig geröthete Papeln, meist nur linsengross. Aber darunter doch einige fast erbsengrosse, so scharf umschriebene, wie mit einem Zirkel gemachte, dass ich in der Vorlesung die Diagnose mit Sicherheit auf Lues, und bei Abwesenheit jeden Primäraffects, jeder Drüsenschwellung auf Lues hereditaria stellte. Dazu war das Bild hochgradiger Atrophie vorhanden, die Haut ganz welk, die Stirnbeinhöcker ganz prominent. Der Mercur wirkte hier wieder zauberhaft; nach 8—10 Bädern mit je 0·5 Sublimat war der Ausschlag nahezu verschwunden, das Kind kräftig und frisch aussehend. Vier Wochen später neuer Schub von Flecken und Knötchen, wieder Sublimatbäder, aber schon nach dem 3. trat der Tod unter den Erscheinungen des Darmcatarrhs ein; ob der Sublimat hier reizend auf die Dickdarmschleimhaut eingewirkt und somit noch schädigend gewirkt hat, ist nicht sicher zu sagen. Die Section, die wieder Herr Askanazy die Güte hatte auszuführen, ergab ausgeprägte syphilitische Osteochondritis, besonders stark an den Rippen, an denen die provisorische Verkalkungszone als 1—1½ Mm. breite, unregelmässig zackige, buchtige, gelbliche Zone sichtbar war; weniger stark, aber immerhin genügend ausgesprochene an der oberen Tibia und der unteren Femur-Epiphyse. Ausserdem war die Milz sehr stark vergrössert und hart.

Sectionsbefund.

Martha W.; 10 Wochen alt, geb. 15./I. 1895, gest. 2./IV.

Mädchen in mässigem Ernährungszustande; auf den blauen Hautdecken der Extremitäten und des Rumpfes zahlreiche, bis linsengrosse Knötchen. An den hinteren Partieen erscheinen dieselben auf dem Grunde der Todtenflecke dunkelbläulich gefärbt. Einzelne dieser Knötchen sind mit Hinterlassung dunkelblauer Narben abgeheilt. Auch an dem Hinterkopfe vereinzelte kleine flache Knötchen. Hautdecken im Allgemeinen dunkelbläulichroth. Abdomen mässig aufgetrieben, Nabel etwas hervorgetrieben. Drüsenschwellungen sind an den bekannten Regionen

nicht nachzuweisen. Fettlager in mässigem Grade vorhanden, Musculatur blass gelblichroth, trocken. Im Abdomen blasse Darmschlingen. Venae mesentericae ziemlich stark gefüllt. Leber überragt den Rippenrand um 1·5 Fingerbreite. Die Milz erreicht den Rippensaum. Zwerchfellstand: beiderseits 5. Rippe. In den Pleurahöhlen kein Flüssigkeitserguss. Lungen retrahiren sich mässig. Herz liegt in ziemlich weiter Ausdehnung frei. Die kleine Thymusdrüse reicht bis zum oberen Ende des rechten Vorhofs. Im Herzen etwas klarer Liquor. Herz kräftig entwickelt, seine Gestalt normal. Die rechte Lunge erscheint in ihren hinteren Partien und am ganzen Unterlappen dunkelblau verfärbt, auf Druck knisternd, die vorderen Partien etwas ödematös gedunsen. An der Basis erscheint das Gewebe etwas fest, auf dem Durchschnitt dunkelroth, theils lufthaltig, theils recht luftarm. Das Gewebe des Mittellappens blasser, mässig bluthaltig. Die linke Lunge überall auf Druck knisternd, Gewebe hellroth, mässig feucht. Bronchialschleimhaut blass.

Die Klappen bis auf ein kleines Hämatom an der Mitralis unverändert. Herzmuskel blass, etwas diffus getrübt. Die Milz zeigt perisplenitische Verwachsungen. Auf ihrer glatt gespannten Kapsel liegen reichlich Neomembranen. Consistenz fest und starr. Organ vergrössert 7 Cm. 4·5 Cm. und über 2 Cm. Auf dem Durchschnitt die Pulpa grösstentheils dunkelbraunroth, dazwischen hellrothe unregelmässig umschriebene Bezirke. Von Follikeln und Trabekeln ist auf der ganzen homogenen Schnittfläche nichts zu finden.

Linke Nebenniere unverändert. Mark bereits etwas erweicht.

Linke Niere. Fettkapsel dürftig, die fibröse leicht ablösbar. Oberfläche embryonal gelappt, sonst normal. Organ vergrössert. Consistenz schlaff. Farbe blassröthlich grau. Auf dem Durchschnitt die Rinden und Pyramidensubstanz blutarm, erstere gelblich und trübe. Die Spitze mehrerer Papillen dunkelgelb, von einem rothen Hof umschlossen. Andere Papillen erscheinen in toto dunkel geröthet.

Ureteren beiderseits nicht erweitert.

Rechte Nebenniere wie links.

Rechte Niere ebenfalls schlaff, blass. Auch hier an der Spitze der Papillen gleichartige Herde wie links. Dunkelschwärzlichrothe Verfärbungen, die bis zur Mitte der Markkegel reichen und opake gelbe Herde an den Papillenspitzen.

Im Duodenum hellgelber dünner Brei.

In dem grossen Magen ebenfalls gallige Flüssigkeit neben Kaseinbröckeln. Die blasse Schleimhaut mit einer dünnen Schleimschicht bedeckt, in der einige Blutflocken suspendirt sind.

Pankreas von normaler Configuration.

Leber: Serosa spiegelnd glatt, überall durchsichtig. Organ ziemlich schlaff von etwa normaler Grösse. Auf dem Durchschnitt von hellbrauner Farbe, sehr geringem Blutgehalt, mit verwaschener acinöser Zeichnung.

Gehirn: Pia mässig injicirt. Hirnsubstanz überall von normaler Festigkeit, Seitenventrikel nicht erweitert, Ependym glatt. Substanz des

Marklagers ziemlich blass, ebenso wie die Rindensubstanz. Auch an den centralen Ganglien die Substanz blass, ebenso wie die Rinde. Die basalen Arterienzirkel mit zarten Wandungen. Pons und Medulla oblongata sowie der ganze Hirnstamm unverändert.

An der oberen Tibia und unteren Femurepiphyse erscheint die Verkalkungszone als ganz schmale gelbliche, etwas zackige Linie. Knochenkern der unteren Femurepiphyse circa 7 Mm.

An den Rippen erscheint die provisorische Verkalkungszone als 1—1·5 Mm. breite, unregelmässig zackige, buchtige, gelbliche Zone.

Dünndarm sehr stark mit trübem, von Bröckeln durchsetztem, wässerigem Inhalt erfüllt, stark sauer riechend. Die Schleimhaut blass.

Im Dickdarm sind die Solitärfollikel leicht geschwellt. Durch den ganzen Dickdarm hindurch eine leichte Schwellung.

Schleimhaut blass.

Anat. Diagnose: Harter Milztumor. Anämie der Organe. Osteochondritis syphilitica an Rippen, Femur, Tibia.

Wir haben während des ersten Jahres des Bestehens der Poliklinik noch 2 Fälle beobachtet, die wahrscheinlich hieher gehören. Ueber den einen, in dem das Kind nach 3 Monaten verstarb und die Section gesunde Knochen und Eingeweide nachwies, ist in dem Jahresbericht Mittheilung gemacht; der zweite ist nicht lange genug beobachtet. Aber ich muss beide hier ganz unbeachtet lassen, da die Anamnese nicht sicher, in beiden überdies energisch mercurialisirt ist. Und auch von den vier Fällen diesjähriger Beobachtung ist nur der eine einwandsfrei; da hat sich in der That, sofern Fehlen der syphilitischen Osteochondritis als pathognomisch gelten kann, die Placenta als Schutzfilter bewährt. In dem zweiten ist derselbe Vorgang schwer anzuzweifeln; es ist so gut wie sicher, dass Dr. Samter den Primäraffect gesehen hat, der um die Mitte der Schwangerschaft auftrat. Im dritten und vierten Falle sind wir auf die Anamnese angewiesen, auf die ich hier nicht zurückkomme. Nun ist nur in einem Falle das Kind inficirt worden und hier, wenn auch sehr wahrscheinlich, so doch nicht sicher, dass nicht ein krankes Spermatozoon die Ursache der Uebertragung gewesen ist. Ich muss nun resumiren, dass aus diesen wenigen und zu drei Vierteln lückenhaften Beobachtungen hervorgeht, mit Sicherheit: Dass die Placenta als undurchgängig gegen die syphilitische Infection wirken kann; mit Wahrscheinlichkeit: dass sie oft so wirkt, und es liegt ja nahe anzunehmen, dass sie meist so wirkt.

Leider habe ich in dem letzten Falle, dem einzigen, in dem ein später erkrankendes Kind geboren wurde, nicht mit völliger Sicherheit einen gesunden Erzeuger feststellen können. Ich darf wohl anführen, dass ich den Glauben habe, der Foetus sei gesund gezeugt worden die Mutter als Gravida inficirt; aber ich kann nicht verlangen, dass Sie ohne Weiteres zustimmen. Sie werden zu dem Glauben hinneigen, bei mir sei der Wunsch der Vater des Gedankens gewesen. Hätte ich Recht, so läge hier wieder Durchlässigkeit der Placenta vor und auch die spät, jenseits der Schwangerschaftsmitte erfolgte Infection der Mutter wäre noch auf den, zunächst kräftig geborenen, nach 5 Wochen schwer erkrankenden Fötus übergegangen. Aber wenn Sie die Beweiskraft des Falles ablehnen, wozu Sie voll berechtigt sind, so bleiben doch noch einige sichere Fälle in der Literatur übrig, die zwingen, die schroffe Formulirung unseres Herrn Präsidenten und seines Privat-Correspondenten zurückzuweisen.

M. H., man wird doch zugeben müssen, dass, wenn auch nur in einem sicheren, einwandsfreien Falle der Durchgang des Giftes von der in der Schwangerschaft inficirten Frau zu dem gesund gezeugten Foetus nachgewiesen ist, die Frage doch dahin gelöst ist, dass die Placenta durchlässig sein kann. Und derartige Fälle sind mehrfach mit allem nöthigen Detail beschrieben worden, so von Zeissl jun., Vajda, Behrend, Hudson, Engel. J. Neumann in Wien, den ich als einen ausgezeichneten Beobachter kenne, notirt in einer grösseren Arbeit 4 solcher Fälle: gesunder Vater, Mutter während der Gravidität inficirt, Kinder hereditär syphilitisch. Da aber nähere Angaben fehlen, so werden Kassowitz und seine Anhänger kaum mit diesen Zahlen rechnen wollen.

In dem vorhin angeführten Aufsatz Dühring's in Konstantinopel ist auch ein sicherer Fall mitgetheilt: Ansteckung eines 1jähr. Kindes durch Küssen einer syphilitischen Person; der Primäraffect bei dem Kinde auf der Backe, neben dem linken Mundwinkel abblassender Ausschlag. Die im 5. Monate gravide Frau, deren Mann untersucht und gesund befunden ist, die trotz ihrer Schwangerschaft das fast einjährige Kind noch stillt, stellt sich Dühring vor mit einer 8 Tage alten

Rhagade der r. Mamma. Energische Behandlung der Mutter; Entbindung zur rechten Zeit; im mütterlichen Theile der Placenta ältere Blutungsherde und keilförmige, harte, abgeblasste Infarcte, die bis in den fötalen Theil der Placenta hineinreichten. In der dritten Woche zeigten sich bei dem Kinde Symptome einer milden Syphilis, die nach wenigen Einreibungen mit geringen Dosen grauer Salbe schwanden. Bei der Mutter später psoriatiformes Exanthem der Hände. Ein zweiter Fall Dühring's, in dem nach dem Bericht das 4 Wochen alte Kind Rhagaden und oberflächliche Ulcerationen an den Mundwinkeln, eine kleine ulcerirte Papel im Gesicht und ein ganz blasses maculöses Syphilid über den ganzen Körper, besonders deutlich an den Handtellern und Fusssohlen zeigt, scheint mir auch unzweifelhaft hierher zu gehören. Innerhalb 4 Wochen — wenn die wörtlich citirten Angaben wörtlich zu nehmen sind, die angegebenen Symptome alle zu derselben Zeit da waren — konnte doch eine Infection intra oder post partum nicht zu den Allgemeinzeichen führen. Aber da Dühring diese Frage offen lässt, will ich hier nicht darauf bestehen. Jedenfalls sind also einzelne sichere Fälle der in Frage stehenden Uebertragung constatirt. Nun ist von mehreren Seiten, besonders wegen der Analogie mit anderen Infectionskrankheiten und zumal mit den Ergebnissen von Thierexperimenten, die Sache so dargestellt worden: „die gesunde Placenta ist auf alle Fälle undurchlässig; nur wo Blutungen stattgefunden haben, wo die Bakterien Krankheitszustände in den Placenten hervorgerufen haben, könne das Virus aus dem mütterlichen in den kindlichen Theil hinübergelangen.“ Das mag ganz richtig sein, aber das ist eine Erklärung, das ändert nichts an der Thatsache. Ob die Placenta krank ist in utero, ob Blutungen stattgefunden haben, werden wir erst nach der Geburt feststellen können. Wir wissen, dass auch bei kranken Placenten der Foetus ganz, in anderen Fällen nahezu ganz, jedenfalls lebensfähig ausgetragen werden kann, wenn natürlich auch häufig die Schwangerschaft vorzeitig unterbrochen wird. Soviel ich weiss, sind aber auch oft genug Placenten hereditär syphilitischer Früchte mikroskopisch und makroskopisch gesund befunden worden. Ich habe übrigens jedes Mal,

wenn eine Syphilitische zur Entbindung in die Klinik geschickt wurde, die Herren, schon um ihres eignen Schutzes willen, darauf aufmerksam machen lassen; soviel ich weiss, ist auch bei dem letztgenannten Kinde an der Placenta Abnormes nicht notirt worden.

Nur eine von den vielen strittigen und darum interessanten Fragen aus dem Gebiete der hereditären Syphilis möchte ich mir erlauben hier zum Schlusse zu besprechen. Wenn es sich dabei um das Impfexperiment handelt, das ich zuerst, nach mir Neumann und Finger an den scheinbar gesunden Müttern syphilitischer Kinder gewagt haben, so will ich nicht pro domo sprechen, sondern dagegen.

Nehmen wir an, es sei ein Kind gesund gezeugt und trotz Erkrankung der Mutter in der Schwangerschaft gesund geboren; da ist es dann keine Doctorfrage, sondern ausser in wissenschaftlicher, theoretischer Beziehung auch von grösstem praktischen Interesse, ob dieses Kind unter allen Umständen anders daran sei, als ein von gesunden Eltern gebornes. Nach dem sog. Gesetze von Profeta ist es — gleich allen gesund gebliebenen Kindern syphilitischer Eltern — refractär gegen syphilitisches Gift. Also zunächst ungefährdet, wenn es durch seine kranke Mutter gestillt, geküsst wird u. s. w. Ich lasse die Frage ganz bei Seite, ob solche Kinder in utero inficirt sind, latent syphilitisch, etwa den Gefahren der Lues hereditaria tarda ausgesetzt; oder ob sie nur eine Intoxication durchgemacht haben und immun sind. In beiden Fällen würde eine Impfung mit frischem syphilitischen Product negativ ausfallen. Ob solche Kinder nun ausnahmslos refractär sind? Und wie lange hält dieser ererbte Schutz vor? Mireur berichtet von einem Manne, der sich 11 Monate nach der Erkrankung verheiratet; die Frau bleibt gesund, ebenso das Kind, das, 2 Jahre alt, von dem Vater, der eine secundäre Erosion am Munde hat, beim Küssen inficirt wird. Prof. J. Neumann in Wien berichtet von Ansteckung eines noch jüngeren Kindes, das noch näher hierher gehört. Da in der vorher erwähnten Arbeit nur eine kurze Notiz darüber vorhanden war, so habe ich Herrn Neumann um nähere Mittheilung gebeten und sie sofort erhalten. Die betreffende Mutter wurde von ihrem zur Zeit der

Zeugung gesunden Manne Ende des 7. Schwangerschaftsmonats inficirt; der Mann hatte auf der Reise sich eine recente Sclerose geholt. Das Kind, gesund geboren, gut entwickelt, bekam im 5. Lebensmonate von der Mutter einen syphilitischen Primäraffect am Nabel mit consecutivem maculo-papulösem Syphilid. Es ist ferner viel besprochen worden der Fall von Arning, der doch wohl mit Zustimmung Neisser's einen ähnlichen, aber eher bestreitbaren Fall veröffentlicht hat; ferner Fälle von Weil, Grünfeld, Obtolowitz.

Ich glaube man wird sagen müssen, das sogen. Gesetz von Profeta — Refractär-Sein der von frisch inficirten Eltern oder von einer in der Gravidität erkrankten Mutter herstammenden Kinder — ist die Regel, aber kein Gesetz, da Ausnahmen — wenngleich vielleicht seltenst — vorkommen. Das muss aber, glaube ich, genügen, um von der Impfung eines solchen, anscheinend gesunden Kindes mit syphilitischem Eiter abzuhalten. Ich würde eine solche unter allen Umständen ablehnen.

Dasselbe würde ich heute gegenüber der gesund erscheinenden Mutter eines hereditär-syphilitischen Kindes thun. Als ich im Jahre 1875 eine solche Frau impfte, that ich es in der Ueberzeugung, dass das Gesetz von Colles — oder wie man seither sagt — von Beaumès-Colles ein ausnahmslos giltiges sei. Es war kein irgend sicherer Fall vorhanden, der dagegen gezeugt hätte.

Kassowitz hat in seiner zweiten grossen Abhandlung über Erb-Syphilis (1884) dieses Experiment bemängelt. Er habe in seiner ersten Arbeit gesagt, „Es wäre eigentlich an Denjenigen, welche eine jede Mutter eines hereditär-syphilitischen Kindes für latent-syphilitisch halten, auch wenn sie gar kein Symptom der Syphilis darbietet, durch directe Impfversuche die Sicherheit dieser Ansicht zu erweisen“; und es sei wahrlich nicht seine Schuld, wenn ich diesen Satz dahin ausgelegt habe, dass eine Impfung der Mutter mit syphilitischem Secrete verlangt sei. Er habe erfolgreiche Impfungen von diesen Müttern auf gesunde Personen verlangt.

Nun einmal bin ich durch Herrn Kassowitz gar nicht in Versuchung gebracht worden. Er kann sich leicht überzeugen, dass, als sein Buch erschien, das Experiment schon

gemacht war. Aber wenn ich in einer späteren Arbeit sagte: Das von Kassowitz verlangte Experiment war bereits gemacht, bevor jener Wunsch gedruckt vorlag, so habe ich ihn allerdings falsch verstanden, weil ich seinen Vorschlag zu günstig beurtheilte. Es ist ein etwas dreistes Verlangen — das ich Kassowitz nicht zutraute — gesunde Menschen einer möglichen Infection auszusetzen. Das war in den 50er Jahren eine Nothwehr gegen die verderbliche Theorie Ricord's und seiner Anhänger, die in Praxi zu zahllosen Ansteckungen durch Secundärproducte führte; das ist heute meines Erachtens nicht mehr erlaubt. Und mit welchem Producte sollte man denn von einer solchen Frau, die keinerlei Zeichen von Syphilis darbietet, impfen? war da irgend ein Erfolg denkbar, etwa bei Ueberimpfung mit Blut, das wohl auch bei evidenter Syphilis nur in den Fällen des frischen Schubes, und auch da nur selten, wirken wird? Ich kann mich gegenüber dem beweglichen Ausrufe des Herrn Kassowitz damit zufrieden geben, dass zwei so anerkannte Syphilidologen wie J. Neumann und E. Finger mein Experiment einer Controlle für werth gehalten haben; will aber aus meiner damaligen Argumentation wiederholen, dass Gerlach, Bäumler, Köbner solche Mütter für ganz gesund erklärt hatten.

Aber ich würde eine solche Impfung heute nicht wiederholen. Ich habe mich bei der Unschädlichkeit der hereditärsyphilitischen Kinder mit ihren Mundgeschwüren und contagiösen Producten aller Art gegenüber ihren Müttern lange gesträubt, an Ausnahmen von dem Colles'schen Gesetze zu glauben. Aber ich muss doch zugeben, dass in seltensten Fällen die Mutter ansteckbar gefunden ist. Den Fall Rinecker's, der oft angeführt wird, halte ich nicht für beweisend. Der Pemphigus des Kindes sieht gar nicht wie ein syphilitischer aus. Aber ich weiss nicht, was an dem Falle von Ranke zu deuteln wäre; ebenso an einem von Krieg in New-York, den merkwürdiger Weise der Autor selbst anders deutet; ebenso an einem von Bergh in Kopenhagen. Nach solchen Erfahrungen halte ich weitere Impfungen nicht mehr für erlaubt.

Ueber Urticaria pigmentosa xanthelasmoides und Urticaria chronica perstans papulosa.

Von

Dr. **Joh. Fabry** in Dortmund.

(Hierzu Taf. I u. II.)

I. Nachtrag zu meinem Fall von Urticaria pigmentosa xanthelasmoides.

Auf den von mir im vorigen Jahre (siehe Verhandlungen des Breslauer Derm.-Congresses) veröffentlichten Fall von Urticaria pigmentosa xanthelasmoides komme ich nochmals zurück, weil es mir in Anbetracht der Seltenheit des Falles denn doch nöthig zu sein schien und nicht ohne Bedeutung, die vorliegenden klinischen Daten exacter und genauer zu geben, wie dies in dem kurzen Vortrage möglich war; in ein Pick'sches Schema habe ich nunmehr die Localisation der Effloreszenzen genau eingetragen, wie ich dieselbe bei der ersten Befundaufnahme constatiren konnte; endlich bin ich jetzt auch in der Lage, durch eine von mir angefertigte Abbildung den mikroskopischen Befund wahrheitsgetreu und, wie ich glaube, instructiv wiederzugeben.

Da der Patient noch immer in meiner Beobachtung ist, so kann ich auch über die weitere Entwickelung des heute noch keineswegs abgelaufenen Krankheitsfalles berichten.

Es ist nothwendig nochmals zu betonen, dass es sich bei unserer Beobachtung um eine Urticaria pigmentosa xanthelasmoides handelt, die Pick mit Recht geschieden wissen will

von der nicht so selten beobachteten Urticaria pigmentosa oder, besser gesagt, Urticaria mit Pigmentbildung.

Bei der ersteren ist das auffallendste Symptom eine Art Geschwulstbildung, die eine gewisse Aehnlichkeit mit den Xanthelasmen hat, die ferner lange Zeit persistiren kann, in einzelnen Fällen jahrelang. Dagegen restiren bei der Urticaria mit Pigmentbildung, wie auch bei vielen anderen chronischen Erkrankungen der Haut — ich erinnere an die papulösen Syphilide, an Psoriasis, Lichen etc. — nach Evolution der Primäreffloreszenzen, in diesem Falle also der bekannten Urticariaquaddeln, pigmentirte Flecken.

Ich will nicht unterlassen zu bemerken, es war das auch in unserem Falle zu sehen, dass auch bei der Urticaria xanthelasmoides nach Rückbildung der Hauttumoren Pigmentirungen bleiben. Nichtsdestoweniger dürfen beide Erkrankungen im Interesse der klinischen und pathologisch-anatomischen Deutung und Klarstellung nicht confundirt werden.

Man thäte nach alledem gut daran, ein für allemal sich über die Nomenclatur zu einigen und scharf zu unterscheiden zwischen einer Urticaria pigmentosa simplex und einer Urticaria pigmentosa xanthelasmoides.

Letzteres Epitheton trifft am besten die Charakterisirung der eigenthümlichen Hautveränderungen und für die erstere Affection ist ja auch der wesentlichsten Eigenschaft, nämlich derjenigen, dass die Quaddeln nicht spurlos verschwinden, sondern lange Zeit als Spuren der Evolution pigmentirte Flecken zurücklassen, hinreichend Rechnung getragen.

Verfolgen wir nun unter diesen Voraussetzungen die Literatur, so erweist sich uns die Urticaria xanthelasmoides als eine viel seltenere Erkrankung wie die Urticaria pigmentosa, indem von der ersteren Erkrankungsform nur etwa 7 oder 8 Fälle veröffentlicht sind.

Wer die Literatur genauer nachstudiren will, findet dieselbe ausführlich in der Monographie von Unna, ferner Ergänzungen bei Doutrelepont und Elsenberg, endlich in der Histopathologie der Hautkrankheiten von Unna. Ich will auch nicht unterlassen aufmerksam zu machen auf die Darstellung in dem Lehrbuche von Kaposi, sowie die darin ent-

haltenen Literatur-Vermerke. Wir werden noch öfter auf die Literatur zurückkommen müssen und geben zuvor den Krankenbericht.

Wilhelm Nickel, geb. am 6. Mai 1875, ist also nunmehr über 20 Jahre alt — ein Patient Lewinski's stand im 19. Lebensjahre, die übrigen waren alle viel jünger, so dass man mit Recht die Erkrankung als eine dem jugendlichen Alter zugehörige betrachtet. Der Patient ist Bergmann und wohnt in Renninghausen bei Dortmund. Der Beginn der Erkrankung datirt zurück auf die ersten Lebenswochen, wie mir vom Patienten selbst und den Angehörigen auf das Bestimmteste versichert wird. Es traten nämlich seit der frühesten Jugend sehr häufig heftige acute Schübe von „Nesselrose" auf, die sich zum Theil, ohne irgend welche Spuren zu hinterlassen, zurückbildeten, an manchen Körperstellen jedoch abweichend im Verlauf waren derart, dass wochen- ja monatelang persistent bleibende Efflorescenzen zurückblieben.

Es hat also beim Patienten Zeitintervalle gegeben, innerhalb welchen an der Hautoberfläche nichts Abnormes zu erkennen war. Wie gross die zwischen den einzelnen Urticariaschüben gelegenen Zeitabschnitte gewesen seien, darüber kann weder der Patient noch auch die Eltern mir etwas Genaueres angeben. Da die Erkrankung immer und immer von Neuem auftrat, ohne dass, abgesehen von der Juckbelästigung, ernstere Folgen oder Complicationen eingetreten wären, so war man allmälig gegen die Krankheit gleichgiltig geworden und hatte sich damit getröstet, dass der Junge an einer Flechte litte, gegen welche die ärztliche Kunst wohl kaum ein Mittel besässe. Auch hatte sich ja in der That die Erkrankung wiederholt spontan vollständig zurückgebildet.

Der letzte Schub von Efflorescenzen trat ein zwei Jahre vor der ersten Vorstellung und liegt vom heutigen Datum über drei Jahre zurück.

Wir werden weiter unten auch noch den erst vor drei Monaten, wo Patient im Verein der Aerzte des Regierungsbezirkes Arnsberg, vorgestellt wurde, erhobenen letzten Befund mittheilen können.

Wir verweisen auf das Pick'sche Schema bezüglich der Localisation der Efflorescenzen und geben eine genaue klinische Beschreibung, wie sie sich uns bei der ersten Vorstellung, etwa vor drei Jahren, darbot.

Der Patient ist ein hochgewachsener, hagerer, junger Mann von bleicher Gesichtsfarbe, aber gut entwickelter Musculatur, der schon im Alter von 16 Jahren und bis heute fast ununterbrochen seinem anstrengenden Berufe als Bergmann nachgehen konnte.

In der linken Mammillargegend auffallend starke Herzpalpitation, jedoch sind die Herztöne rein und die Grenzen des Herzens normal.

An den Organen der Brust und des Bauches überhaupt nichts Abnormes.

Bei der Vorderansicht sehen wir nun zunächst, dass das Gesicht vollständig frei ist, dagegen umzieht den Hals und, wie Fig. 1 *b*) des

Schemas zeigt, auch den Nacken ganz circulär ein überhandbreites Band dunkle und erhabene Haut.

Unterhalb der linken Mammilla ein knapp handflächengrosser Fleck, ein fünfmarkstückgrosser Fleck handbreit oberhalb der Regio inguinalis sinistra. An den Beugeseiten der Arme sehr ausgedehnte Efflorescenzen, weniger grosse an den Streckseiten der unteren Extremitäten.

Die Rückansicht zeigt fast symmetrisch in der Achsel beiderseits, dann am Ellenbogen in der für Psoriasis so typischen Localisation, in breiter Ausdehnung Efflorescenzen. Ein kleiner Fleck fast mitten auf dem Rücken und an der Hinterseite des linken Oberschenkels; streifenförmige, auch symmetrische Efflorescenzen in den beiden Kniekehlen.

Das grösste Plateau findet sich in der Gesässgegend von dem rechten Glutaeus zum linken übergreifend; dieser Fleck zeigt theilweise Geschwulstbildung, zum Theil auch nur Pigmentirung.

Sehen wir nun die einzelnen Efflorescenzen genauer an, so ergibt sich schon für das blosse Auge zur Evidenz, dass sie gegen die gesunde Umgebung erhaben und in scharfen, fast durchweg serpiginösen Linien sich von derselben abgrenzen lassen.

Ich habe versucht, diese Eigenthümlichkeit in der Zeichnung anzudeuten. Die Farbe ist eine von schmutziggelb bis in's tiefdunkel braunrothe überspielende; auf der Oberfläche der Excrescenzen zeigen sich die normalen Hautfurchungen und in geringem Grade kleine, fest anhaftende Schüppchen von weisslicher Farbe.

Im Grossen und Ganzen ist eine gewisse Symmetrie in der Localisation nicht zu verkennen. Die Consistenz der Efflorescenzen ist eine derb elastische.

Die Diagnose war in dem vorliegenden Falle keine so einfache. Was bestimmte uns nun die Erkrankung als Urticaria xanthelasmoides aufzufassen?

Wenn man mit der Hand über irgend eine der vorhin beschriebenen Stellen längere Zeit und mit einer gewissen Intensität reibt, so schwellen sie stark auf; es ist das ein für unsere Urticariaform sehr wichtiges Symptom und keiner anderen Erkrankung der Haut eigenthümlich. Streicht man ferner mit einem spitzen Gegenstand, etwa einem Bleistift über die Haut, etwa am Rücken, so tritt sofort an der Stelle eine intensive Röthung ein, gar bald erheben sich die Streifen und werden auf der Oberfläche weiss, also typisch quaddelförmig; noch nach

einer Stunde und länger bleiben die künstlich hervorgerufenen Striche respective Leisten sichtbar; mithin das schönste Beispiel des homme autographic oder der Urticaria factitia.

Ein weiterer Stützpunkt für die Diagnose Urticaria ist folgende Erscheinung: Wenn Patient unbedeckte Stellen des Gesichts und der Hände nur kurze Zeit der Kälte oder der Zugluft aussetzt, so tritt sofort ein sehr intensives Erythema faciei ein, das nach kurzer Zeit, wenn der Insult vorüber ist, auch wieder verschwindet.

Im Gesicht tritt also keine Quaddelbildung ein, sondern nur Erythema; es ist aber, abgesehen davon, dass das Erythem eine der Urticaria sehr nahestehende Affection darstellt, auch dieses Symptom in unserem Falle für die Diagnose Urticaria zu verwerthen.

Die künstlich am Körper hervorgerufenen Urticariaquaddeln verschwinden nach einigen Stunden gleichfalls spurlos. Es gelingt also nicht, künstlich jene persistirenden Efflorescenzen zu erzeugen.

Nach alledem kann meines Erachtens ein Zweifel nicht obwalten, dass wir es bei unserem Patienten mit einer Urticariaform zu thun haben, und zwar, wir verweisen nochmals auf die oben gegebene Beschreibung der bleibenden Efflorescenzen, mit der seltenen Form der Urticaria xanthelasmoides im Sinne Pick's.

Wir müssen gestehen, dass das Krankheitsbild so wohl charakterisirt ist, die Symptome, insbesondere die Veränderungen auf der äusseren Haut so eigenartige sind, dass sich dieselben leicht dem Gedächtniss einprägen müssen, und da kann es nicht fehlen, dass Demjenigen, der einen ausgesprochenen Fall der Erkrankung gesehen hat, im Wiederholungsfalle die Diagnose leicht sein muss.

Patient hatte sich längere Zeit unserer Beobachtung entzogen, bis es mir endlich nach mehr als Jahresfrist gelang, denselben abermals zu Gesichte zu bekommen. Ich notirte am 17. März 1895 folgenden Befund:

Am Halse, in der Gesässgegend, den Kniekehlen und den Ellenbogenstreckseiten ist das Krankheitsbild fast unverändert. Die Efflorescenzen an der Beugeseite der Arme sind rechts fast ganz verschwunden, links nur noch in Andeutung erhalten. Der Rumpf ist fast völlig frei, abge-

sehen von den Flecken hinten in der Axillargegend. Farbe und Consistenz ist dieselbe geblieben. In der Glutaealgegend, wo wir den grössten zusammenhängenden Fleck vorfinden, etwa fünf Handbreit nach allen Dimensionen ist die Rückbildung von der Geschwulstbildung zur Pigmentirung weiter vorgeschritten. — Die Urticaria factitia ist noch unverändert dieselbe geblieben.

Zum letzten Male sah ich Patienten am 21. Mai 1895, wo ich denselben im Arnsberger Bezirksverein vorstellte. Es war für mich interessant, zum ersten Male eine frische, 3 Wochen alte Efflorescenz am rechten Vorderarm constatiren zu können; dieselbe war 6 Cm. hoch und 3 Cm. breit, serpiginös, erhaben, ursprünglich in den ersten Tagen dunkelroth nach der Erzählung des Patienten, jetzt bereits von der eigenthümlichen braunrothen Verfärbung.

Eine Thatsache möchte ich der Curiosität halber kurz erwähnen. Dem Patienten fiel zuerst ein auffallend schnelles Verschwinden der Efflorescenzen an der Beugeseite des rechten Vorderarmes auf, wo ich die Excision für die histologische Untersuchung vornahm und merkwürdig dasselbe schnelle Verschwinden am linken Vorderarm nach einer blutigen Verletzung.

Am Halse war an der Vorderseite zeitweilig alles verschwunden, um jedoch bald wieder in der früheren Stärke aufzutreten.

Alles in Allem ist denn doch nach dem bisher Beobachteten von einer merklichen Rückbildung oder von einem Stillstand der Erkrankung nicht zu reden. Es bleibt abzuwarten, wie der weitere Verlauf sein wird.

Was ist nun zunächst als vom klinischen Standpunkte aus Bemerkenswerthes an dem von uns beobachteten Falle hervorzuheben?

Das Exanthem ist über sehr weit zusammenhängende Strecken, siehe das Pick'sche Schema, der Körperoberfläche verbreitet; das Gesicht ist frei von bleibenden Efflorescenzen, abgesehen von den schnell wieder verschwindenden Erythemen; vergleiche den Doutrelepont'schen Fall, in dem auch im Gesicht sich die Quaddeln zu etabliren pflegten.

In meinem Fall brauchen die Excrescenzen recht lange Zeit zur Zurückbildung. Zeigt doch ein Vergleich zwischen den im Zwischenraum von einem Jahre notirten Aufzeichnungen, dass ein grosser Theil der Efflorescenzen sich überhaupt nicht geändert hat, ein Theil ziemlich langsam unter Zurücklassung von Pigmentirungen geschwunden ist. Auch hier möge der Doutrelepont'sche Fall zum Vergleich herangezogen werden.

Während wir innerhalb zwei Jahren frische Eruptionen nur einmal beobachten konnten, lesen wir bei Doutrelepont pag. 316 von frischen Schüben am 9., 13. und 17. Juli. Es ist ja möglich, aber leider durch die Anamnese nicht festzustellen gewesen, dass in früheren Jahren in unserem Falle der Verlauf ein acuterer war.

Mein Patient ist jetzt bereits in's 21. Lebensjahr eingetreten und da steht nach den übrigen Veröffentlichungen ja zu erwarten — bei Lewinski's Fall waren bei dem im 19. Lebensjahre stehenden Patienten noch Residuen bemerkbar in Gestalt von Pigmentirungen — dass auch bei ihm wenigstens in absehbarer Zeit völliges Verschwinden des Leidens eintreten wird. Das wird die Zukunft lehren und bleibt Patient hoffentlich noch lange in meiner Beobachtung.

Beschwerden hat unser Patient von seinem Uebel absolut keine, nicht einmal besonderen Juckreiz, sei es an Stellen mit persistirenden Efflorescenzen, sei es, dass man arteficiell etwa am Rücken acute Quaddelschübe hervorruft.

Mikroskopischer Befund.

Nach dem Mitgetheilten haben wir es mit einem klinisch äusserst interessanten und seltenen Fall zu thun. Meine Absicht, den Patienten auf dem Dermatologencongress in Breslau vorzustellen, konnte ich leider nicht ausführen; es wäre für mich sehr wesentlich gewesen, auch die Ansicht erfahrener Fachgenossen über den Fall zu hören. Die Demonstration der so schulgemäss ausgesprochenen Efflorescenzen hätte vielleicht dazu beigetragen, endlich definitiv, wie Pick es schon seit jeher gewollt hat, strenger als bisher zu scheiden zwischen Urticaria mit Pigmentbildung und Urticaria pigmentosa xanthelasmoides.

Unna, dem wir die Entdeckung der Mastzellen bei Urticaria pigmentosa verdanken, unterscheidet zwei Formen, die grossfleckige und die kleinfleckige.

Ich möchte für meinen Fall weniger das Vorhandensein von Flecken wie von Excrescenzen, oder, sagen wir besser, von Hautgeschwülsten ähnlich den Xanthelasmen hervorheben. Diese Excrescenzen blieben jahrelang bestehen.

Das zur histologischen Untersuchung excidirte Stück vom rechten Vorderarm wurde in Alkohol gehärtet; die Excision geschah selbstverständlich mit Messer und Pinzette tief bis in's subcutane Gewebe. Zerlegung mit dem Gefriermikrotom in möglichst feine Schnitte. Färbung nach verschiedenen Methoden, unter anderen mit Dahliablau, Dahliacarmin, Picrocarmin, Hämatoxylin. Die Untersuchungen wurden angestellt vor Bekanntwerden der Unna'schen Plasmafärbung.

Die Epidermis ist nun in allen ihren Schichten und, je mehr wir uns dem Stratum corneum nähern, umso intensiver hyperplastisch, wenn auch nicht sehr stark; es finden sich auch hie und da Epitheldegenerationen, ähnlich wie sie von allen Autoren bei der Darier'schen Erkrankung gefunden wurden, und wie sie ja wohl bei allen Parakeratosen vorkommen und auch beim echten Epithelioma; schon aus diesem Grunde ist diesem Befunde ein Wert nicht beizulegen. Aber eine geringgradige Hyperplasie der Epidermis fand sich in allen Schnitten.

In der Cutis ziemlich starke kleinzellige Infiltration, welche in die Cutispapillen hineinzieht, jedoch nicht direct auf die Malpighischen Papillen übergreift, sondern einen Saum normaler Cutis dazwischen lässt. An den mit Dahlia gefärbten Schnitten lässt sich erkennen, dass die zelligen Elemente der Infiltrationsherde morphologisch differiren. Nach dieser Richtung wurden nicht ausreichende Untersuchungen vorgenommen, um eine Stellungnahme zu dem in jüngster Zeit so heftig entbrannten Streite über die Abgrenzung, Eintheilung und Definition der Infiltrationszellen zu ermöglichen. Das möchte ich hervorheben, dass in den eigentlichen Infiltrationsherden der Cutis bei Präparaten, die mit Dahliablau und Dahliacarmin gefärbt waren, Mastzellen nicht nachzuweisen waren; wir fanden dieselben eigentlich nur in dem die Hämorrhagien umgebenden Gewebe.

Damit kommen wir zu dem auffallendsten und wichtigsten mikroskopischen Befunde in unserem Falle. Wir wissen ja, dass der von Pick mitgetheilte Befund von Hämorrhagien bei Urticaria xanthelasmoides von mancher Seite mit einer gewissen Skepsis aufgenommen, wenn nicht überhaupt angezweifelt wurde, so beispielsweise von Unna wiederum in seiner Histo-

pathologie der Hautkrankheiten. Dort sagt derselbe: „Die Hämorrhagie — in Pick's Falle — war eben einfach mit Scheere und Pinzette erzeugt und seine darauf basirende und den Befunden aller anderen Autoren widersprechende Ansicht sollte wirklich nicht als eine gleichberechtigte fortdauernd weiter citirt werden.“ Es fehlte in der That, sehen wir vorläufig ab von der Beurtheilung, ob eine derartige Kritik ihre Berechtigung hat, trotz einer nicht so ganz geringen Zahl von Veröffentlichungen, auch irgend eine Bestätigung dessen, was Pick gesehen hatte.

Wenn auch die Bilder, die meine Präparate darboten, so klar und deutlich waren, dass eigentlich ein Zweifel über die Deutung nicht entstehen konnte, sowie über die Thatsache spontan entstandener Hämorrhagien, so hielt ich es doch für nothwendig, in Anbetracht der Wichtigkeit unserer Ermittelungen zuvor, ehe ich meine Präparate dem Dermatologencongress vorlegte, das Urtheil einiger Autoritäten einzuholen und diesem meinem Wunsche wurde in liebenswürdigster Weise nachgekommen. **Und nun,** nachdem ich meine Präparate auch vor dem Dermatologencongress demonstrirt habe, **kann ein ernster Zweifel über die Echtheit der Hämorrhagien nicht mehr bestehen.**

Die Hämorrhagien fanden sich nun in der Nähe der kleinen Arterien und um die Schweissdrüsen-Conglomerate, zum Theil die einzelnen Schlingen derselben auseinander drängend. Sie fanden sich so zahlreich und so stark ausgesprochen vor, dass wir nicht fehlzugehen glauben, wenn wir behaupten, dass auf Kosten der Hämorrhagien in erster Linie die Erhebung der Excrescenzen über das gesunde normale Hautniveau zu setzen ist. Es wird auch wohl Niemand daran zweifeln können, dass die subcutanen und cutanen Blutungen die Erklärung geben für die eigenthümliche braunrothe und schmutziggelbe Verfärbung der Haut, die wir als klinisch, für die Erkenntniss der Erkrankung als so wesentlich hinstellen zu müssen geglaubt haben. Wir verweisen auf unsere Abbildung und fügen hinzu, dass noch viel grössere hämorrhagische Herde sich in unseren

Präparaten vorfanden, wie die in der Zeichnung wiedergegebenen.

Die Hämorrhagien fielen uns eigentlich schon so auf an ungefärbten Schnitten, noch deutlicher bei Lupenvergrösserung. Stärkere Vergrösserungen liessen nun deutlich rothe Blutzellen erkennen an ungefärbten und nach den verschiedensten Methoden gefärbten Schnitten. Es nehmen die rothen Blutzellen eben bei den meisten Färbungen selbst keinen Farbstoff auf, treten aber doch scharf und prägnant in ihren Contouren hervor. Die weissen Blutzellen färbten sich sehr schön mit Dahliacarmin, wo die Kerne derselben recht deutlich sichtbar werden.

Wenn auch die Blutungen nach den klinisch anamnestischen Aufzeichnungen längere Zeit bestanden haben mussten, so suchten wir in unseren Präparaten doch vergeblich nach Zeichen regressiver Metamorphose, allenthalben fanden wir die gut entwickelten Blutzellen, nirgends körnigen Zerfall und überhaupt Spuren der Degeneration. Es gelang uns allerdings nur das eine Stück vom rechten Vorderarm zur histologischen Untersuchung zu bekommen; wahrscheinlich würden an noch älteren Efflorescenzen sich doch noch andere histologische Erscheinungen darbieten. Wir schliessen hiermit den Bericht über den histologischen Befund und fügen noch hinzu, dass wir der Ueberzeugung sind, an der von uns gegebenen objectiven Darstellung der Verhältnisse, die in unserem Falle einer grossen Zahl von Fachcollegen zur Einsicht offen gestanden hat, wird Niemand zweifeln können. Es ist somit durch unsere Beobachtung die erste ausreichende Mittheilung über das Vorkommen spontaner Hämorrhagien bei Urticaria pigmentosa nach den Pick'schen Untersuchungen gegeben worden.

Der Fall war klinisch insofern interessant, als er klinische Eigenthümlichkeiten bot, die bei anderen Autoren nicht verzeichnet sind. Vielleicht bringen spätere Beobachtungen in der Richtung noch mehr Abweichendes. Es lehrt uns die vorliegende Krankheit auch wieder, dass selbst bei derselben Erkrankung in einzelnen Fällen die klinischen Bilder bis zu einer gewissen Grenze differiren können; es bleibt dabei noch so Manches mitzuberücksichtigen.

Unna bezweifelt, dass der Doutrelepont'sche Fall eine Urticaria pigmentosa gewesen sei und hebt unter Anderem hervor, dass dicke Schuppenauflagerungen in dem Fall vorhanden waren. Es ist aber dieses Symptom denn doch im Allgemeinen auch bei anderen Hautaffectionen ein zu unbeständiges, als dass man immer bei der Diagnose aus dem Vorhandensein oder Fehlen wichtige Schlüsse ziehen könnte. Gibt es nicht Fälle von Psoriasis, wo das gewöhnlichste Symptom, die Abschuppung kaum vorhanden ist und umgekehrt kann bei Lichen ruber planus nicht eine ziemlich starke Abschuppung vorhanden sein; nicht zu reden von Lichen ruber acuminatus, über dessen Verhältniss zur Pityriasis rubra heute eindeutige Anschauungen noch nicht herrschen. Ich halte dafür, dass das Vorhandensein starker Schuppenansammlungen nicht gegen Urticaria pigmentosa zu sprechen braucht. Ich erinnere mich eines Falles von Mycosis fungoides, wo im ersten Anblick eine solche Schuppenansammlung über den ganzen Körper verbreitet sich vorfand, dass nur an Eczema squamosum oder Psoriasis gedacht werden konnte. Erst nach Entfernung der Schuppen im Bade traten die charakteristischen Granulationsgeschwülste hervor.

II. Ueber einen Fall von Urticaria chronica perstans papulosa nebst Bemerkungen über Lichen verrucosus.

Der Fall, auf den sich die in der Ueberschrift aufgeführte Diagnose bezieht, betrifft die 40 Jahre alte Ehefrau Pienes aus Dortmund.

Patientin hat 9mal geboren, 1mal Zwillinge; als Kind hat dieselbe Ausschlag auf dem Kopfe gehabt, der von selbst heilte, es scheint ein Eczem gewesen zu sein. Sonst will Patientin nie krank gewesen sein.

Der Vater ist im Alter von 56 Jahren an einem Brustleiden gestorben, die Mutter im Alter von 51 Jahren an Apoplexie. Grosseltern von beiden Seiten litten nicht an Ausschlag, die Geschwister und die Kinder der Patientin sind gesund.

Abgesehen von der Erkrankung der Kopfhaut will Patientin nicht krank gewesen sein bis vor 8 Jahren, wo sie an einem Ausschlag erkrankte, der bis heute noch nicht verschwand, sondern in derselben Intensität fortbesteht, ja sogar an Ausdehnung noch zugenommen hat.

Volle 6 Jahre steht Patientin fast ununterbrochen in meiner Behandlung und habe ich also während der ganzen Zeit den Verlauf genau

beobachten und mich leider auch überzeugen können, dass die Erkrankung allen ärztlichen Massnahmen hartnäckig trotzte.

Es fing das Exanthem an der Dorsalseite beider Füsse an und verbreitete sich allmälig über den ganzen Körper.

Das Krankheitsbild ist ein durch Kratzeffecte vielfach verwischtes. Die Primäreffloreszenz ist ein derber Knoten, der halbkugelförmig über das normale Hautniveau überragt und einen Durchmesser hat, ein halbmal so gross nach allen Richtungen, wie wir es bei echter Prurigo sehen, etwa $^1/_2$ Cm. gross. Die Knoten sind nicht exulcerirt, vielfach zerkratzt und nur mit ganz kleinen, fest anhaftenden Schüppchen bedeckt, die Farbe ist bei frischen Knoten roth, bei älteren etwas in's bräunliche spielend. Kratzeffecte finden sich auch an anderen Stellen des Körpers, wo keine Knötchen sitzen, ein Zeichen, dass der Juckreiz nicht bloss an den sichtbar erkrankten Stellen vorhanden ist. Patientin ist von einem unbeschreiblich heftigen Jucken gequält, das derselben nur zu oft die ganze Lust am Leben nimmt und gegen welches leider alle zu Gebote stehenden äusseren und inneren Mittel absolut nichts ausrichten.

Von den soeben beschriebenen und über den ganzen Körper verbreiteten Knoten zählen wir beispielsweise augenblicklich an der Beugeseite des linken Vorderarmes 12, auf der Streckseite 9. Im Allgemeinen ist Streck- und Beugeseite gleichmässig stark befallen. Die Haut erscheint im Ganzen dunkel-gelblich. An den Stellen, wo Knoten resorbirt sind, beobachtet man in der ersten Zeit Pigmentirungen, nachher ist auch dies Alles vollständig verschwunden.

Eine schwach ausgesprochene Urticaria factitia ist vorhanden. Was mir aber von Bedeutung für die Diagnose in diesem Falle zu sein scheint, ist der Umstand, dass die Patientin in letzter Zeit acute quaddelartige Schwellungen besonders im Bereiche der Gesichtshaut, seltener auch an anderen Stellen des Körpers bemerkt hat. — Es bleibt noch nachzutragen, dass Kopf- und Gesichtshaut von persistirendem Knoten frei bleiben.

Beim Reiben über die Knoten nehmen dieselben an Volumen zu, wenn auch nicht in dem Masse, wie wir es bei dem Falle von Urticaria pigmentosa gesehen haben.

Der Juckreiz ist manchmal heftiger, zeitweise lässt er etwas nach, ist jedoch eigentlich immer vorhanden. Während der Zeit der Menses glaubt Patientin regelmässig eine bedeutende Verschlimmerung des Juckens zu bemerken.

Therapeutisch wurde nun von inneren Medicationen und von Applicationen äusserlicher Mittel versucht und angewendet, was uns der Arzneischatz bietet: Natrium salicylicum, Antipyrin, Carbolsäure, Atropin, Ergotin, Arsenik und Jodkalium; äusserlich: protrahirte Bäder, Ichthyol und Thiol, Oleum cadini, Pyrogallus und Chrysarobin, starke Salicylsalben, Menthol und Thymol, so dass man wohl sagen kann, es blieb kaum ein Mittel unversucht. — Alles ohne den geringsten Erfolg für die Patientin, es war im Gegentheil eine gewisse Zunahme der Erscheinungen

auf der Haut nicht zu verkennen. Das Exanthem hat sich stetig in Ausdehnung und in Zahl der Knoten vermehrt. Dennoch erzählte mir Patientin bei der letzten Vorstellung, dass das subjective Befinden in der letzten Zeit ein besseres geworden sei; sie nimmt einfach lauwarme Bäder und von Zeit zu Zeit mit Unterbrechung Arsenik und Atropin.

Was mir gleich bei der ersten Untersuchung der Patientin auffiel, und ich muss gestehen, es ist dieser Eindruck bis zum heutigen Tage bestehen geblieben, war Folgendes: einen derartigen Symptomencomplex hatte ich noch nicht gesehen und das bestimmte mich, Sorge zu tragen, dass mir die weitere Entwickelung des Krankheitsbildes nicht entging.

Auch in diesem Falle ist keineswegs heute der Process als völlig abgelaufen zu betrachten.

Es wurde schon erwähnt, dass die Knoten, die wir ja unbedingt in unserem Falle als die primären Effloreszenzen betrachten müssen, in Grösse und Aussehen dem entsprachen, wie wir es bei der Prurigo zu sehen pflegen. Gegen diese Diagnose sprach vor allem die anamnestische Thatsache, dass die Erkrankung erst mit dem 32. Lebensjahre anhob; auch fehlten die bekannten multiplen indolenten Bubonen. Auch Mycosis fungoides, speciell das 2. Stadium der Knotenbildung glaubte ich nicht diagnosticiren zu dürfen; es braucht ja nicht in jedem Fall diese Erkrankung mit Erythemen zu beginnen, sondern sie kann auch, wie Kaposi lehrt, mit den Knotenbildungen als Primäreffloreszenzen einsetzen; es würde aber vor allem sich in den langen Jahren insofern eine Aenderung gezeigt haben, als es hie und da zur Excoriation und weiter zur Granulationsbildung gekommen wäre. Bei Lichen ruber planus kommt, wie Kaposi noch jüngst hervorhob, eine Abweichung vor, die man als Lichen verrucosus et hystrix bezeichnen könnte.

Hier sei eine ganz kleine Abschweifung von unserem Thema gestattet, wir wollen das jedoch schon kurz dem histologischen Befunde vorwegnehmen, dass nach dem histologischen Bilde eine Lichenart nicht vorlag.

Es kommen jene warzenartigen Bildungen vor besonders im Verlaufe der Unterschenkelvenen, zuweilen auch an anderen Stellen des Körpers; ich habe in meiner Praxis Jahr

für Jahr mehrere derartige Fälle beobachtet und die Diagnose früher auf 2. Stadium der Mycosis fungoides gestellt; als der Fälle immer mehr wurden, ohne dass auch in einem einzigen der Uebergang zur Granulationsbildung im Laufe der Jahre eingetreten wäre, blieb die Diagnose offen, nur soviel wussten wir und lehrte uns jeder Fall ohne Ausnahme, dass es sich um eine Erkrankung handelte, die quoad therapiam selbst den stärksten reducirenden Mitteln Widerstand leistete. Zuerst war es eine Mittheilung Blaschko's in der Berliner Dermatologischen Gesellschaft, die mich veranlasste, darauf zu achten, ob eine Deutung der Erkrankung als Lichenart zutreffe und nachdem, wie schon gesagt, die Veröffentlichung Kaposi's.

Für mich bot sich denn auch bald die augenscheinlichste Bestätigung durch zwei Patienten, von denen der eine heute noch in meiner Beobachtung ist.

Dsr erste Fall betrifft einen jungen Mann, der in Berlin seine Dienstzeit absolvirte, bis er schliesslich wegen angeblich unheilbarer Flechte vom Militär in die Heimat entlassen wurde. Ich fand nun bei dem Patienten einen über den ganzen Körper verbreiteten Lichen ruber planus, geradezu einen Schulfall: typische einzeln stehende, flache, wachsglänzende Lichenknötchen, an vielen Stellen präsentiren sich uns die Knötchen angeordnet zu zierlichen Ringen und serpiginösen Figuren; das Merkwürdigste aber war, wir fanden hier zum ersten Male gleichzeitig jene grossen warzigen Gebilde, so dass hier über die Zugehörigkeit dieser grösseren Knotenbildungen zum Lichen ein Zweifel nicht auftreten konnte. Ich besitze von dem Falle eine recht gute und instructive Abbildung (Photogramm). Dieser Patient hat sich der weiteren Beobachtung entzogen. Es stand mir aber ein Stück Haut vom rechten Vorderarm zur histologischen Untersuchung zur Verfügung und letztere erhärtete die klinische Annahme eines echten Lichen ruber planus; ich will hier die bekannten histologischen Details nicht anführen, vor Allem fand sich die von der obersten Lage des Corium auf die Epidermispapillen direct übergreifende, kleinzellige Infiltration. Zu gern hätte ich auch einen der grösseren Knoten vom Unterschenkel untersucht, jedoch war Patient mit einer zweiten Probeexcision nicht einverstanden.

Die zweite Beobachtung betrifft einen etwa 60jährigen Locomotivführer; diesen Patienten habe ich im Bezirksverein Arnsberg im Frühjahr 1895 demonstrirt und derselbe ist auch heute noch in meiner Beobachtung und Behandlung. Derselbe bietet uns die warzigen knotigen Lichenefflorescenzen am linken Unterschenkel dar, diese bestehen seit 12 Jahren, daneben seit etwa 1 Jahr ein Lichen annularis ganz umschrieben, nur wenige Kreise in der Nackenhaut, sonst am ganzen Körper nichts Abnormes.

Für uns ist durch die beiden Beobachtungen nunmehr die Deutung jener knotigen warzigen Efflorescenzen im Kaposischen Sinne als Lichen-Abart erwiesen, auch für jene Fälle, wo wir beispielsweise nur an den Unterschenkeln die grösseren Knoten beobachten, ohne dass nebenbei typischer Lichen am Körper vorkömmt.

Jedenfalls empfiehlt es sich in allen diesen Fällen eine genaue Inspection des ganzen Körpers vorzunehmen, selbst wenn man vom Patienten hört, er sei sonst ganz gesund.

Wir sind bei der Differential-Diagnose Lichen ruber planus etwas länger verweilt, weil wir klinisch eine gewisse Aehnlichkeit der Efflorescenzen in dem als Urticaria papulosa gedeuteten Falle gern concediren. Das wesentlichste Moment bleibt jedoch das, es spricht der histologische Befund dagegen.

Cutis- und Epithelpapillen sind ungeheuer verlängert, fast so, wie man es bei Schnitten von Psoriasis findet. Die Epithelpapillen sind in allen ihren Schichten hyperplastisch. In der Cutis finden wir auffallend grosse Herde kleinzelliger Infiltration, die den Coriumgefässen entlang bis in die Spitzen der Papillen reichen, aber nicht, wie wir es bei Lichen sehen, direct übergreifen auf die Epithelpapillen. An manchen, ja an den meisten Stellen findet sich eine so stark und herdweise angeordnete Rundzellen-Infiltration — zur histologischen Untersuchung wurde ein Knoten bis in's subcutane Bindegewebe excidirt — wie man sie nur bei Tuberkelknötchen findet. Es fehlen aber die Riesenzellen, wohl finden sich Plasma- und vereinzelt auch Mastzellen; bekanntlich sind aber speciell die Mastzellen heute noch keine eindeutigen Begriffe, bleiben wir also für unseren Fall vorläufig noch dabei, eine kolossale Rundzellen-Infiltration festzustellen, wie man dieselbe in dem Grade bei chronisch-entzündlichen Dermatonosen selten zu Gesichte bekommt. Ob dieselbe zustande gekommen ist durch Emigration aus dem Blute, ob es sich also bei den Infiltrationszellen um umgewandelte Leukocyten handelt, oder aber um Wandelformen der fixen Bindegewebszellen, das entzieht sich gleichfalls vorläufig unserer Beurtheilung, und ist die Lösung der Frage wohl Sache des pathologischen Experiments. Wir

beabsichtigten ja nichts weiter als einen sehr seltenen Hautfall mitzutheilen, sowie den allgemeinen pathologischen Befund.

Vom letzteren Gesichtspunkte aus aber heben wir nochmals hervor für die in ihrer Hartnäckigkeit so auffallende Erkrankung als pathologisch-anatomische Grundlage die starke Infiltration, so stark, wie man sie eigentlich sonst nur bei Hauttuberculose findet. Kleinzellige Infiltration fand sich auch noch um die Schweissdrüsen-Schlingen, wie ja fast bei allen chronischen Erkrankungen der Haut; die Gewebe der Drüsen selbst waren jedoch nicht hyperplastisch.

Nachtrag.

Noch in diesen Tagen hatte ich Gelegenheit, einen Fall von Urticaria pigmentosa zu beobachten, dessen Krankenbericht ich ganz kurz hier noch mittheilen möchte. Ich bemerke zuvor ausdrücklich, dass ich heute noch nicht in der Lage bin, zu sagen, ob wir es im vorliegenden Falle mit einer Urticaria pigmentosa simplex oder mit einer Urticaria pigmentosa xanthelasmoides zu thun haben. Das wird die weitere Beobachtung des Falles zeigen. Ich begnüge mich also den Befund zu geben, wie er von dem mit mir zusammen den Fall beobachtenden Collegen und mir aufgenommen wurde.

Aschoff Irene, 18 Wochen alt, Lehrerskind in Lethmathe bei Iserlohn. Beide Eltern vollständig gesund, syphilitische Erkrankung geleugnet. Auch die Grosseltern beiderseits in keiner Weise zu Hauterkrankungen disponirt gewesen. Tuberculöse Belastung auch nicht vorhanden. Es ist ein auffallend kräftiges und gesundes Kind, die Mutter nährt selbst. Die Hebamme sah nun sofort nach der Geburt des Kindes, dass dasselbe am ganzen Körper „indianerbraun“ war und an zahlreichen Stellen Ausschlag hatte. Am zweiten wurde College Biesing in L. gerufen, der das Kind am ganzen Körper geschwollen und intensiv braun gefärbt vorfand. Nach vierzehn Tagen hatte sich unter sachgemässer Behandlung die Röthung und Schwellung verloren und nun konnte Folgendes von Biesing constatirt werden: „Das Kind sah aus wie mit Warzen bedeckt. Ich kann die Erkrankung nicht besser beschreiben als indem ich den kleinen Patienten mit einem masernkranken Kinde vergleiche. Die gesammte Haut, Gesicht, behaarter Schädel, Hals, Rumpf, Streck- und Beugeseiten der Extremitäten inclusive Handflächen und Fusssohlen gleichmässig braunroth gemasert. Die Maserungslinien, die nur Spuren normaler Haut zwischen sich lassen, sind derbe Hautpartien von braunrother Farbe in Quaddel- und Knötchenform. Alles derb und hart, nirgends weich.

Allgemeinbefinden stets vorzüglich. Das Kind gedeiht, wird dick und schwer. Die Affection scheint etwas zu jucken.“ Soweit Biesing.

Am 22. Dec. 1895 untersuchten wir das Kind zusammen, es war also 18 Wochen alt. Die Haut fast des ganzen Körpers ist dunkelbraun verfärbt und zerstreut über den ganzen Körper finden sich linsengrosse Knoten, kleinere und grössere quaddelförmige Erhebungen, die noch dunkler sind wie die allgemein verfärbte Haut, die sich derb und elastisch anfühlen und beim Darüberreiben deutlich intumesciren; die grössten quaddelartigen Plateaus finden sich am Rücken. Im Allgemeinen kann man sagen, dass die Streckseiten etwas intensiver resp. stärker befallen sind wie die Beugeseiten; jedoch ist eine Regelmässigkeit in der Anordnung der Effloreszenzen nicht zu erkennen. Kaum ist eine Körperstelle frei geblieben von Quaddelschüben. Die Effloreszenzen kommen und gehen auch im Laufe der Wochen ganz unregelmässig und lassen die Pigmentirungen zurück. An den Stellen, wo wir nur Pigmentirung vorfanden, war von Abschuppung absolut keine Rede; auf der Höhe der grossen Quaddeln geringe Abschuppung. Die Diagnose im beschriebenen Falle lautete: Urticaria chronica perstans pigmentosa.

Wie schon hervorgehoben, ist die Beobachtung noch nicht abgeschlossen und wird mir mit der Zeit wohl etwas Gewebe zur histologischen Untersuchung zur Verfügung stehen. Klinisch möchte ich als ein Curiosum hervorheben, dass bei meiner kleinen Patientin in der ersten Lebensstunde schon die Affection beobachtet wurde und aus dem Vorhandensein der Pigmentirungen darf wohl der Schluss gezogen werden, dass bereits intrauterin Urticaria bestanden hat.

Literatur.

1. Pick, Ueber Urticaria perstans. Prager Zeitschrift für Heilkunde. 1881. Band II.

2. Unna, Beitrag zur Anatomie und Pathogenese der Urticaria simplex und pigmentosa. Monatshefte für prakt. Dermatol. Ergänz.-Heft 3, 1887.

Unna, Histopathologie der Hautkrankheiten, p. 964 ff.

3. Doutrelepont, Ueber Urticaria pigmentosa. Archiv für Dermat. und Syphilis. 1890, p. 311.

4. Elsenberg, Ueber einen Fall von Urticaria pigmentosa. Archiv für Dermatol. und Syphilis. 1888, p. 357.

5. Kaposi, Lehrbuch der Hautkrankheiten, neueste Auflage.

6. Lewinski, Ueber Urticaria pigmentosa. 1882. Referirt im Archiv für Dermat. und Syphilis, p. 516.

Erklärung der Abbildungen auf Tafel I und II.

Taf. I. Localisationstabelle von Fall Nickel.

Taf. II. Fig. 1. Urticaria pigmentosa xanthelasmoides.

a) Hämorrhagien in der Nähe der Schweissdrüsen und kleinen Arterien; *b*) mässige kleinzellige Infiltration in der Cutis; *c*) Mastzellen.

Fig. 2. Urticaria papulosa perstans.

a) Stark vergrösserte Epidermis und Cutispapillen; *b*) hochgradige kleinzellige Infiltration in der Cutis.

Fig. 3. Mastzellentypen.

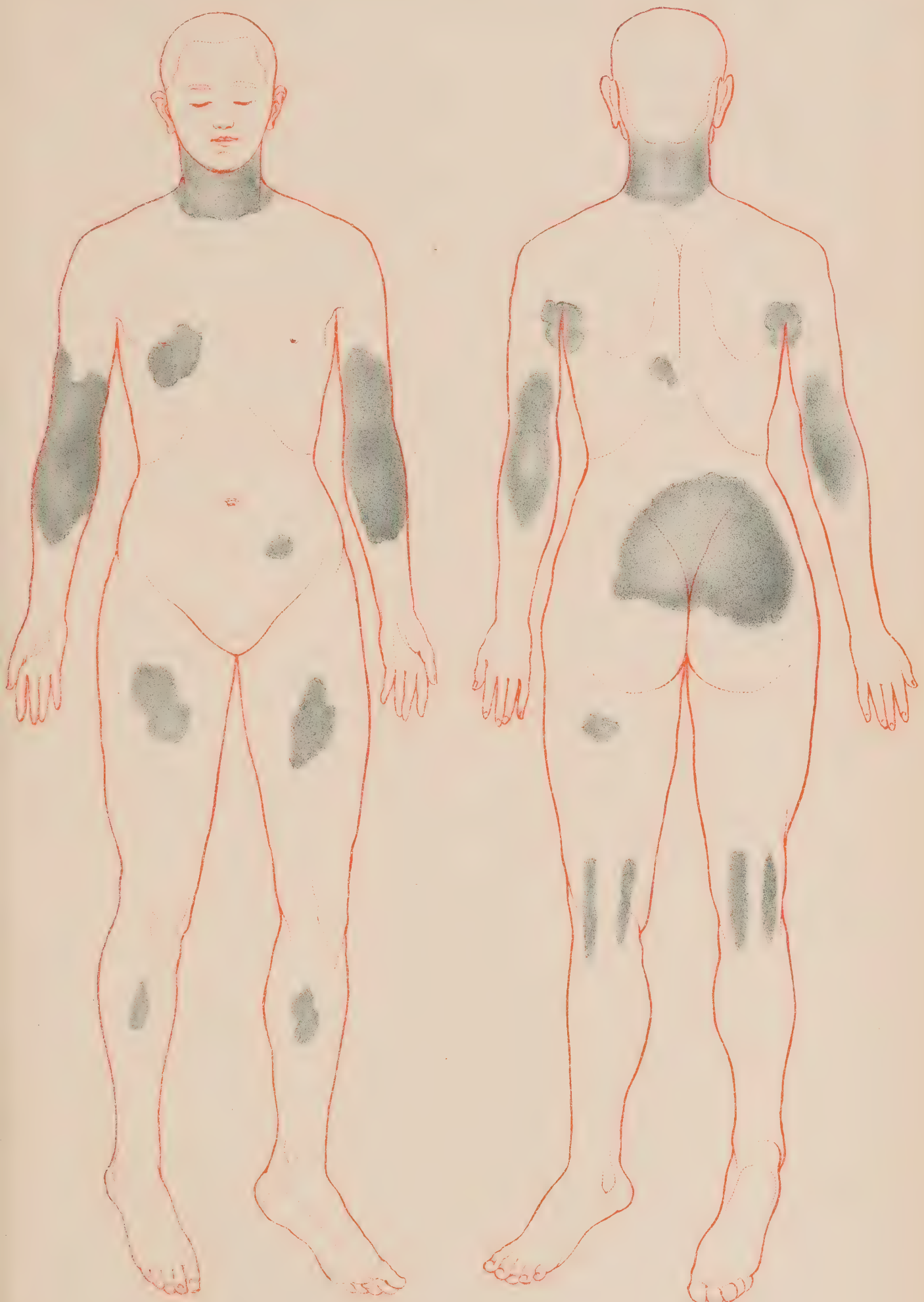

Fabry: Über Urticaria pigmentosa etc.

K.u.k. Hoflith. A. Haase Prag.

Fig. 1

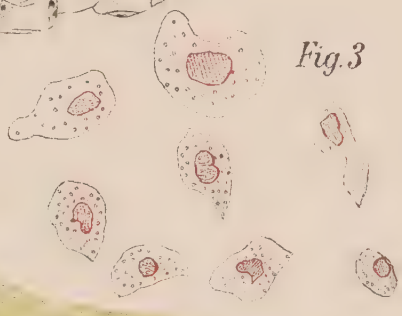

Fig. 3

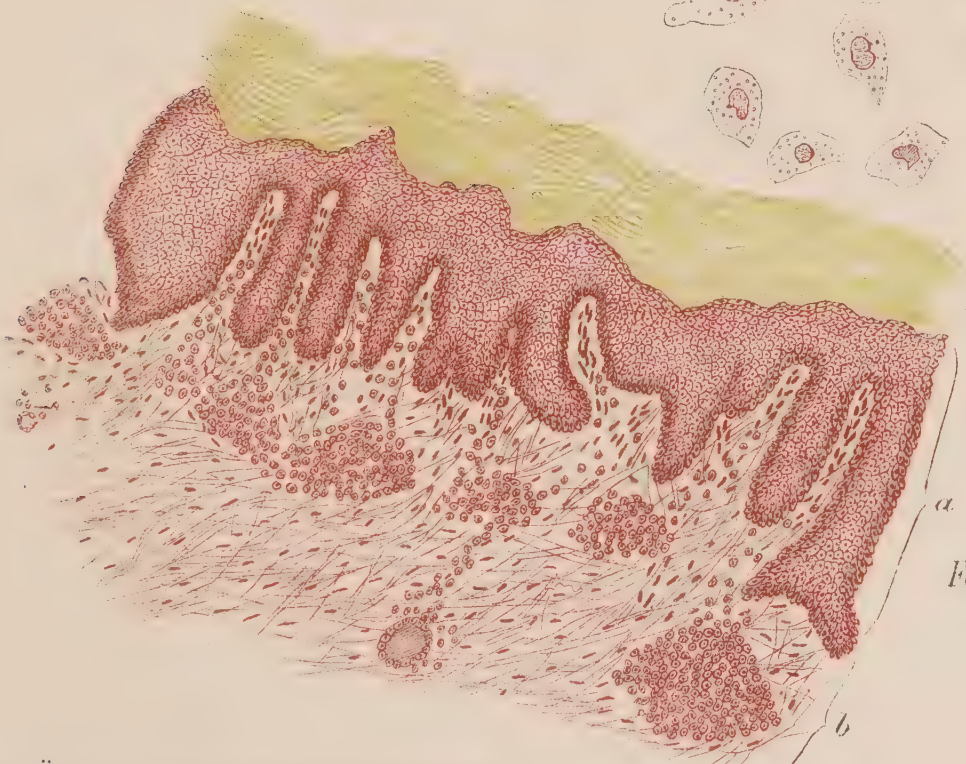

Fig. 2.

K. u. k. Hofl. u. A. Haase Prag.

Aus der Poliklinik des Prof. Dr. E. Finger im k. k. Allgem. Krankenhause in Wien.

Zur Histologie des gonorrhoischen Eiters.

(Untersuchungen über den Nachweis von Gonococcen und eosinophilen Zellen im Secrete der Pars anterior, posterior, Littre'schen Drüsen und Prostata, nebst Bemerkungen über einen Fall durch den Colibacillus bedingter Urethritis posterior und follicularer Prostatitis.)

Von

Dr. **C. Pezzoli.**

Seit der Entdeckung des Gonococcus hat man sich bis vor wenigen Jahren mit der Untersuchung des gonorrhoischen Eiters nur in einer Richtung beschäftigt, nämlich auf Gonococcen. Den zelligen Bestandtheilen des Secretes wurde sehr wenig Aufmerksamkeit geschenkt und man sprach bloss von Eiterzellen, ohne über die Beschaffenheit derselben Bescheid geben zu können.

Erst vor etwa 15 Jahren, als Ehrlich, auf Grund des Verhaltens zu gewissen Farbstoffgruppen, ein System der Leukocyten aufbaute, durch welches er dieselben nach den im Zelleib eingeschlossenen, durch diese bestimmte Farben nachweisbaren Granulationen classificirte, begann sich das Interesse bemerkbar zu machen, auch die Eiterzellen des gonorrhoischen Eiters in diesem Sinne zu untersuchen. Ehrlich, welcher wohl der erste war, der in dieser Richtung Untersuchungen anstellte, fand, dass sich alle Eiterzellen des gonorrhoischen Eiters durch eine dichte ε-Körnung auszeichnen, weshalb er sie auf Grund dessen, als auch wegen der Form des Kernes mit den polynucleären Leukocyten des Blutes identificirte.

Der erste, welcher darauf aufmerksam gemacht hat, dass im gonorrhoischen Secrete sich gelegentlich auch eosinophile Zellen finden können,

war Neusser (Wien). Er war der erste auch, welcher denselben eine hohe Bedeutung zuschrieb, indem er, gestützt auf einigen Beobachtungen und eigenen sehr scharfsinnigen Deductionen, das Auftreten grosser Mengen von eosinophilen Zellen im Verlauf einer Urethritis mit einer Betheiligung der Littre'schen Drüsen und der Prostata (also einer Prostatitis) in Zusammenhang brachte (Wr. Med. Presse 1892).

Seitdem haben sich mehrere Autoren mit dieser Frage beschäftigt, vor allem Janowski (Warschau), welcher 5 Fälle von Urethritis in dieser Richtung untersuchte (Centralbl. für Allg. Pathologie und path. Anatomie 1892 III. Bd. Nr. 11). In allen 5, recente Urethritis betreffenden Fällen, fand Janowski eine grosse Menge von eosinophilen Zellen. In dem ersten, recentesten Falle, in dem der Patient sich durch eine unzweckmässige Injection eine Exacerbation zuzog, waren die eosinophilen Zellen am stärksten vertreten, einige Hunderte auf einem kleinen Deckglas. Auf Grund seiner Beobachtungen schliesst Janowski, dass ganz am Anfange der Urethritis die eosinophilen Zellen sich im Eiter in grosser Menge vorfinden, um einige Tage später an Zahl abzunehmen. Er weiss aber nicht anzugeben, welche Bedeutung diesen Zellen zukomme. In dem ersten Falle konnte allerdings eine durch die Injection hervorgerufene Prostatareizung (wie Neusser für seine Fälle behauptet) die auffallende Vermehrung der eosinophilen Zellen und die Exacerbation erklären.

Ein Jahr später, bei der 65. Versammlung deutscher Naturforscher und Aerzte in Nürnberg (1893) berichtete Epstein über seine in dieser Richtung angestellten Untersuchungen. In frischen Fällen von Urethritis fand er fast nur neutrophile Zellen im Secrete; nur in 6 Fällen waren die eosinophilen Zellen in grosser Menge vertreten. In diesen Fällen bestand einmal Paraurethritis interna, zweimal Prostatitis acuta, zweimal Schmerzhaftigkeit und Druckgefühl am Anus; nur einmal war die Prostata scheinbar normal.

In der sich anschliessenden Discussion sprach Seifert den eosinophilen Zellen jede Bedeutung ab. Er machte auch controlirende Untersuchungen des Blutes und fand, dass in allen Fällen, wo im Blute viele eosinophile Zellen vorhanden waren, sich auch im Secrete viele eosinophile Zellen befanden und umgekehrt.

Ausgedehntere Untersuchungen über das Thema machten Posner und A. Lewin. (Ein Beitrag zur Frage der eosinophilen Zellen. Dermatolog. Zeitschrift 1894.) Sie untersuchten den gonorrhoischen Eiter in Bezug auf eosinophile Zellen in den verschiedenen Stadien der Urethritis und fanden, dass dieselben im Anfangsstadium (in den ersten 8 Tagen) der Gonorrhoea acuta anterior im Vergleich zum Gehalte des Blutes an eosinophilen Zellen ausserordentlich gering sei. Dem normalen Verhältniss der eosinophilen Zellen zu den übrigen Leukocyten im Blute, welches nach Neusser und Canon 2·6% beträgt, gegenüber, liessen sich im gonorrhoischen Eiter bloss 0·04% eosinophiler Zellen nachweisen. In der 3. Woche tritt eine auffällige Vermehrung der eosinophilen Zellen

im Secrete von 0·04—2·43—10·5% ein. Bei der Urethritis chronica posterior waren die Verhältnisse sehr wechselnd. Eine Miterkrankung der Prostata, die, wie die Autoren eingangs erwähnen, nach den Beziehungen die zwischen den eosinophilen Zellen und den den Charcot-Leyden'schen analogen Sperminkrystallen existiren, wahrscheinlich erschien, liess sich in den Fällen, wo eine Vermehrung der eosinophilen Zellen vorhanden war, nicht constatiren. Ebenfalls liess sich ein Parallelismus zwischen Gehalt an eosinophilen Zellen im Blute und im Secrete nicht nachweisen. Als Beweis, dass der Gehalt an eosinophilen Zellen im Secrete nicht mit einer Miterkrankung der Prostata in Zusammenhang steht, führen die Autoren 2 Fälle von Urethralgonorrhoe bei Frauen an, deren Eiter 3·7% eosinophile Zellen betrug, ferner den Fund von eosinophilen Zellen im Eiter von ganz vorne gelegenen periurethralen Abscessen und einer gonorrhoisch erkrankten congenitalen Fistel. Ueber die Herkunft der eosinophilen Zellen machen die Autoren verschiedene Hypothesen, am wahrscheinlichsten scheint ihnen jedoch, dass dieselben mehr durch secundäre Veränderungen im Eiter selbst bedingt werden.

Endlich hat Zeleneff (referirt in La Médecine moderne 1894 Nr. 100) das Secret in 40 Fällen blennorrhagischer Urethritiden untersucht und gefunden, dass eosinophile Zellen sich in grosser Quantität, sowohl im acuten als im chronischen Stadium der Urethritis vorfinden und dies unabhängig von einer Miterkrankung der Prostata. Er konnte auch keinen Parallelismus zwischen Blut und Secret in Beziehung auf Gehalt an eosinophilen Zellen nachweisen.

Diesen so verschiedenen Anschauungen gegenüber schien uns der Mühe werth, einige etwas genauere Untersuchungen anzustellen, um eine grössere Klarheit in dieser Frage der eosinophilen Zellen zu gewinnen.

Wir bedienten uns zu dem Zwecke der Methoden, die in der neuesten Zeit v. Crippa, v. Sehlen, Neisser und Putzler anwendeten, um die Häufigkeit der Miterkrankung der adnexen Drüsen der Urethra am gonorrhoischen Processe festzustellen, indem wir nämlich das Secret der Pars anterior und Prostata möglichst isolirt auffingen und auf eosinophile Zellen untersuchten. Auf diese Weise konnten wir wohl am sichersten erfahren, in wie weit das Auftreten der eosinophilen Zellen im isolirten Secrete abhängig sei von einer Erkrankung des betreffenden Theiles der Urethra. Durch gleichzeitige Blutuntersuchungen aber beabsichtigten wir festzustellen, ob nicht die Anwesenheit der eosinophilen Zellen im Urethralsecrete der Ausdruck einer Allgemeinwirkung des gonorrhoischen Processes selbst auf die Blutmasse wäre.

Indem wir nun zur Anfertigung unserer Präparate, wie weiter unten genauer angegeben wird, die Doppelfärbung mit Eosin und Methylenblau anwendeten, wurde uns möglich, noch einer zweiten Aufgabe, die wir uns gestellt hatten, gerecht zu werden, nämlich der Untersuchung auf Gonococcen in den verschiedenen Theilen der Urethra im Verlaufe einer gonorrhoischen Urethritis.

Wie wichtig die Untersuchung des isolirten Prostatasecretes in Fällen von Urethritis chronica posterior ist, haben die älteren Arbeiten von Finger (Blennorrhoe der Sexualorgane) und die jüngsten Untersuchungen von v. Sehlen (Zur Diagnose und Therapie der Prostatitis chronica. Centralbl. für Physiologie und Pathologie der Harn- und Sexualorgane 1893 p. 310), Krotoszyner (Zur Diagnostik und Therapie der Urethritis posterior chronica Ibidem p. 463) und Neisser-Putzler (Zur Bedeutung der gonorrhoischen Prostatitis. Verhandl. der Deutschen Dermat. Ges. IV. Congr. p. 325) bewiesen, welche Autoren über Fälle berichten, bei denen sich im isolirten Prostatasecrete Gonococcen nachweisen liessen bei einem vollständig gonococcenfreien Urethralsecrete. Wir haben uns nun zur Aufgabe gestellt, ausser in den chronischen auch in den acuten und subacuten Fällen solche Untersuchungen anzustellen.

Wir beabsichtigten auf diese Weise die relative Häufigkeit festzustellen, mit der die Drüsen, insbesondere der Pars posterior am gonorrhoischen Processe in den verschiedenen Stadien der Urethritis theilnehmen, so wie v. Crippa (Ueber das Vorkommen des Gonococcus im Secrete der Urethraldrüsen. Wien. med. Presse 1894) es für die Pars anterior gethan hatte. Haben uns ja die anatomischen Untersuchungen von Finger, Ghon und Schlagenhaufer (Beiträge zur Biologie des Gonococcus und zur pathologischen Anatomie des gonorrhoischen Processes. Archiv für Dermat. und Syph. 1894) den Nachweis geliefert, dass die Gonorrhoe nicht immer ein oberflächlicher, sondern häufiger ein bald in die Tiefe greifender Process ist, und Finger in seiner jüngsten Publication (Ueber Prostatitis blennorrhagica. Wien. med. Wochenschr. 1895) uns vom klinischen Standpunkte aus die Häufigkeit der Miterkrankung der Prostata am gonorrhoischen Processe und die Mannigfaltigkeit ihrer Formen dargelegt.

Ehe wir in die Details unserer Untersuchungen eingehen, müssen wir vom anatomischen Standpunkte aus über die Littre-

schen Drüsen einige Bemerkungen machen, da gerade über diese Gebilde Angaben in der Literatur verzeichnet sind, die entweder mit unseren bisherigen anatomischen Kenntnissen nicht in Einklang stehen, oder geeignet erscheinen, den anatomischen Begriff zu confundiren. So wird z. B. von Endoskopikern die Angabe gemacht, dieselben hätten, bei endoskopischen Untersuchungen chronischer Urethritiden, die Littre'schen Drüsen geschwellt und infiltrirt gefunden. Es wird von anderer Seite an die Möglichkeit gedacht, Injectionsflüssigkeiten in die Littre'schen Drüsen, wenigstens in deren Ausführungsgänge hineingelangen zu lassen.

Dem gegenüber möchten wir vom anatomischen Standpunkte das folgende bemerken: Die Ebene der Urethralschleimhaut wird von zweierlei Adnexen unterbrochen, die mit ihren Ausführungsgängen dortselbst münden.

Erstens von den Lacunen oder Morgagni'schen Taschen, welche oberflächig gelegene blinde Einstülpungen der Urethra sind, die von einem der Urethra analogen Epithel ausgekleidet, an ihrem Grunde und seitlich in sie einmündend, kleine Schleimdrüsenacini und Schleimdrüschen führen, innerhalb der Mucosa verlaufen und nur äusserst selten mit ihrer Einbuchtung in die oberste Schichte des Corpus cavernosum hineindringen. Henle beschreibt dieselben wie folgt: „Die Lacunen sind die Mündungen enger, zuweilen buchtiger, von der Urethralschleimhaut und deren Epithelium ausgekleideter Gänge, welche fast ohne Ausnahme von der Mündung aus, der Axe der Urethra parallel, rückwärts gegen die Wurzel des Penis verlaufen und einfach oder unter spitzem Winkel in 2 bis 3 Aesten getheilt, blind enden. Ihre Länge beträgt 8—12 Mm., ihr Querdurchmesser 0·5 Mm., die Mächtigkeit ihres Epithelium 0·03 Mm. In der Regel liegen sie ganz in der Dicke der Schleimhaut, indem sie der Oberfläche parallel und dicht unter derselben verlaufen; ausnahmsweise senken sie sich mit dem blinden Ende in die Maschen des cavernösen Gewebes."

Zweitens die Littre'schen Drüsen. Es sind dies traubige Schleimdrüsen, die mit einem langen, korkzieherartigen Ausführungsgange entweder frei an die Oberfläche in, oder unmittelbar neben einer Morgagni'schen Tasche ausmünden,

während ihr Körper stets im Balkenwerk des Corpus cavernosum zuweilen sogar auf der Tunica albuginea desselben aufliegt. Henle beschreibt dieselben folgendermassen: ... „traubenförmige Drüsen, deren Drüsenblasen 0·1 Mm. mittleren Durchmesser haben, von einem 0·03 Mm. hohen Cylinderepithelium ausgekleidet sind und einzelne Maschengruppen des cavernösen Gewebes ausfüllen. Ihre Mündungen sind mit freiem Auge nicht sichtbar."

In Folge ihrer tiefen Lage entziehen sich daher die Littre'schen Drüsen, die durch die ganze Dicke des Corpus cavernosum urethrae von der Oberfläche getrennt sind, auch im erkrankten Zustande unseren Blicken vollständig, und die oben erwähnten Angaben von durch das Endoskop sichtbaren infiltrirten Drüsen, können sich nur auf die Morgagni'schen Taschen und auf deren Drüsen beziehen, deren Wanderkrankung durch die dünne Schichte der sie bedeckenden Mucosa durchzuschimmern vermag. Wohl aber lässt sich die Erkrankung der Littre'schen Drüsen in manchen Fällen durch den Tastsinn nachweisen, indem man beim Einführen einer cylindrischen Bougie bei Abtastung der Pars cavernosa urethrae die Littre'schen Drüsen als hirsekorngrosse, manchmal als grössere, derbe Knötchen fühlt.

Was die Methode unserer Untersuchungen anbelangt, so verfuhren wir folgendermassen: War die Secretion aus der Urethra eine reichliche, so brachten wir mit einer vorher ausgeglühten Oese, oder einem reinen Glasstab einen kleinen Tropfen des Secretes auf einen vorher gereinigten Objectträger, auf welchem wir den Tropfen möglichst gleichmässig vertheilten. Handelte es sich um die Untersuchung eines älteren Falles, war die Secretion aus der Pars anterior eine spärliche, nur in Form von Fäden nachweisbar, so wuschen wir die Pars anterior mittelst eines Katheters, wie bei einer Irrigationsprobe, aus; die Fäden und Bröckelchen, die sich im Waschwasser vorfanden, fischten wir mittelst einer Pipette heraus und brachten sie auf den Objectträger. Um das Secret der Littre'schen Drüsen zu gewinnen, irrigirten wir zuerst die Pars anterior mit Wasser, um sie von dem der Schleimhaut anhaftenden Secrete möglichst gründlich zu befreien, dann

führten wir, nach v. Crippa's Vorgang, eine dem Orificium Urethrae entsprechende Bougie à boule ein, schoben sie mehrmals bis zum Bulbus vor und zogen sie bis zum Orificium heraus, indem die flach auf dem Penis aufgelegte Hand denselben leicht an das Abdomen des Patienten drückte. Auf diese Weise gelang uns wohl in allen Fällen ein mehr oder weniger reichliches Secret aus der Urethra herauszubefördern, welches, wie das vorige auf den Objectträger gebracht und eintrocknen gelassen wurde. Das erste Secret ist in unseren Krankengeschichten mit *a*), das zweite mit *b*) bezeichnet.

Bei Urethritis posterior hatten wir überdies noch das Secret der Pars posterior und der Prostatadrüsen zu isoliren und zu untersuchen. Um das erstere zu gewinnen, irrigirten wir, nach der Untersuchung mit der Bougie à 'boule, nochmals die Pars anterior mit Wasser und liessen den Patienten uriniren, wiesen ihn aber an, einen ausgiebigen Theil Urin noch in der Blase zu behalten. Der gelassene Urin, dessen Trübung oder Flocken und Fäden das Secret der Pars posterior darstellte, wurde in einem gesonderten Gefässe aufgefangen, mit *c*) bezeichnet und bei Seite gestellt.

Jetzt waren nun zwei Möglichkeiten vorhanden, an die wir denken mussten, bevor wir zum letzten Acte unserer Untersuchung, nämlich zur Gewinnung des Prostatasecretes schreiten durften. Handelte es sich um chronische oder subacute Fälle, wo der nach der Auswaschung der Pars anterior gewonnene Urin nur leicht trübe oder klar mit Flocken und Fäden war, und war überdies die zweite Portion des Frühurins, den wir uns immer am Tag der Untersuchung bringen liessen, vollständig klar, so konnten wir sicher annehmen, dass der vom Patienten in der Blase zurückbehaltene Urin auch klar sein werde und schritten daher sofort zur Gewinnung des Prostatasecretes. Wir verfuhren zu dem Zwecke nach dem Vorgange von Neisser-Putzler und v. Sehlen in der Art, dass wir den gut eingeölten Finger ins Rectum des Patienten einführten und mit demselben unter leicht streichenden Bewegungen auf die Prostata drückten und so deren Secret zum Austreten in die Pars posterior brachten. Dann liessen wir die Patienten ausuriniren, um so das in der Urethra angesammelte Prostata-

secret auszuschwemmen. In manchen Fällen ereignete es sich, dass die Patienten aussagten, sie könnten nicht mehr uriniren. Da nützte nichts anderes als das Warten, am besten indem wir die Patienten nach der Angabe von v. Sehlen in sitzender Stellung warten und ein oder zwei Gläser Wasser trinken liessen. Schliesslich gelang es uns immer den Harn zu gewinnen. In den meisten Fällen war nun dieser Harn sehr stark trübe, von einer eigenthümlich schmutzig-gelben opalescirenden Farbe. Er enthielt ausserdem in den meisten Fällen reichlich gröbere Flocken, oder feinere Fäden in Form der wohl bekannten Fürbringer'schen Häckchen. In Fällen, wo die Prostata sich als nicht betheiligt erwies, hatte der Harn bloss eine Opalescenz, herrührend von dem ausgedrückten normalen Prostatasecret.

In Fällen aber von Urethritis posterior acuta, wo die Secretion des Eiters eine starke war, derselbe in die Blase regurgitirte und den darin befindlichen Urin trübte, blieb nichts anderes übrig, als den Patienten vollständig ausuriniren zu lassen, Blase und Harnröhre mehrmals auszuwaschen, eine indifferente Flüssigkeit in die Blase zu deponiren und dann die Expression der Prostata vorzunehmen. Als solche Flüssigkeiten wendeten wir reines destillirtes Wasser, eine 2% Borsäurelösung und die gewöhnliche physiologische Kochsalzlösung an. Die Präparate aber, die man nach solchen Verfahren bekommt, sind nicht immer schön. Sie färben sich sehr schwer, die Eiterzellen erscheinen gequollen, gezerrt, die Kerncontouren sind undeutlich. Am meisten brauchbar erschien uns noch die Kochsalzlösung. Da liessen sich wenigstens die Gonococcen und die eosinophilen Zellen deutlich darstellen.

In jenen Fällen, wo uns die Gewinnung des Prostatasecretes nicht gelang, so lange die zweite Portion des Urins trübe war, blieb uns nichts anderes übrig, als mit der Untersuchung des Prostatasecretes zuzuwarten, bis unter Gebrauch von Natron salicylicum und entsprechendem Regime die zweite Portion des Urins klar wurde.

Der nach Expression der Prostata gewonnene Urin wurde mit *d*) bezeichnet und wie *c*) weiterer Untersuchung zugeführt.

Diese wurde entweder sofort oder später vorgenommen. Im letzten Falle versetzten wir beide Portionen des Urins, um ihn vor Zersetzung durch Einwanderung und Wucherung anderer Bakterien zu schützen, mit 10—15 Tropfen reinen Formalins. Auf diese Weise konnten wir auch durch mehrere Stunden, ja Tage einen vollständig unzersetzten und von fremden Bakterien freien Urin erhalten, in welchem sich die Gonococcen, die Eiterzellen und die sonstige Elemente des Secretes vollkommen intact und unverändert erhielten. Wir zogen das Formalin dem Chloroform und der von v. Sehlen empfohlenen Boraxborsäurelösung vor, bei welcher letzteren die ungelöst gebliebenen Borsäure- und Uratkrystalle am Deckglas störend wirkten. Das Sediment gewannen wir durch Centrifugiren oder Filtriren, doch zogen wir die letztere Procedur der ersten vor, erstens wegen der grösseren Einfachheit und Bequemlichkeit, zweitens, weil wir uns überzeugten, dass die Formelemente unter dem Centrifugiren sehr an ihrer Gestalt zu leiden haben. Der Filterrückstand wurde mittelst eines kleinen Spatels auf den Objectträger gebracht, vorsichtig mit einem Glasstab vertheilt und an einem staubfreien Orte eintrocknen gelassen. Nun wurden die trockenen Präparate, wohl zur Vermeidung einer Zerrung der Zellen, nicht durch die Hitze, sondern in einer Mischung von Aether und Alkohol aa. p. fixirt und der Doppelfärbung mit Eosin und Methylenblau unterzogen.

Unsere gewöhnliche Färbungsmethode war die folgende: Die aus dem Aether-Alkohol herausgenommenen Präparate verblieben durch ca. 5—10 Min. in einer Lösung von 0·5 Eosin in 100 Alkohol von 70%. Dann wurden die Präparate in Wasser gut ausgespült und sofort unterm Mikroskop bei schwacher Vergrösserung durchgemustert. Waren die eosinophilen Zellen intensiv, das Protoplasma der übrigen Eiterzellen nur schwach rosa gefärbt und liess sich in jeder Zelle ein farbloser Kern erkennen, so wurden die Präparate sofort der Methylenblaufärbung unterzogen. Bei zu schwacher Färbung wurden sie wieder in die Eosinlösung eingetaucht, bei Ueberfärbung wurden sie in einer Mischung von Alkohol und Wasser zu gleichen Theilen einige Male durchgespült, bis

wir, unter fortwährender Controle unter dem Mikroskop, die richtige Nuancirung erlangten. Wir machten nämlich die Bemerkung, dass sich die Präparate in der Eosinlösung sehr verschieden intensiv färben. Besonders die durch Sedimentiren gewonnenen Präparate, also *c*) und *d*), müssen oft sehr lange Zeit, $^1/_4$—$^1/_2$ Stunde im Eosin gelassen werden, während *a*) und *b*) sich in wenigen Minuten sehr intensiv färben. Deshalb empfiehlt sich die fortwährende Controle unterm Mikroskop, eventuell die Benützung des Alkohol und Wasser aa. p. am wärmsten. Nach nochmaliger Auswaschung im Wasser kamen die Präparate in eine concentrirte wässerige Methylenblaulösung, wo sie 2—3 Min. verblieben. Nach abermaliger Ausspülung im Wasser wurden die Präparate vorsichtig über der Flamme getrocknet und entweder unmittelbar unter Cedernöl oder unter Canadabalsam, Deckglas und Cedernöl untersucht.

Was das Aussehen eines mittelst einer solchen Doppelfärbung behandelten Präparates, insbesondere der eosinophilen Zellen betrifft, so können wir nur die Angaben der Autoren bestätigen. Die eosinophilen Zellen sind gewöhnlich sehr gross, besonders in dem frei aus der Urethra ausfliessenden Secrete grösser, wie die übrigen Leukocyten; doch findet man auch kleine eosinophile Zellen. Sie sind meistens polynucleär und der Kern, welcher meistens excentrisch gelagert ist, erscheint in vielen Exemplaren, wie schon Posner und A. Lewin beobachteten, viel schwächer tingirt wie der der übrigen Leukocyten. Doch ist das keineswegs immer der Fall. Sie zeichnen sich ausserdem aus durch eine, wie Janowski bemerkt, grosse Zartheit der die Körnungen miteinander verbindenden Protoplasmatheile, so dass sie vielfach dem Drucke der sie umgebenden Formelemente nachgeben und man sie sehr oft zerstört findet, wo sie dann unregelmässig zerstreute Granulationen darstellen, in deren Mitte der dazugehörige Kern sich vorfindet. Auch vielen kernlosen Häufchen von eosinophilen Granulationen begegnet man oft.

Gewöhnlich sind in den eosinophilen Zellen keine Gonococcen eingeschlossen. Nur in einem einzigen Falle, welcher sich durch besondere

Reichlichkeit an eosinophilen Zellen und Gonococcen auszeichnete, fanden wir vereinzelte Gonococcenpaare zwischen den Granulationen eingeschlossen. Auch Leyden beschreibt einen ähnlichen Fall.

Was die übrigen Leukocyten anbelangt, so fanden wir, ebenso wie Janowski, nicht nur polynucleäre, sondern auch mononucleäre und sehr verschieden grosse Elemente. Die polynucleären Elemente sind freilich weitaus am meisten vertreten. Am meisten fiel uns die Verschiedenheit der Färbungsintensität bei den polynucleären Leukocyten auf. Besonders diejenigen Leukocyten, die stark mit Gonococcen beladen, oder wo dieselben in Ausschwärmen begriffen waren, zeichneten sich durch einen sehr blass gefärbten Kern und kaum gefärbtes Protoplasma aus. In vielen Eiterzellen und Epithelien begegneten wir ausserdem den von Posner, A. Lewin und Zeleneff beschriebenen, sehr intensiv mit Eosin gefärbten Klümpchen, die sich gewöhnlich in einem sonst sehr schwach gefärbten Protoplasma befinden. Zeleneff vermuthet, dieselben seien Anhäufungen von Glykogen. Am zahlreichsten fanden wir solche Gebilde im Secrete der Littre'schen Drüsen. Was die Grundsubstanz dieses letztgenannten Secretes anbelangt, so stimmen wir mit dem Befund v. Crippa's vollkommen überein; eine grosse Menge homogenen Schleimes, welche ein zartes Geflecht oder Netzwerk darstellt, in dessen Hohlräumen sich stets massenhaft Gonococcen befanden. Wir wollen nur bemerken, dass sich diese Grundsubstanz in unseren Präparaten in einem Mischton von Eosin und Methylenblau färbte.

Die Grundsubstanz, sowohl des Secretes der Pars posterior, als des Secretes der Prostata war fast immer intensiv blau gefärbt und sehr reichlich.

Ausser durch die charakteristische Grundsubstanz zeichnet sich das Secret der Pars posterior durch die Reichlichkeit der Eiterzellen und die sehr spärliche Zahl von Epithelien aus. Die Gonococcen sind fast ausschliesslich in den Zellen eingeschlossen. Nur in wenigen Präparaten haben wir eine grössere

Zahl von Gonococcen in der schleimigen Grundsubstanz eingebettet gesehen.

Für das Secret der Prostata charakteristisch ist die Reichlichkeit an Epithelien, meist cubische, geschwänzte oder pyramidenförmige Epithelien, der zufällige Befund von Spermatozoën, welche wohl aus den gelegentlich bei der Expression der Prostata mitmassirten Samenbläschen herrühren und eine grössere oder kleinere Anzahl von grösseren und kleineren kugligen Körperchen, Lecithinkörperchen, welche immer in einem Mischton von Eosin und Methylenblau gefärbt waren. Die Spermatozoën färbten sich immer in recht charakteristischer Weise. Der vordere Theil des Kopfes blieb ungefärbt, der hintere Theil war blau und der Schweif intensiv roth gefärbt.

Wir gehen nun an die Mittheilung unserer untersuchten Fälle, müssen aber vorher einige Bemerkungen vorausschicken. Nachdem uns insbesondere daran liegen musste, das Verhalten der eosinophilen Zellen und Gonococcen in Bezug auf das Mengenverhältniss derselben in den Secreten der verschiedenen Theile der Urethra, sowie die Zeit ihres Auftretens in ein und demselben Secrete festzustellen, gingen wir einestheils so vor, dass wir bei demselben Patienten, der exspectativ behandelt wurde, systematische Untersuchungen in Intervallen von je einigen Tagen vornahmen, dass wir anderntheils alle uns zur Aufnahme gelangenden Fälle vor deren Behandlung ein oder mehrere Male untersuchten.

(Fortsetzung folgt.

Ueber einen bisher unbekannten endemischen Lepraherd in Dalmatien.

Von

Dr. **Oscar Hovorka v. Zderas,**
emer. Universitätsassistent, Gemeindearzt in Janjina, Dalmatien.

Man nahm bisher allgemein an, dass Mitteleuropa vom Aussatze frei sei und erst unlängst wurde in einer neueren Abhandlung diese Ansicht ausgesprochen („Centr. Anz." 1894, Nr. 27). Dem ist aber nicht so. Ich hörte schon lange, bevor ich den eigentlichen Seuchenherd aufsuchte, von dieser berüchtigten Krankheit und nahm mir vor, die Opfer derselben einer genaueren Untersuchung zu unterwerfen. Es ist dies die malerisch gelegene, stark bewaldete, sagenreiche und auch in sonstiger Hinsicht interessante Insel Meleda, zwei Ruderstunden von Janjina entfernt.

Die Krankheit kommt am häufigsten im südöstlichen Theile der Insel, in der Ortschaft Maranovići vor, wo 10 bis 12 Kranke sein sollen, ferner in der Hauptortschaft Babinopolje, wo es zwei Kranke geben soll (davon sah ich selbst einen), ferner im Dorfe Blato, woselbst ich zwei Kranke, ein Weib und einen Mann zu beboachten Gelegenheit hatte.

Schon die Untersuchung der Kranken ist, abgesehen von den Sprachschwierigkeiten, nicht leicht, weil die Leute dieselbe nur auf gütiges Zureden zulassen, die Unterleibspartien jedoch ganz und gar nicht entblössen wollen. Es ist dies nicht etwa als Indolenz gegenüber dem Arzte bei dem sonst gutmüthigen Volke aufzufassen, sondern als eine Art Schamgefühl und sie

schämen sich vor den Ihrigen in einem noch grösseren Masse. Weder die Kranken, noch ihre Angehörigen halten die Krankheit für ansteckend, dafür wird dieselbe von allen Nachbarn der Insel als höchst contagiös angesehen und gemieden. Es bestehen auf der Insel keine Leproserien, ja die Kranken schlafen, essen und arbeiten gemeinschaftlich mit den Gesunden.

Die Art der Leprafälle, welche ich zu beobachten Gelegenheit hatte, gehört der Form Lepra maculosa (Kaposi) an. Der Kranke, ein kräftiger 30jähriger Mann, den ich genau untersuchte und dessen Hände ich photographirte, hatte den Aussatz an beiden Handflächen, sowie an beiden Fusssohlen. In der Stube, in der er weilte, nahm man einen höchst unangenehmen, etwa an faulenden Dünger erinnernden Geruch gewahr. Die Hand, welche er mir entgegenstreckte, zeigte etwas leichenhaftes, mumienartiges. Die Palma, sowie die Beugeseiten aller Finger waren leichenfahl, weiss verfärbt, die Epidermis schlüpfrig, wie macerirt, kalt anzufühlen, an zahlreichen Stellen geborsten und abgefallen, hie und da war sie vollkommen exfoliirt und da zeigte sich die Haut rosaroth mit scheinbar gesunder neuer Epidermis, welche übrigens nach Angabe des Kranken regelmässig wiederum zu degeneriren pflegt. Diejenigen Stellen, wo die Haut einer gewissen Spannung unterlag, zeigten eine hellglänzende leichenfahle Verfärbung; stellenweise war sie auch unregelmässig verdickt. Diese Veränderung der Haut erstreckte sich hauptsächlich auf die Beugefläche der Hand und wurde durch die Hautfalte an der palmaren Seite des Handgelenks fast haarscharf abgegrenzt. Indessen zeigte die nächste Umgebung der Palma keineswegs die normale Beschaffenheit der Haut, sondern man sah sowohl an den angrenzenden Partien der Beugefläche des Unterarmes, als auch an der Streckseite der Hand eine eigenthümlich lederartige, rauh anzufühlende, stellenweise wulstige und hie und da mit röthlichen, wenig über das Niveau erhabenen Knötchen besäete Entartung der Hautoberfläche. Die Prüfung mit der Nadel auf etwaige Anasthesie ergab einen völlig prompt reagirenden Sensibilitätsapparat; ebensowenig konnte von einer gesteigerten Schmerzhaftigkeit die Rede sein; dafür konnte man eine Verminderung der Lanugohärchen beobachten.

Ein ziemlich ähnlicher Befund ergab sich an den Fusssohlen, wo jedoch noch die Erscheinungen der Maceration durch den Fussschweiss hinzutraten. Der Bursche von Babinopolje zeigte überdies noch lepröse Stellen an den Ellbogen und Kniegelenken; leider war ich nicht in der Lage, ihn näher zu untersuchen.

Die Heredität scheint bei der Lepra von Meleda eine Rolle zu spielen: ein Onkel der von mir untersuchten Geschwister (die Schwester des oben beschriebenen Patienten zeigt fast genau dieselben Symptome) war ebenso mit Lepra behaftet und soll als 70jähriger Greis gestorben sein; doch pflegen Lepröse auf der Insel in der Regel nicht zu heiraten. Syphilis vermochte ich in keinem der Fälle nachzuweisen, auch soll sie in den Familien nicht vorgekommen sein. Ich will nur hervorheben, dass ich in demselben Dorfe (Blato) eine ältere Frau vorfand, welche an beiden Unterschenkeln elephantiastische Verdickungen der Haut besass. Bekanntlich kommen in Lepragegenden Lepra und Elephantiasis häufig nebeneinander vor und gaben seit altersher Veranlassung zu diagnostischen Verwechslungen.

Während die (ausschliesslich kroatische) Bevölkerung für die Elephantiasis keine specielle Bezeichnung besitzt und dieselbe von der Lepra genau unterscheidet, bezeichnet sie die letztere übereinstimmend als „guba“ (Aussatz).

Anmerkung der Redaction. Wir haben der kurzen Mittheilung des Herrn Verfassers ihrem vollen Wortlaute nach Raum gegeben, obwohl der Nachweis, dass es sich in den angeführten Fällen wirklich um Lepra handelt nicht erbracht wurde, weil es uns bei der neuerlich umsichgreifenden Verbreitung der Lepra von Wichtigkeit erscheint, frühzeitig auf solche der Lepra verdächtige Herde aufmerksam zu machen.

Aus der königl. Universitätsklinik für Syphilis und Hautkrankheiten des Herrn Geheimrath Prof. Dr. Doutrelepont zu Bonn.

Beitrag zur visceralen Lepra.

Von

Prof. Dr. **Doutrelepont** und Dr. **Max Wolters.**

(Hierzu Taf. III u. IV.)

Auf dem dritten Congresse der Deutschen dermatologischen Gesellschaft zu Leipzig im Jahre 1892 berichtete Doutrelepont über 2 Fälle von Lepra, die von ihm längere Zeit beobachtet und mit den verschiedensten Mitteln, so auch Tuberculin und cantharidinsaurem Kali behandelt worden waren.

Der zweite dieser Patienten ist am 20. Mai 1895 in der Klinik gestorben, wo er seit dem 9. Februar 1891 verpflegt wurde.

Es bot sich dadurch Gelegenheit, die früher bei demselben gemachten Beobachtungen nachzuprüfen und durch den anatomischen Befund sicher zu stellen. Einzelheiten der Krankengeschichte wolle man in den oben angeführten Verhandlungen p. 267 einsehen. Es sei gestattet hier nur auf die besonders interessirenden Punkte nochmals hinzuweisen und den weiteren Verlauf der Krankheit bei unserem Patienten ergänzend hinzuzufügen.

Wilhelm J., 33 Jahre alt, aufgenommen 9./II. 1891, bemerkte bei seinem Aufenthalte in Buenos Ayres im April 1889 zuerst Flecken, Knoten und Wunden am Oberschenkel, nachdem er seit 1880 sich in Südamerika aufgehalten hatte. Vorher durchwanderte er die südlichen Länder Europas. Am 1. Januar 1890 trat Schwellung des linken Fusses ein unter heftigem Fieber, weshalb Aufnahme in das deutsche Hospital erfolgte. Während des dortigen Aufenthaltes traten neue Knoten auf und zerfielen wieder. Seit 1890 wieder in Europa, hielt sich Patient in der Umgegend seiner Heimat Eltville am Rhein auf, und wurde wegen einer Augenaffection

in Wiesbaden durch Inunctionen behandelt. In Amerika wurde ihm nur Arsenik verabreicht. Am 9. Februar erfolgte die Aufnahme in die Bonner Klinik.

Aus dem damaligen Befunde sei hervorgehoben, dass die Haut der Extremitäten und des Gesichtes das typische Bild der tuberösen Lepra zeigte neben unregelmässigen und kreisförmigen gerötheten Flecken; Knotenbildung am harten Gaumen, Uvula und Tonsillen, Schwellung der Nasenschleimhaut, Knoten auf der Epiglottis und von ihr abwärts bis zu den Stimmbändern, die frei waren. Auscultation und Percussion ergab keinerlei nachweisliche Veränderungen an den Lungen; es bestand leichter schleimiger Auswurf. Leber und Milz normal. Urin stark eiweisshaltig ohne Bacillen. An den Augen Iritis mit hinteren Synechieen, beide Corneae am oberen Rande getrübt, vascularisirt. Sensibilität normal, Symptome von Seiten des centralen wie peripherischen Nervensystems fehlen. Temperatur bei der Aufnahme 39,7. Nach Injection von 0,001 Tuberculin trat am 3. Tage Brustbeklemmung, Athemnoth und Husten auf, ohne dass Auscultation und Percussion eine Veränderung direct hätte nachweisen lassen. Die Temperatur stieg bis 38,5 und es wurde unter heftigen Hustenstössen ein geballtes, hie und da mit Blut gemischtes Sputum ausgeworfen, das im Wasser untersank. In diesem Sputum wurden viele Leprabacillen nachgewiesen.[1]) Doutrelepont glaubte damals schon, dass diese Bacillen aus der Lunge stammten, da die Knoten des Pharynx und des Larynx eine Ulceration oder Zerfall nicht aufwiesen, da das Sputum geballt war, und durch heftige Hustenstösse herausbefördert wurde, obwohl ein objectiver Befund an den Lungen nicht erhoben werden konnte.

Für die Diagnose „Leprabacillen“ war massgebend die Massen der Bacillen, ihre Anordnung in Globis, ihre intracelluläre Lage neben der leichten Färbbarkeit durch wässerige Lösungen von Anilinfarben.

Während zweier Eruptionsperioden wurde das Blut des Patienten auf Bacillen untersucht und jedesmal mit Erfolg.[2]) Die Bacillen lagen in Haufen zwischen den rothen Blutkörperchen oder in Leukocyten; dieser Befund stimmt mit denen von Köbner und Müller überein. Das Blut wurde aus der Fingerkuppe, die absolut intact war, nach vorheriger gründlicher Desinfection durch Einstich gewonnen.

Im weiteren Verlaufe der Erkrankung war das Allgemeinbefinden ein äusserst wechselndes. Perioden relativen Wohlbefindens wechselten mit solchen starken Unwohlseins und grosser Mattigkeit. Es waren dies in der Regel solche Zeiten, in denen neue Schübe auftraten. Diese waren meist von leichter Temperaturerhöhung begleitet, während die Körperwärme sonst bis zum Januar 1895 normal blieb. Auf der Haut des ganzen Körpers traten während des Aufenthaltes in der Klinik neue

[1]) Cf. Tafel V der Verhandlungen der deutschen dermatol. Gesellschaft zu Leipzig 1892.

[2]) Cf. Tafel V der Verhandlungen des Congresses zu Leipzig.

knotige Efflorescenzen meist schubweise auf, um nach kürzerer oder längerer Zeit zu erweichen, zu ulceriren und wieder zu vernarben, wobei nach und nach die Haut ein intensiv braunes Colorit annahm. Ende des Jahres 1893 traten auf den Schultern kleinere Knötchen auf, die ganz das Bild eines Lichen ruber acuminat. darboten. Sie ulcerirten nicht, sondern involvirten sich spontan unter Hinterlassung von starker Pigmentation.

Die Erkrankung der Augenlider war die gleiche wie auf der übrigen Haut. Knotenbildung auf der Conjunctiva trat nicht ein, doch wurde über anfallsweise auftretende heftige Schmerzen im Auge geklagt; die Iritis bestand dabei fort, ohne dass circumscripte typische Knötchenbildung hätte nachgewiesen werden können; dagegen machte die Keratitis langsame aber unaufhaltsame Fortschritte, so dass allmälig die Corneae völlig getrübt und undurchsichtig dem Patienten kaum noch einen Lichtschimmer liessen. Genaue Untersuchung der Iris und des Augenhintergrundes, der immer gesund gewesen war, konnte daher in den späteren Zeiten nicht mehr vorgenommen werden.

Auscultation und Percussion der Lungen ergab niemals irgend welche positiven Resultate mit Ausnahme von zweimal, wo am 5./3. 1892 und am 10./12. 1892 ohne nachweisliche Ursache wieder heftige Dyspnoe auftrat. Starke Hustenstösse beförderten ebenso wie das erstemal Massen von geballtem Sputum zu Tage, in dem wiederum grosse Mengen typischer Leprabacillen nachgewiesen werden konnten. Beide Male ergab die Auscultation Rasselgeräusche, ohne dass sich percutorisch eine Veränderung hätte nachweisen lassen. Diese Verhältnisse hielten 3—4 Tage an, um dann wieder zur Norm zurückzukehren. An der Leber liess sich Pathologisches nicht nachweisen, ebensowenig an der Milz, die erst in der letzten Zeit vor dem Tode eine Vergrösserung zeigte. Der Urin war, mit Ausnahme der kurzen Zeit nach der Aufnahme, immer frei von Eiweiss und Zucker, auch fehlten, wie zahlreiche darauf gerichtete Untersuchungen ergaben, Leprabacillen.

Beide Hoden waren derb und fest anzufühlen ohne deutliche Knotenbildung. Ebenso wie auf der Haut zerfielen und vernarbten die Knoten auf den Rachengebilden und am Larynx. Auf der Zunge traten Knoten auf und schwanden wieder ohne zu erweichen, oder ulcerirten und heilten ab.

Während der ganzen Zeit zeigten die Gehirnnerven keinerlei Störungen in ihrer Function, und die mimischen Gesichtsmuskeln functionirten durchaus normal, soweit Hautveränderungen es nicht hinderten. Die Geschmacksempfindung blieb normal trotz der auf der Zunge auftretenden Ulcera und Knoten. Gedächtnis und geistige Fähigkeiten boten gegen früher keine Veränderungen. Von Seiten des Nervensystems traten keinerlei Abnormitäten auf; Sehnenreflexe normal. Eingehende, oft wiederholte Prüfungen der Schmerzempfindung, des Tastsinnes, des Lage- und Muskelsinnes ergab immer normale Verhältnisse. Die Muskelkraft war völlig erhalten. Spontane Schmerzhaftigkeit, Ameisenkriechen, Kriebeln, kurz Paraesthesien und Anaesthesien fehlten völlig, obwohl im

letzten Halbjahre Druck auf die Nervi ulnares schmerzhaft war; sie schienen auch in der Ellenbogengegend etwas geschwellt. Pemphigus wurde nie beobachtet.

Erst in allerletzter Zeit wurde an den unteren Extremitäten kalt und warm nicht mehr genau unterschieden, doch scheinen hierbei die starken Narbenbildungen als Ursache mit herangezogen werden zu müssen.

Die elektrische Erregbarkeit von Nerv und Muskel blieb für beide Stromarten absolut normal.

Patient litt fast die ganze Zeit seines Aufenthaltes hindurch an Schlaflosigkeit, die mehr und mehr zunahm.

Seit Januar 1895 änderte sich das Krankheitsbild insoweit, als der Kräfteverfall zunahm, der Appetit völlig mangelte. Der Patient fühlte sich sehr matt und elend, schlief nur noch unter Anwendung von Narcoticis, und fieberte bald mehr bald weniger, hatte aber auch völlig fieberfreie Tage. Seit dem 21. April verliess ihn jedoch das Fieber nicht mehr, wenn schon es nicht über 38,5 hinausging; es zerfielen zahlreiche Knoten und es bildeten sich überall Geschwüre aus. Am 10. Mai traten zuerst Durchfälle auf, die trotz aller angewandten Mittel nur zeitweilig gestillt werden konnten. Die Entleerungen waren grau gefärbt ohne Blutbeimischungen und enthielten keine Leprabacillen.

Unter diesen Erscheinungen trat nach und nach eine völlige Erschöpfung ein, so dass Patient, der sonst bei Tage ausser Bett war, die letzte Zeit völlig apathisch dalag. Am 20. Mai Abends ½10 Uhr trat der Tod ein.

Dic Therapie bestand neben einer strengen Antisepsis der erweichten Knoten und ulcerirten Stellen, die täglich mehrere Male mit Sublimat 1 : 1000 verbunden wurden, im Anfange in der Darreichung von Natrium salicylicum, Creosot, Guajacol und Oleum Chaulmograe. Doch musste häufig bei auftretenden Magenverstimmungen völlig ausgesetzt werden, bis Patient sich zuletzt weigerte, überhaupt noch Medicin einzunehmen, da er doch keinen Erfog davon sah. Diese Wahrnehmung müssen wir leider voll und ganz bestätigen. Wohl glaubten wir hie und da eine Besserung unter Anwendung dieses oder jenes Mittels zu sehen, wurden aber bald bitter enttäuscht, so dass wir den therapeutischen Erfolg in unserem Falle als absolut negativ bezeichnen müssen.

Ein Behandlungsversuch verdient noch besonders hervorgehoben zu werden, nämlich Injectionen mit Vogeltuberculin, das heisst mit Tuberculin, gewonnen aus Culturen von Vogeltuberculose. Diese Affection zeigt besonders histologisch grosse Aehnlichkeit mit der Lepra, sowohl was Massenhaftigkeit der Bacillen als auch Färbbarkeit und Lagerungsverhältnisse derselben anlangt.

Das Präparat wurde von Herrn Professor Dr. Pfuhl in Berlin hergestellt und Doutrelepont zu Versuchszwecken freundlich überlassen, wofür wir auch an dieser Stelle unseren Dank auszusprechen nicht versäumen möchten. Am 26. Juni 1892 wurde mit Injection des Mittels begonnen und mit steigenden Dosen fortgefahren bis zum 27./8. Die Dosen

stiegen von 0,001—0,5. Nie wurde nach den Injectionen Reaction beobachtet, weder allgemein noch local; sie wurden gut vertragen und Patient fühlte sich unter der Anwendung wohler als bisher. Dieser Zustand liess aber bald nach, und es trat während der Behandlung einer der Beklemmungsanfälle auf, wovon oben berichtet wurde; auch neue Efflorescenzen bildeten sich in grosser Menge. Es muss also wohl das relative Wohlbefinden des Patienten nach den ersten Injectionen als zufällig mit diesen zusammentreffend, und nicht als von diesen hervorgerufen angesehen werden.

Während der 4 Jahre, die Patient in der Klinik verpflegt wurde, sind zahlreiche Versuche gemacht worden, die Bacillen zu züchten und auf Thiere zu verimpfen. Ueber eine Reihe derartiger Experimente hat Wolters [1]) bereits berichtet. Die weiter hin angestellten Versuche wurden unter allen erdenklichen Abänderungen der Nährböden und Culturverfahren unternommen, ergaben aber ebenso wie die Impfversuche an Thieren keinerlei Resultate, weshalb auf dieselben näher einzugehen nicht verlohnt.

Dem bei der Section von Herrn Professor Koester erhobenen Befunde entnehmen wir Folgendes:

Sectionsprotokoll.

Stark abgemagerter Körper, tiefbraunes Colorit der Haut, die bedeckt ist von einer Unmenge von Knoten und Ulcerationen in den verschiedensten Stadien der Heilung und des Zerfalles.

Schädel gross, oval, symmetrisch; Nähte erhalten. 5 Ctm. vor der Coronornaht ein 5 Pfennig grosse flache Grube mit glattem Grunde, der in der Kopfschwarte einer Narbe entspricht. Schädeldecke schwer, dick, enthält viel Diploe. Im Sinus longitudinalis Speckhaut; Dura mater durchscheinend, an der Innenfläche beiderseits kleine hämorrhagische Fleckchen.

Pia stark anaemisch. Bulbi olfactorii klein, weiss; die Optici sind dünn, desgleichen die Oculomotorii. Tentorium enthält beiderseits Verkalkungen. Acusticus und Facialis von gutem Aussehen, Vagus und Recurrens sehr dünn. An der Basis des Schädels viel klare, farblose Flüssigkeit; Gefässe der Pia dünnwandig, Pia anaemisch. In den Seitenventrikeln farblose Flüssigkeit, Ependym nicht verdickt; Grosshirn in beiden Substanzen anaemisch, desgleichen Kleinhirn. Centrale Ganglien, Pons und Medulla fest, ohne Herderkrankungen, desgleichen das Rückenmark.

Panniculus und Musculatur ist schwach entwickelt. In der Bauchhöhle bedeckt das Netz einige Dünndärme, enthält aber noch Fett. In der Serosa des Dünn- und Dickdarmes kleine Blutungen. In der Bauchhöhle wenige Tropfen klarer gelber Flüssigkeit. Zwerchfell steht rechts an der 5. Rippe, links im 5. Intercostalraum. Magen sehr enge, die grosse Milz überragt den Rippenbogen. Nach der Eröffnung der Brusthöhle zeigt

[1]) Centralbl. f. Bakter. u. Parasitenkunde. XIII. 1893. 14/15.

sich die Lunge stark retrahirt, ganz frei von Verwachsungen. In der Pleurahöhle wenig klare Flüssigkeit.

Brust und Halsorgane werden zusammen herausgenommen.

Auf der Mitte der Zunge vorne an der Spitze befindet sich eine Stelle, deren Ränder einer Demarcationslinie ähnlich scheinen; im Centrum eine grünlichbraune wie eingetrocknete Stelle. Unter der Zunge neben dem Frenulum ein Ulcus mit bräunlichem Grunde; am Rande der Zunge rechts ein solches von 2—3 Cm. Grösse, Rand verdickt, Grund bräunlich; ein schlitzförmiges Ulcus am linken Rande. Auf dem Durchschnitte der Zunge scheint der Grund gebildet von der dicken, derben Submucosa, welche in der Mitte knotig verdickt ist.

Der weiche Gaumen, am Rande defect, Uvula fehlt, an ihrer Stelle ein derbes Knötchen. Am linken Gaumenbogen Ulcerationen, ebenso rechts oberhalb der Tonsille, worüber eine strahlige Narbe; tiefe Krypten in den Tonsillen, aus denen sich Brei entleert. Linke Tonsille ist stark zerklüftet, unter ihr eine strahlige Narbe. Auf der Rückseite des weichen Gaumens befindet sich rechts ein flaches Ulcus mit scharfen gerötheten Rändern und bräunlichem Grunde; Zungenrücken ist glatt, in der Mitte eine strahlige narbenähnliche Stelle. Mitte der Pharynxwand geröthet, die seitlichen Partien mit gelblichen Höckerchen besetzt, zwischen denen kleine Geschwürchen sich befinden. Die Schleimhaut des Oesophagus und des Einganges ist blass; Larynx-Eingang ist geröthet; Ligamenta ary-epiglottica bräunlich, verdickt, wulstig, nach unten wie ausgenagt; seitliche Abdachungen gewulstet, nicht die Stimmbänder.

An der Vorderwand des Ringknorpels ein flaches Geschwür mit schmierigem Grunde und geröthetem Rande; Trachealschleimhaut blass und glatt.

Lungen klein, blasse Pleura; Gewebe überall lufthaltig, sehr anaemisch, keine Verdichtungen und Cavernen. Der abhängige Theil des rechten Oberlappens leicht lufthaltig, ödematös, eingesprengt zahlreiche lobuläre Heerde. Auch im Unterlappen bleiben nach dem Auspressen des Oedems kleine Verdichtungen stehen; Mittellappen anaemisch, Bronchialdrüsen leicht geschwellt, pigmentirt.

Herzbeutel mit dem Herzen total verwachsen. Im rechten Vorhofe Cruor, etwas Speckhaut, ebenso im rechten Ventrikel. An den Klappen nichts Abnormes; im linken Ventrikel und Vorhofe wie rechts. Aorta dickwandig, enge, keine Veränderungen.

Milz vergrössert, 20 Cm. lang, 13 Cm. breit, 5 Cm. dick. Oberfläche glatt, Kapsel wenig verdickt. Auf der Schnittfläche ist das Gewebe grauroth, Follikel ausserordentlich zahlreich, sehr klein, Trabekel deutlich; kein Amyloid.

Linke Nebenniere dünn, glatt, fettarm; Kapsel der Niere sitzt etwas fest, das Organ selbst ist gross, schlaff von ungleichem, schwachen Blutgehalte, stark durchfeuchtet; auf der Schnittfläche nichts Abnormes. Rechte Nebenniere und Niere wie links, kein Amyloid.

Im Magen und Duodenum gallig gefärbte Flüssigkeit; Schleimhaut ist stellenweise braun imbibirt; im Duodenum nichts Abnormes, Ductus choledochus ist durchgängig.

An der Porta hepatis eine stark vergrösserte Lymphdrüse mit gelblicher Peripherie auf dem Querschnitte. Gallenblase gross, strotzend gefüllt mit dunkler, zäher Galle.

Leber ist gross, sehr fest und schwer. Kapsel nicht verdickt. Auf der Schnittfläche ist der Blutgehalt gut, Gallengänge stark gefüllt; Lebergewebe blass, grauröthlich, acinöse Zeichnung deutlich, Centrum und Peripherie hell, mittlere Partie röthlich. Im rechten Lappen nahe der Peripherie einzelne sehr kleine Fleckchen. Vermehrung des interstitiellen Gewebes, kein Amyloid.

Die Mesenterialdrüsen sind geschwellt, geröthet und zeigen alle, mehr oder weniger ausgebildet, eine gelbe Randzone auf dem Durchschnitte.

Im Jejunum anfangs galliger, dann graugelblicher Inhalt, weiter unten hochgelb, später bräunlich, ebenso im Dickdarme.

Die Schleimhaut des Jejunum ist leicht gequollen; es lässt sich viel epithelialer Brei abstreifen; auch im Ileum ist die Schleimhaut blass, stark epithelial belegt. Im letzten Theile finden sich fleckige Röthungen, auf der Höhe der Falten bräunliche Verfärbung, starker gelblicher diphtheritischer Belag, am stärksten im letzten Ende des Ileum. Im Coecum fleckige Röthe, im Colon ascendens starke Ulcerationsbildung mit querer Zerklüftung; im Colon transversum ist dies weniger, dagegen ist das Colon descendens und das Rectum völlig von Ulcerationen bedeckt bis wenige Centimeter oberhalb des Analringes.

Harnblase fest contrahirt, enthält wenig dunkelgelben Urin.

In der Scheidenhaut des rechten Testikels eine kleine freie Blutung. Hoden und Nebenhoden sehr derb; Albuginea dick; in den Hoden strahlen fibröse Züge von ziemlicher Breite aus. Die Umhüllung des Nebenhodens ist verdickt. Im linken Hoden wie im rechten derbes Gewebe; im Corpus Highmori knotige Verdickungen, Nebenhoden wie rechts.

Inguinaldrüsen gross, auf dem Durchschnitte braunroth mit gelb gefärbter Peripherie.

Im Pancreas nichts Abnormes.

Dura mater des Rückenmarkes nicht verdickt, dieses selbst ist breit, von gleichmässiger Consistenz. Auf dem Querschnitt keine Veränderungen zu erkennen.

Wenn nun auch diese durch die Section sich ergebenden makroskopischen Befunde nichts weniger als unseren Erwartungen entsprechend waren, so war es für uns um so mehr angezeigt, genaue mikroskopische Untersuchungen anzustellen, um die früher aus klinischen Symptomen erschlossenen Vorgänge zu beweisen und als richtig zu demonstriren.

Aeussere Gründe hinderten die Untersuchung aller Organe des Körpers, doch konnten wir alles einigermassen Wichtige in den Kreis unserer Studien ziehen. Die Resultate derselben sind im Folgenden niedergelegt; die einschlägige Literatur, die letzthin von Rikli[1]) ausführlich berücksichtigt wurde, konnte nur, soviel eben nothwendig war, herangezogen werden.

Doutrelepont hat bereits in der Sitzung der Niederrheinischen Gesellschaft für Natur- und Heilkunde vom 17. Juni und vom 8. Juli 1895 vorläufige Mittheilungen gemacht, worauf hier hingewiesen sein mag.

In erster Linie galt es für die Ansicht Doutrelepont's,[2]) dass die Leprabacillen im Blute kreisten, und die nach den bereits von ihm erhobenen Befunden gesichert schien, neues Beweismaterial beizubringen, da besonders von Arning[3]) Zweifel und Bedenken dagegen geltend gemacht worden waren.

Bei der Sektion wurde daher aus dem rechten Ventrikel und Vorhof flüssiges Blut in sterilen Reagensröhrchen aufgefangen und ebenso ein grosses Stück Speckhaut entnommen. Von dem flüssigen Blute wurden sofort eine Anzahl Deckglaspräparate hergestellt, während die Speckhaut in Sublimat Kochsalzlösung gehärtet, in Paraffin geschnitten genauer Untersuchung unterzogen wurden. Die Färbung geschah mit Carbolfuchsin, die Nachfärbung mit Methylenblau.

Auf jedem Deckglase wurden zwischen den rothen Blutkörperchen Leukocyten gefunden, welche einzelne oder zu Gruppen angeordnete Leprabacillen enthielten. Auch frei liegende Gruppen von Bacillen wurden angetroffen. Wenn nun auch hiergegen eingewendet werden könnte, dass bei Eröffnung des Herzens aus leprösen Heerden die Bacillen hineingebracht wären (eine Einwendung, die jeder positiven Unterlage entbehrt, da sichtbare Veränderungen am Herzen nicht vorlagen), so ist jedenfalls von ausschlaggebender Beweiskraft, dass in der Speckhaut aus dem Herzen, und zwar mitten darin eingeschlossen, die Bacillen noch viel zahlreicher waren als im flüssigen Blute. Einzeln, zu Gruppen oder ganzen Globis angeordnet, konnten

[1]) Virchow's Archiv. 129.

[2]) Verhandl. der Deutschen dermatol. Gesellsch. zu Leipzig. 1892.

[3]) Ebendaselbst in der Discussion.

sie innerhalb und ausserhalb von Leukocyten nachgewiesen werden. (Cf. Fig. 1.) Ebenso fanden sich auch im Gerinnsel grösserer Gefässstämme der Organe, z. B. bei der Lunge, dem Hoden, den Nieren u. s. w. Leprabacillen vor. (Cf. Fig. 2, 6.)

Durch diesen Befund ist die von Doutrelepont auf dem Leipziger Congresse gemachte Mittheilung über Leprabacillen im Blute vollinhaltlich bestätigt und zugleich nachgewiesen, dass die Bacillen im Blute kreisen und als solche sich in den Präparaten vorfinden, und dass sie nicht, wie Arning damals einwarf, aus der Haut oder den Gefässwandungen in die Präparate gelangt sein können. Ob bei sogenannten „neuen Schüben" sich mehr Bacillen im Blute vorfinden, und woher diese stammen, das sind Fragen, die noch der Beantwortung harren.

Die Lungen erschienen bei der Section makroskopisch gesund, es fanden sich keine Knötchen, Infiltrate oder Cavernen. Doch zeigten sich im rechten Oberlappen lobuläre kleine Herde, ebenso im Unterlappen. Aus diesen Partien wurde zur mikroskopischen Untersuchung in erster Linie das Material entnommen. Grosse wie kleine Bronchien wurden späterhin an dem in toto conservirten Präparate noch eingehender Untersuchung unterzogen, doch boten sich keinerlei Anhaltspunkte für die Annahme einer Erkrankung dieser Theile. Trotzdem wurden von grösseren Bronchien an den Theilungsstellen Stücke excidirt und mikroskopisch verarbeitet, doch ohne jeden positiven Befund.

Die mikroskopische Untersuchung erwies das Lungengewebe durchsetzt von kleinen rundlichen Heerden, die aus einer grösseren oder kleineren Anzahl von Alveolen bestanden und im Centrum oder auch seitlich gelagert hie und da einen kleinen Bronchus nachweisen liessen, der von vermehrtem Bindegewebe umgeben war. Die Septen der Alveolen erschienen etwas verbreitert, kernreicher, durchsetzt von Rundzellen, welche weiterhin mit den abgestossenen Alveolarepithelien die Alveolen verstopften. Auch das Bindegewebe um die Gefässe ist leicht vermehrt von Zellen durchsetzt. Meist sind die Massen der Rundzellen so gross und dicht, dass von Alveolarsepten, den Bindegewebszügen um Gefässe und Bronchien kaum etwas zu erkennen ist. Im Centrum dieser Herde findet sich nirgends

ein Zerfall oder Verkäsung; weder epitheloide noch Riesenzellen sind nachzuweisen. Um die geschilderten Herde lagert gesundes, normales Lungengewebe. Die Gefässe der Umgebung sind stellenweise dilatirt, mit Blutkörperchen vollgestopft, zwischen denen hier und da Leukocyten mit typisch angeordneten Bacillenhaufen sich vorfanden. Schon im ersten Schnitte, der nur 10 Minuten in Carbolfuchsin gefärbt zur Untersuchung kam, entdeckten wir in einem Alveolarseptum einige typische Haufen von Leprabacillen. Fortgesetzte genaue Durchmusterung zahlreicher Präparate zeigte dann weiterhin die Bacillen in den Infiltrationsherden (Cf. Fig. 2, 3, 4), in den Alveolen und immer wieder von neuem in den Alveolarsepten. Ob in diesen, oder an sie angedrückt, oder zwischen den das Infiltrat zusammensetzenden Zellen, immer waren die Bacillen in gleicher Weise intracellular gelagert, meist in Haufen und Globis angeordnet. In der Umgebung grösserer Anhäufungen fanden sich dann auch eine Anzahl von Bacillen einzeln und freiliegend vor.

An den zahlreichen Schnitten der Lunge, die wir genau daraufhin durchmusterten, kam uns, wie gesagt, keine Stelle vor Augen, welche mit dem Bilde der Tuberculose irgend etwas gemein gehabt hätte. Leichte, in die Umgebung difus sich verlierende Infiltrate, keine circumscripten Herde mit Bindegewebswucherung, epitheloiden und Riesenzellen, keine Erweichung,keine Verkäsung, dagegen typisch angeordnete und gelagerte Bacillen in grösserer Menge. Erwähnt zu werden verdient, dass wir an zahlreichen bacillentragenden Zellen charakteristische Vacuolenbildung beobachteten, stellenweise hohen Grades. Es ist dies ja ein Umstand, der wohl mit Recht als werthvoll und in erster Linie mit verwerthbar angesehen wird zur Stellung der Differentialdiagnose zwischen Lepra und Tuberculose. Im Grossen und Ganzen war die Menge der Bacillen in den Lungen eine geringe zu nennen im Vergleich mit den in der Haut vorfindlichen Massen; gleichwohl war es doch immerhin eine stattliche Menge. Die Färbung geschah meist mit Carbolfuchsin, doch färbten sich die Bacillen auch in einfachen Anilinfarblösungen, besonders dem Fuchsin.

In den Infiltrationsherden lagen besonders um die Gefässlumina herum und in ihrer Nähe zahlreiche Mastzellen in

verschiedensten Formen. Die Granula hatten sich mit Fuchsin, die Zellkerne mit der Contrastfarbe gefärbt. Auch fanden sich recht häufig hyaline Kugeln, die das Fuchsinroth angenommen hatten, intra und extracellulär vor in verschiedener Grösse. Ausserdem trafen wir in der Lunge noch auf Zellen, die neben gut gefärbten Bacillen eigenthümliche Krümel von gleicher Färbung enthielten und solche, welche nur die letzteren in sich bargen. Es liegt die Vermuthung nahe, dass es sich hier um Zerfallsproducte der Bacillen handelt, obwohl das direct nicht zu beweisen war.

Gestützt auf die geschilderten Befunde, welche Alles für Lepra charakteristische darbieten, ohne auch nur den kleinsten Anhaltspunkt für eine tuberculöse Erkrankung des Organes zu gewähren, stehen wir nicht an, die gefundenen Veränderungen in der Lunge als rein lepröse zu erklären.

Es wird hierdurch auch die Annahme Doutrelepont's, das bei den Hustenattaquen vom Patienten entleerte leprabacillenhaltige Sputum stamme aus der Lunge, als zutreffend erwiesen und die von Hansen [1]) geäusserte gegentheilige Meinung widerlegt. Ueber das Vorkommen von Leprabacillen in der Lunge und zwar von diesen allein, liegt in der Literatur nur die Publication von Bonome [2]) vor, der pathologisch anatomisch ähnliche Befunde wie die unserigen zu verzeichnen hatte (Bronchopneumonie, Peribronchitis indurativa). Wir vermissten jedoch auf der Schleimhaut der Bronchien und in ihrem Schleimüberzuge die Bacillen, ebenso wie die Endarteritis der Gefässe; auch fehlte in unseren Präparaten jede Spur von Riesenzellen, wogegen wir grosse, zum Theile stark vacuolisirte, Bacillen tragende Zellen fanden.

Wenn man nun, auf dem Befunde der Riesenzellen fussend, die Bilder Bonome's als zur Tuberculose gehörig deuten will (Hansen), so wird man das unseren Resultaten gegenüber wohl nicht vermögen, zumal wir das Glück hatten die leicht geschwellten, stark pigmentirten Lymphdrüsen an den Bronchien zu untersuchen. Der Befund entsprach unseren Erwartungen. Im Drüsengewebe waren grössere Zellen zum Theile mit Va-

[1]) Hansen und Sooht. Die Lepra Cand. 1894. p. 13.

[2]) Virchow's Archiv. Bd. 111.

cuolen zu erkennen, die in typischer Weise angeordnete und in Globis gelagerte Bacillenhaufen in sich schlossen. (Cf. Fig. 5.) Vor allem betheiligt erscheint die Peripherie, doch lassen sich auch weiterhin nach dem Centrum zu zahlreiche Bacillen in vergrösserten Lymphzellen und frei im Gewebe nachweisen. Die Peripherie enthält stellenweise sehr viel schwarzes und bräunliches Pigment, welch letzteres zum Theile röthlich aussieht, als wenn es die Fuchsinfärbung angenommen hätte.

Der weitere Ueberblick war dadurch stellenweise sehr beeinträchtigt. Das Bindegewebe scheint gegen die Norm etwas vermehrt, die Drüsenkapsel nicht verdickt; die Blutgefässe, soweit nachweislich, normal.

Es widerspricht unser Befund direct der von Hansen[1]) ausgesprochenen Ansicht, es gebe keine lepröse Affection der Lunge und des Darmes, da er nie lepröse Bronchial- und Mesenterialdrüsen gesehen habe.

Man wird nach alledem das Vorkommen einer rein leprösen Erkrankung der Lunge nicht mehr leugnen können, und zugeben müssen, dass nicht jede Lungenaffection bei Leprösen tuberculös, oder doch mindestens eine Mischung von Lepra und Tuberculose sein muss.

Danielssen und Boeck haben neben Philippson[2]) letztere Ansicht mit Erfolg verfochten und somit schon die Hansen'sche Ansicht erschüttert, während Arning[3]) seine bei 11 von 17 Sectionen gefundenen Veränderungen an den inneren Organen, speciell auch Lungen und Pleura, welche in der Bildung von Knötchen mit Riesenzellen und Necrose bestanden, in denen typische Bacillen lagen, trotzdem als allein durch Lepra verursacht ansieht. Schäffer,[4]) der das gleiche Material mit ihm verarbeitete, bestätigt diese Ansicht wenigstens für einen Theil der Befunde, während er für einen anderen die Entscheidung ausstehen lässt.

Ueber den Fall Riehl's[5]) fanden wir nur die Notiz, dass in der Bronchialschleimhaut Leprazellen vorhanden gewesen

[1]) l. c. p. 12.
[2]) Virchow's Archiv. 132.
[3]) 4. Congress der Deutschen dermat. Gesellschaft. Breslau.
[4]) Ebendaselbst.
[5]) Wiener med. Wochenschrift. 1895 p. 886.

seien. Im Gegensatze zu unserem Falle handelt es sich in den angezogenen Mittheilungen um Befunde, bei denen stets Riesenzellenbildung und Necrose mit im Vordergrunde standen, was von Hansen,[1]) Leloir,[2]) und Anderen als untrügliche Zeichen der Tuberculose angesehen wird. Sollten sich aber weiterhin die Befunde von Arning,[3]) Schäffer,[4]) Rickli,[5]) Thoma,[6]) Ramon y Cajal[7]) und Anderen bestätigen, dass in Haut und inneren Organen typische Riesenzellen und tuberkelähnliche Bildungen durch die Lepra erzeugt werden können, was durch analoge Befunde bei Syphilis nicht unwahrscheinlich ist, so würde man doch wohl gezwungen sein, diese Gewebsveränderungen als differential diagnostisches Moment fallen zu lassen und durch Inoculation auf Thiere in jedem Falle, wie Arning[8]) vorschlägt, entscheiden müssen. Da bei unserem Falle derartige Bildungen überhaupt fehlten, so wird auch von den Forschern, welche tuberkelähnliche Bildungen als bei Lepra nicht vorkommend ansehen, die rein lepröse Natur der von uns gefundenen Veränderungen nicht geleugnet werden können.

Die Trachealschleimhaut bot makroskopisch so wie auf Schnitten keinerlei Veränderungen, bis auf ein dicht unterhalb des Larynx sitzendes seichtes Geschwür von zackiger Gestalt. Dasselbe verdankte augenscheinlich einem zerfallenen Knoten seine Entstehung. Auf Schnitten erwiesen sich Rand und Grund als typisch leprös erkrankt mit zahlreichen in Globis angeordneten Bacillen, welche in grösseren vacuolenhaltigen Zellen lagen. Die directe Umgebung des Geschwüres war unverändert.

Vom Respirationstractus wurde dann weiterhin das falsche Stimmband der rechten Seite untersucht. Auch hier fanden sich direct unter dem unveränderten Epithel und auch da,

---

[1]) l. c.
[2]) Traité sur la lèpre.
[3]) l. c.
[4]) l. c.
[5]) Virchow's Archiv. 129.
[6]) Virchow's Archiv. 57.
[7]) Ref. Centralblatt f. Bacteriologie. 1891. Nr. 7.
[8]) l. c.

wo es durch Ulceration und Narbenbildung zerstört oder verdeckt war, typische Leprazellen mit Vacuolen und Massen von Bacillen. Nebenher fanden sich auch zahlreiche freiliegende Bacillen, die meist zu Gruppen angeordnet, selten ganz isolirt im Gewebe lagen. Grössere Massen von typischen Globis fanden sich an der Basis des Stimmbandes. Interessant war das Vorkommen von Bacillen in den Schleimdrüsen-Zellen, die zum Theile um das Doppelte an Volumen zugenommen hatten.

Die Epiglottis, welche intra vitam zerklüftet, wulstig, hie und da ulcerirt gewesen war, bot auf Schnitten, senkrecht zur Oberfläche meist erhaltene Epitheldecke dar; unter dieser granulationsähnliches Gewebe mit grossen, hie und da vacuolentragenden Zellen mit Bacillen in typischer Anordnung. Globi von Bacillen lagen ebenso wie einzelne Mikroorganismen frei im Gewebe daneben. Von „kolossalen Bacillenhaufen", wie Rikli[1]) sie beschreibt, haben wir ebensowenig hier etwas gesehen wie von den mehrkernigen Riesenzellen. Der Befund an Bacillen in der linken Tonsille, die stark zerklüftet war, ist ein spärlicher zu nennen gegenüber anderen Organen. Zwischen das eigentliche Tonsillengewebe eingeschoben, finden sich grosse protoplasmareiche Zellen, in deren Mehrzahl Bacillen typisch gelagert sind, während andere ausserdem noch Vacuolenbildung aufweisen. Neben diesen Leprazellen finden sich auch Massen von Leukocyten in Haufen angeordnet und gewucherte Bindegewebszellen vor, in manchen derselben sind Bacillen nachzuweisen.

Dass Rikli besonders in den Rachengebilden massenhafte Bacillenhaufen von ungewöhnlicher Grösse fand, ist wohl als zufällig und nicht mit der Localisation im Zusammenhang stehend anzusehen. Hier, ebensowenig wie an einer anderen Stelle sind wir auf typische Riesenzellen gestossen, wohl hie und da auf riesige Zellen mit kolossalen Bacillenmengen, die aber nie mehr als einen Kern besassen; jedenfalls sind dies Zellelemente, welche weder den Anspruch auf die Bezeichnung „Riesenzelle" noch gar auf die „typische Riesenzelle" erheben können.

[1]) l. c.

In unserem Falle waren es eher als die Rachengebilde, Zunge, Hoden und Nebenhoden, welche die grössten Bacillenmassen enthielten. Zur Verfügung stand uns ein dünnes Stück aus der Zungenmitte, welches von der Spitze bis zur Wurzel reichend, uns ein volles Uebersichtsbild gab über die Veränderungen des Organes.

Die Epitheldecke mit ihren starken papillären Erhebungen ist völlig erhalten bis auf die Stellen, wo Ulcerationen zur Narbenbildung und Abflachung der Epithellage geführt haben, oder wo jetzt noch nachweisliche Ulceration Zerstörungen hervorrief.

Direct unter dem Epithel, und in die papillären Excrescenzen hineingehend, findet sich eine 4—5 Mm. dicke, stellenweise noch breitere Zone von gewuchertem Gewebe, die meist an der Muskulatur Halt macht, hie und da aber auch, wie z. B. auf dem Zungenrücken, in diese tief hineingeht. Die Zone ist gebildet aus rundlichen Zellen von verschiedener Grösse, von denen die meisten mit Bacillen vollgestopft sind; sie liegen dicht aneinandergedrängt, zwischen sich wohl noch einen Kern, freie Bacillenglobi und einzelne Stäbchen sichtbar lassend. Hie und da liegen 4—6 und mehr solcher vollgestopfter Zellen dicht aneinandergedrängt, lassen aber immer noch mehr oder weniger scharf Kerne und Zellgrenzen erkennen. An der Basis der Papillen und weiterhin bis zur Spitze sind sehr grosse derartige Bacillenhaufen intracellulärer Natur vorhanden, doch keine Riesenzellen. Zwischen ihnen liegen auch hier Gruppen und einzelne Bacillen frei.

Die Masse der Mikroorganismen überhaupt ist in der Zunge eine so ungeheuere, dass die Präparate an den befallenen Stellen dunkelroth aussehen und man den Verdacht haben könnte, der Schnitt sei nicht gehörig entfärbt. Wie oben bereits erwähnt, geht das bacillenführende Gewebe auch an einigen Stellen in die Muskulatur der Zunge hinein und nicht allein in schmäleren oder breiteren Ausläufern zwischen die Muskelfasern und ihre Bündel, sondern es fanden sich auch, wie es Rikli schon angibt, in den Sarkolemmakernen, auf den Primitivbündeln Bacillen vor, selbst an Stellen, wo von Infiltration oder Wucherungen noch nichts zu sehen war. In-

filtration war überhaupt gering gegenüber der Wucherung und dem Auftreten polymorpher, kleinerer oder grösserer Leprazellen mit typisch gelagerten Bacillen und Vacuolen. Angeordnet war das neugebildete Gewebe meist entsprechend den grösseren Bindegewebszügen und Maschen, vor allem aber folgte es den Gefässen, in denen auch noch in grosser Tiefe immer noch bacillenführende Zellen anzutreffen waren.

Mehr fibröse, zellarme Stellen ohne bacillenhaltige Zellen fanden sich zwischendurch im Zungenfleische vor, doch nie von grösserer Ausdehnung.

Die Befunde bei den bronchialen Lymphdrüsen sind im Anschlusse an die der Lunge bereits oben mitgetheilt worden, wir fügen hier, ehe wir auf die der Bauchorgane übergehen, bei, was die Untersuchung der mesenterialen und inguinalen Drüsen ergab. Wir können beide zusammen besprechen, da sich ein nennenswerther Unterschied zwischen ihnen nicht ergeben hat. Schwache Vergrösserung zeigte, dass vor Allem die Peripherie befallen war und auch diese nicht gleichmässig.

Während einige Theile dunkelroth gefärbt erscheinen, sind andere blassrosa oder bräunlich. Stärkere Vergrösserungen lassen deutlich erkennen, dass von dem lymphatischen Gewebe der Drüsen kaum noch etwas vorhanden ist, dass dasselbe vielmehr ersetzt wurde durch polymorphe grössere Zellen mit deutlichem Kerne. Diese Zellelemente, wechselnd an Grösse und Gestalt, haben einen grossen protoplasmatischen Körper, in dem vielfach Vacuolen liegen, welche theilweise ausgefüllt oder austapezirt sind mit Bacillen. Andere Zellen führen dicke Globi und Klumpen der Mikroorganismen, wodurch die Kerne, meist ganz an die Peripherie dislocirt, der Zellwand anliegen. Deutliche mehrkernige Riesenzellen, wie sie Rikli bei den Drüsen abbildet, haben wir trotz genauer Untersuchung nach den verschiedensten Färbungen nicht auffinden können. Wohl erschienen, wie schon bei der Zunge erwähnt wurde, die geschilderten Zellen zu 5—6 zusammengelagert zu rundlichen Gebilden, welche Riesenzellen vortäuschen konnten, doch liessen sich besonders bei Protoplasmafärbungen immer die Zellgrenzen der einzelnen Componenten nachweisen. Zwischen den Leprazellen befindet sich gelblich-bräunliches Pigment, das besonders

an den bei schwacher Vergrösserung bräunlich aussehenden Stellen der Peripherie zu grösseren Massen zusammengelagert erscheint. Auch liegen hier in Klumpen, Schollen und Krümeln bräunliche Massen (vielleicht Zerfallsproducte der Bacillen und des Protoplasmas) in den vacuolenhaltigen Zellen, welche hier gar keine oder nur ganz verschwindende Zahl von Bacillen noch in sich bergen. Auch freie, sowie intracellulär liegende „Hyalinkugeln“ wechselnder Grösse und schön rother Färbung sind zahlreich dazwischen eingestreut.

An den bei schwacher Vergrösserung roth erscheinenden peripheren Theilen finden sich die Bacillen in sehr grossen Mengen vor; sie erscheinen in grösseren oder kleineren intracellulären Haufen; auch finden sich, wie gesagt, mehrere solcher Haufen in einer Zelle vor; ebenso, wie sich solche Haufen führende Zellen zusammenbacken können, um runde, riesenzellenähnliche Bildungen oder wurstförmige Conglomerate zu bilden, wie sie sich in den Arbeiten anderer Autoren als in der Haut vorkommend abgebildet finden. Dass neben diesen intracellulären Bildungen auch freie Haufen und Globi sowie einzelne Mikroorganismen sich finden, soll nochmals erwähnt werden. Es entsprechen somit im Grossen und Ganzen unsere Befunde denen von Neisser u. A. Da wir nicht allein an den Inguinaldrüsen, sondern auch an den Mesenterialdrüsen den gleichen Befund erheben konnten, so wird die Ansicht Hansen's, dass die mesenterialen Drüsen von Lepra frei bleiben, dementsprechend modificirt werden müssen.

Es gibt eine lepröse und zwar rein lepröse Erkrankung der Mesenterialdrüsen.

Leber. Bei schwacher Vergrösserung zeigt sich, dass die bereits bei der Section constatirte Vermehrung des interstitiellen Bindegewebes eine stellenweise ziemlich hochgradige ist.

Die grossen, Arterien-, Venen- und Gallengänge führenden Glisson'schen Scheiden zeigen starke Vermehrung der Bindegewebssubstanz mit mässiger Zunahme der Kerne; das interlobuläre Gewebe ist sonst nur wenig vermehrt; es besteht kein Amyloid. Auf Schnitten nach Carbolfuchsin-Färbung finden sich, wie überall, die Bacillen in überwiegender Menge intracellulär

gelagert vor. Die Bilder sind so klar und überzeugend, dass Jeder, der sich über die Lage der Leprabacillen zu unterrichten wünscht, kein geeigneteres Object finden könnte. Auf die Frage über die Lagerung der Leprabacillen, ebenso wie auf die oft geschilderten Verhältnisse in der leprösen Haut gehen wir hier nicht mehr ein, dieselben sind von Doutrelepont in seinem Vortrage auf dem Congresse in Leipzig speciell für unseren Fall dargelegt worden und bedürfen keiner weiteren Discussion.

Nur was die von uns und vielen Anderen beobachteten freiliegenden Globi anlangt, drängt sich, je mehr man untersucht, die Frage auf, ob es sich dabei nicht vielleicht um Bacillenhaufen handeln könnte, die durch den Schnitt aus den Verband gelockert sind, oder aber um Zellsegmente, welche wohl die Bacillen, nicht aber mehr die Zellgrenzen erkennen lassen.

Es soll damit nicht negirt werden, dass ebenso wie im Blute, auch im Gewebe freiliegende Bacillen vorkommen können, doch ist letzteres jedenfalls die Ausnahme, die intracelluläre Lage die Regel.

Die in der Leber und zwar meist in dem gefässhaltigen Bindegewebe sich vorfindenden Bacillenhaufen lagen in grossen, meist vacuolenhaltigen Zellen, doch fanden sie sich auch in kleinen, Leukocyten ähnlichen Zellen und Bindegewebszellen vor. Riesenzellenbildung fehlte vollkommen, wogegen grosse geblähte Zellen mit 4 und mehr bacillenhaltigen Vacuolen nichts seltenes waren, ebenso wie Zellen, die drei und mehr grössere Bacillenhaufen in sich bargen. Die Gallengänge waren frei. Vena portae, sowie Arteria hepatica zeigte hier und da Leprabacillen im Endothel, in den bindegewebigen Elementen der Media und Adventitia, ebenso wie frei im Lumen. Ueberall befallen war das Centrum der Leberacini mit der Vena hepatica; es waren hier im grösseren Umkreise die Leberzellen ersetzt durch typische, leicht geblähte Leprazellen mit starkem Bacillengehalte.

Ausserdem fanden sich fast in jedem Acinus an verschiedenen Stellen Leberzellen vor, die an Volumen vermehrt, von Bacillen vollgefüllt waren, neben anderen Elementen, die nach

ihrem ganzen Charakter wohl als Endothelzellen angesprochen werden mussten, woraus eine Mitbetheiligung der Lebercapillaren zu erschliessen ist (cf. Cornil,[1]) Wynne,[2]) Thoma l. c.). Ebenso wie Rikli fanden wir keine Bacillen in den perivasculären Lymphräumen, sowie zwischen Gefässen und Lebergewebe. Im allgemeinen stimmen unsere Befunde an der Leber mit denen von Neisser,[3]) Cornil,[4]) Wynne,[5]) Nonne,[6]) u. Anderen überein, mit Rikli[7]) differiren dieselben wieder in Bezug auf das Vorkommen von Riesenzellen und mehr circumscripten Herden.

In der Milz ist weder makroskopisch noch mikroskopisch amyloide Degeneration nachweislich. Das Gewebe ist, wie auch Neisser[8]) und Rikli[9]) hervorheben, äusserst morsch und bröckelig. Die Pulpazellen sind zum grössten Theile verändert, und zwar in der Weise, dass sie an Volumen zugenommen haben und Vacuolen enthalten, die aber meist nur in der Nähe der Gefässstämme typisch angeordnete Bacillen führen, während sie sonst mit Zerfallsproducten des Protoplasmas, Pigment-Bröckeln und Detritus gefüllt erscheinen; es treten hier ebenso wie an anderen Organen typische, sich roth färbende hyaline Kugeln verschiedener Grösse auf, die intra- oder extracellulär gelagert, den Russel'schen Fuchsin bodies entsprechen.

Die Bacillen liegen meist intracellulär in den Zellen der Pulpa und des Reticulums, den Gefässendothelien und Bindegewebszellen, daneben auch freiliegende Globi und Häufchen nebst einzelnen Bacillen, letztere auch im Lumen der Gefässe. Auch fanden sich die Mikroorganismen in Leukocyten vor.

Riesenzellen fehlen völlig, nicht aber Conglomerate von Zellen, die grosse Klumpen von Bacillen in sich bergen.

---

[1]) Cornil und Babes. Les Bactéries.
[2]) Ref. Centralblatt für allgem. Pathol. 1891.
[3]) Virchow's Archiv. 84 und 103.
[4]) l. c.
[5]) l. c.
[6]) Jahrbücher der Hamburger Staatskranken-Anstalten. Bd. III.
[7]) l. c.
[8]) l. c.
[9]) l. c.

Die makroskopische Untersuchung ergibt, dass der Hoden derb und fest ist; auf dem Durchschnitte wird das gelbliche Gewebe von regellosen, derberen Bindegewebssepten durchzogen. Es ist dies ein Bild, wie es bei interstitiellen Processen, besonders der Lues, vorkommt. Mikroskopische Präparate zeigen vom eigentlichen Hodenparenchym nichts mehr. Das ganze Organ besteht eigentlich nur noch aus gefässhaltigem Bindegewebe, in dem durch Richtung und Anordnung der Fasern hie und da noch eine Andeutung gegeben ist, wo das physiologisch wichtige Gewebe des Organes gelegen hat. Es finden sich auch noch grössere und kleinere Hohlräume, die von Bindegewebsfasern umstrickt sind, vor. Das Gewebe ist im Allgemeinen sehr kernarm, besonders die peripheren Lagen. Die Gefässlumina, bei denen Endothel, media und adventitia durch Bacilleneinlagerungen verändert sind, bilden meist, wie Oasen, die Punkte, um welche sich kleinere Herde von Infiltrations- und gewucherten Bindegewebs- und Leprazellen mit Bacillenhaufen ansammeln und gruppiren. Im Uebrigen ist das ganze Gewebe dicht durchsetzt von einer Unzahl Bacillenhaufen verschiedener Grösse, die ungefähr jede zweite Zelle füllen; auch hier finden sich wieder Bacillen, frei und vereinzelt vorkommend, vor. Bei schwacher Vergrösserung erscheint ein derartiger Schnitt roth gesprenkelt durch die vorhandenen rothgefärbten Bacillenmassen.

Von einer Infiltration des Gewebes war, wie schon gesagt, sehr wenig vorhanden, die befallenen Zellen scheinen fast alle dem Bindegewebe anzugehören, sie haben mehr bläschenförmigen Kern und scheinen in toto aufgebläht; andere, die nur geringe Bacilleneinlagerung aufweisen, erscheinen fast normal. Dass gerade in den Gefässhäuten starke Bacillenherde sich fanden, ist bereits betont worden; die Ansammlung war stellenweise so massenhaft, dass das Lumen von 2 und 3 Zelllagen umschlossen war, deren Elemente vollgestopft waren mit Bacillen.

Bei einem so vollständigen Schwunde des ursprünglichen Hodengewebes und einem so massenhaften Ersatze durch Bindegewebe, konnte uns natürlich keine Klarheit mehr werden, welches der primären Gewebe zuerst erkrankte.

Dass aber neben dem gefässhaltigen Bindegewebe, neben den Gefässen auch die epitheltragenden Gänge daran Theil nehmen, bewiesen uns Präparate aus dem Nebenhoden. Dies Organ erschien bei der Section relativ unverändert, wenn schon etwas dicker und fester als normal. Schnitte, senkrecht zur Längsachse gelegt, zeigten wie beim Hoden eine kolossale Bindegewebszunahme, die nur um die Gefässe herum zellreicher war, ebenso um die Samen abführenden Gänge. Im Uebrigen war das Gewebe kernarm, seine Zellelemente verändert, gebläht, vacuolenhaltig und von Bacillen in grosser Menge angefüllt, welche die Hohlräume umschlossen.

Je weiter vom Centrum (Gefäss oder Samengang), umso kernarmer wird das Gewebe. Das Epithel der Samengänge war meist recht gut erhalten, barg aber in sich typische Globi und Haufen von Bacillen, die zur Vergrösserung der Zellen und ihrer Degeneration geführt hatten. Im Lumen aller dieser Gefässe fanden sich in abgestossenen Zellen, Leukocyten, oder auch sehr häufig ganz freiliegend, Bacillen vor, in Haufen oder auch einzeln.

Durch die grossen Bacillenmassen, die sich, roth gefärbt, im Präparate nachweisen liessen, hatten auch Schnitte vom Nebenhoden ein durchaus buntes Aussehen. Es fand sich ferner, dass alle Gefässe, besonders die Venen des Plexus pampiniformis in gleicher Weise erkrankt waren, wie die des Hodens.

Nicht allein, dass sie in ihrer Umgebung und in ihren Wandungen Ansammlungspunkte für die Bacillen boten, liessen sich auch in den Endothelzellen und im Lumen die Mikroorganismen zahlreich nachweisen.

Nach diesen Befunden muss die Möglichkeit zugegeben werden, dass schon frühzeitig die Leprabacillen in die samenbereitenden Organe eindringen und mit dem Sperma entleert werden können.

Der makroskopische Befund war bei beiden Nieren negativ, auch waren bei den zahlreichen Untersuchungen des Urins intra vitam niemals Bacillen gefunden worden, nur in der ersten Zeit des klinischen Aufenthaltes liess sich Eiweiss im Urin des Patienten nachweisen.

Gleichwohl wurden auch Stücke einer Niere genauer mikroskopischer Untersuchung unterzogen. Es zeigte sich bei schwacher Vergrösserung eine geringe Zunahme des Bindegewebes um die Gefässe grösseren Kalibers und auch um die kleineren Abzweigungen in der Rindenschicht, sowie in der directen Nähe der Glomeruli. Das Gewebe war kernreich und stellenweise von grösseren Mengen polymorpher voluminöser Zellen durchsetzt. Amyloide Degeneration fehlte; die Epithelien der geraden wie der gewundenen Harncanälchen erwiesen sich als intact. Die Glomeruli, stellenweise kernreicher als normal, zeigten leicht verdickte Kapsel. Mit Carbolfuchsin gefärbte Schnitte liessen in dem gewucherten Bindegewebe zahlreiche Globi und Haufen von Bacillen erkennen, neben denen auch wieder freiliegende sich vorfanden. Die Mehrzahl der Bacillen war von Zellen umschlossen und lag vielfach in Vacuolen. Fernerhin bargen die Glomeruli typische Globi und Gruppen von Bacillen, ebenso wie die Gefässe und Capillaren in ihrem Lumen und in ihren Endothelien meist intracellular sie nachweisen liessen. In den Harncanälchen fanden wir sie dagegen nicht vor. Im Allgemeinen deckt sich demnach unser Befund mit dem Nonne's.[1]) Bisher nachgewiesen waren die Leprabacillen in den Nieren von Hodenius,[2]) Cornil und Babes,[3]) Lima, Azevedo und Havelburg,[4]) Wynne[5]) und Rake,[6]) die auch, wie wir, die Glomeruli und Gefässe als den Sitz der Bacillen angeben. Nonne hat, gestützt auf die Befunde früherer Autoren, besonders Danielssen, Boeck und Anderer, welche die verschiedensten Formen von Nierenerkrankung bei Lepra fanden, seine Ansicht dahin ausgesprochen, dass er eine specifisch lepröse Erkrankung der Niere, die von der Bacillen-Invasion abhängig sei, nicht habe feststellen können. Bis zu einem gewissen Grade mag das berechtigt sein, doch glauben wir, ge-

---

[1]) Jahrbücher der Hamburger Staatskranken-Anstalten. Bd. III.

[2]) Citirt von Neisser. Virchow's Archiv 103.

[3]) Les Bactéries.

[4]) Ref. Centralblatt f. Bacteriol. etc. Bd. IX.

[5]) Ref. Centralblatt für allgem. Pathologie. Bd. II.

[6]) Ref. Monatshefte für prakt. Dermatologie 1893 und Monatshefte für prakt. Dermat. 1889.

stützt auf die Befunde an anderen Organen, doch annehmen zu müssen, dass die Zunahme des Bindegewebes besonders um die Gefässe, in Verbindung mit dem Auftreten typischer polymorpher Leprazellen, eine für Lepra typische Veränderung darstellt. Genauere mikroskopische Untersuchungen werden auch hier wohl nach und nach Uebereinstimmung herbeiführen, was Angesichts der spärlichen Befunde jetzt noch nicht möglich erscheint. Dass aber Leprabacillen in der Niere vorkommen, ist durch unsere Untersuchungen voll und ganz bestätigt worden, was bei der von Hansen noch letzthin geäusserten gegentheiligen Meinung hervorgehoben zu werden verdient. Tuberculose ähnliche Bildungen fehlten in unserem Falle auch in der Niere.

Der Darm bot, wie aus dem vorstehend mitgetheilten Sectionsbefunde ersichtlich ist, das Bild einer schweren Entzündung mit Ulcerationsprocessen, die, besonders im Colon und Rectum am stärksten ausgesprochen, als das typische Bild der Dysenterie bezeichnet werden musste. Trotzdem a priori anzunehmen war, dass dieser Process nichts mit der Lepra zu thun hatte, und als intercurrente Erkrankung aufzufassen war, so unternahmen wir doch, hingewiesen durch die geschwellten multiplen Mesenterialdrüsen, eine genaue mikroskopische Untersuchung einiger Stücke der Flexura und des Rectums. Das Bild, welches sich bei schwacher Vergrösserung darbot (cf. Abbildung 7), wich im Allgemeinen nicht von dem bei Dysenterie gewöhnlich gefundenen ab. Die Mucosa zeigte stellenweise schwere Zerstörungen, die von starker Infiltration umgeben bis zur Muscularis mucosae reichten. Die Drüsenschicht war stellenweise necrotisch abgestossen, stellenweise stark infiltrirt. Infiltration stärkeren Grades auch in der Submucosa und um die Gefässe.

Was aber als neues Moment hinzukam, waren ziemlich grosse, aus polymorphen Zellen und Leukocyten in Verbindung mit gewuchertem Bindegewebe gebildete Flecken unter der Muscularis mucosae, welche sich bei schwacher Vergrösserung ziemlich scharf gegen die Umgebung absetzten. Starke Vergrösserung (cf. Abbildung 8) zeigte ihre Zusammensetzung noch deutlicher. Hervorstechend waren die grossen polymorphen

Zellen, vielfach mit Vacuolen, um die herum charakteristisch gelagert wir die Leprabacillen auffanden. Neben diesen grösseren Zellelementen traten auch kleinere, länglich geformte auf, welche Bacillenglobi in sich trugen, dann auch Leukocyten, in denen einzeln und in Gruppen die Mikroorganismen lagen, freie Haufen, Globi und einzelne Pilze. Doch nicht allein innerhalb dieser Zellanhäufungen fanden sich bacillenführende Zellen, sondern auch ausserhalb, sich mehr und mehr in die Umgegend verlierend. Bei Immersion zeigte sich, wie zahlreich überall im benachbarten Gewebe neben Leukocyten, die reichlich wohl in Folge des dysenterischen Processes sich vorfanden, typische Leprazellen und bacillenführende Bindegewebszellen vorhanden waren. Auch die Infiltrate um die Gefässe liessen überall vacuolenhaltige Zellen mit Bacillen, Globis und freien Pilzen erkennen. Den Zellanhäufungen, wie wir sie eben beschrieben haben, fehlte dabei jedes Merkmal für Tuberculose; keine Riesenzellen, keine epitheloiden Zellen, keine centrale Necrose und Zerfall an den diffus in der Umgebung abklingenden Zellanhäufungen. In der Drüsenschicht fanden sich keine Leprabacillen vor, auch nicht in der Serosa, dagegen vielerlei Coccen und Bacillen, besonders in den ulcerirten Stellen, die sich durch gewöhnliche wässerige, noch besser mit alkalischer Methylenblaulösung färbten.

Wir müssen hiernach die Erkrankung des Darmes, soweit sie die Mucosa betraf, als dysenterische bezeichnen, aber als lepröse, was die unter der Muscularis mucosae sich findenden Veränderungen anlangt.

Hiermit völlig in Einklang steht das, was wir an den Mesenterialdrüsen feststellen konnten; ein Befund stützt und ergänzt den anderen, geradeso wie der an den Lungen und den Bronchialdrüsen.

Von anderen Autoren hat Nonne[1]) in den Ulcera des Darmes keine Bacillen gefunden, weshalb er die Entscheidung über ihre Natur fraglich lässt. Cornil und Babes[2]) geben an, Leprabacillen im Rectalschleime gefunden zu haben, und Arning[3]) spricht von geschwürigen Processen im Darme

[1]) l. c.
[2]) l. c.
[3]) Verhandl. des IV. Deutschen Dermatologen-Congr. zu Breslau.

und von massenhaften Bacillen, die sich in den Geschwüren haben nachweisen lassen. Wo diese Befunde, auf denen er basirt, veröffentlicht sind, konnten wir nicht eruiren. Es scheint demnach unser Fall der erste zu sein, in dem mit aller Evidenz eine lepröse Erkrankung des Darmes sich hat nachweisen lassen, und bei dem die von Hansen[1]) betonte Correlation zwischen Darm und Mesenterialdrüsen unbestreitbar bestand.

Des Weiteren haben wir auch den Nervus medianus und ulnaris der linken Seite mikroskopisch untersucht, obschon, wie aus der Krankengeschichte ersichtlich ist, keinerlei Symptome bestanden, welche auf eine Erkrankung derselben hätte hinweisen können. Nur in letzter Zeit waren die Nervenstämme auf Druck empfindlich und schienen verdickt. Genaues liess sich bei Mangel jedes Symptoms nicht feststellen. Makroskopisch schienen die Nervenstämme völlig gesund und nicht gegen die Norm verdickt. Mikroskopisch zeigten sich jedoch beide Nerven völlig durchsetzt von Bacillenherden, die zwischen den einzelnen Fasern sich vorfanden. Lagerung und Anordnung in dem etwas gewucherten und kernreichern Bindegewebe entsprach völlig den von anderen Autoren veröffentlichten Befunden, wie sie jüngst noch von Arning und Nonne[2]) bei Lepra anaesthetica geschildert worden.

Wir gehen daher auf die genauere Schilderung nicht weiter ein; das Hauptinteresse bot für uns der Nachweis von Bacillen in den Nervenstämmen, obwohl keinerlei Symptome intra vitam das hätten vermuthen lassen. Es kann demnach schon eine hochgradige Erkrankung des Nerven vorliegen, ehe dadurch Symptome hervorgerufen werden. Ob und in wie weit in unserem Falle Nervendegeneration schon eingetreten war, konnten wir leider nicht constatiren, da das Material in Alkohol gehärtet war. Es ist dies bedauerlich, da unser Fall, was den Befund von Bacillenmassen im Nerven bei absolutem Fehlen nervöser Erscheinungen betrifft, dem von Nonne publicirten zur Seite zu stellen ist. An dieser Stelle möchten wir noch darauf hinweisen, dass nach der von Wolters (Centralbl. f. Bakteriologie XIII, Nr. 14 und 15) mitgetheilten Hämatoxylinmethode

[1]) l. c.

[2]) Virchow's Archiv Bd 134.

sich in Nerven, die in Müller'scher Flüssigkeit gehärtet sind, die noch erhaltenen Nervenelemente neben den Bacillen ganz scharf färben. Es ist dies ein grosser Vorzug der Methode, dass man beide Elemente im selben Präparate nebeneinander beobachten kann.

Stücke von Grosshirn und Kleinhirn liessen ein absolutes Freibleiben der Hirnsubstanz von Bacillen erkennen. Eine Einlagerung von Bacillen in die Ganglienzellen wie Sudakewitsch[1]) für den Sympathicus und das Ganglion Gasseri, Chassiotis[2]) für das Rückenmark, Cornil und Babes (l. c.) für Gehirn und Rückenmark nachgewiesen haben, konnte nicht festgestellt werden. Es fanden sich aber an einigen Stellen Bacillenhaufen und Globi in den Gefässen der Pia mater vor und um dieselben. Sie waren typisch angeordnet und lagen theils in Zellen, theils ausserhalb, auch waren einzelne Bacillen in der Umgebung nachzuweisen. Da eine Härtung in Müller'scher Flüssigkeit nicht stattgefunden hatte, musste eine Untersuchung auf Degeneration der nervösen Elemente unterbleiben. Die Untersuchung des in Formol gehärteten Rückenmarkes ergab an den verschiedensten Stellen nicht die Anwesenheit von Bacillen; wohl fanden sich ebenso wie im Gehirne in Gefässen und um dieselben ebenso wie in Ganglien und Gliazellen eingelagerte rothgefärbte Kugeln und Schollen, die Bacillenglobi vortäuschen konnten.

Von den Augen wurde eines in Alkohol, eines in Müller'scher Flüssigkeit gehärtet, in Celloidin eingebettet und geschnitten. Wir machten dabei wie auch andere Autoren die Beobachtung, dass die Müller'sche Flüssigkeit einer späteren Färbung der Leprabacillen absolut keinen Eintrag thut, und bedauern es daher auf das Lebhafteste, nicht früher davon Kenntniss gehabt zu haben. Da weiterhin die Zellelemente und ihre Verbände in Müller'scher Flüssigkeit sich viel besser conserviren bei den inneren Organen, da die Erhaltung der protoplasmareichen Zellleiber eine viel schonendere ist, so würde für alle Organe von Lepraleichen eine Härtung in Müller'scher Flüssigkeit dringend anzurathen sein.

---

[1]) Soc. de Biologie. 1883. Arch. de Physiologie. 1883.

[2]) Monatshefte für prakt. Dermat. 1887.

Des weiteren machten wir, um das hier gleich anzufügen, die Erfahrung, dass es nicht, wie empfohlen und meist geübt, rathsam erscheint, das Celloidin aus den Schnitten vor der Färbung zu entfernen.

Schnitte von dem gleichen Stücke, das wir durch Celloidinpräparate als stark mit Bacillen durchsetzt erfunden hatten, zeigten, nachdem vor der Färbung das Celloidin entfernt war, absolut keine Färbung der Bacillen mehr. Ein Grund dafür liess sich nicht auffinden.[1]) Wir haben daher die Schnitte immer mit dem Celloidin gefärbt, oder die Objecte, wo es möglich war, nach Durchtränkung mit Anisöl (Anetol, Schimmel) auf dem Gefriermikrotom geschnitten, wobei wir stets eine gute Färbung erzielten.

Was nun die Veränderungen an den Bulbi anlangt, so waren dieselben am hochgradigsten wohl an der Cornea ausgeprägt, die auch intra vitam total getrübt erschien.

Die Cornea war um das Doppelte verbreitert, die Lamellen durch dazwischen geschobene Zellen von verschiedener Gestalt und Grösse auseinander gedrängt, zwischen denen auch Leukocyten zu erkennen waren. Die Hornhautzellen sind noch zu unterscheiden. Die grösseren Zellelemente sind die Träger der in der Cornea massenhaft sich vorfindenden Bacillen, die in Haufen und auch einzeln das interponirte Gewebe durchsetzen, in dem weiterhin viele Gefässquerschnitte sich vorfinden, die in ihren Schichten Bacilleninvasion aufweisen. Der Process durchsetzt die ganze Dicke der Cornea, lässt aber das Epithel und die Descemet'sche Membran frei. Weiterhin fanden wir typische Leprazellen mit Vacuolen, Globi und Haufen von Bacillen in der Conjunctiva Bulbi, wo sie meist in der Nähe der Gefässe gelagert waren.

Die leprösen Veränderungen fanden sich dann weiterhin am Sclero-corneal Rande und in der Sclera vor bis ungefähr in das hintere Drittel, wo die Bacillen tragenden Zellen sehr selten werden. Einige Male sahen wir Gefässe, welche die Sclera

[1]) Die gleiche unliebsame Erfahrung hatte Doutrelepont gelegentlich seiner früheren Leprastudien bereits gemacht, ohne dass er damals irgend welche Ursache dafür hätte eruiren können.

schräg durchsetzten, sehr stark erkrankt, so dass jede Endothelzelle mit Bacillen vollgestopft war, und auch die Media in gleicher, nicht so hochgradiger Weise verändert war. Im Augeninneren war festzustellen, dass der ganze Ciliarkörper mit kleineren und grösseren Gruppen und Haufen von Zellen durchsetzt war, die meist vacuolenhaltig von Bacillenhaufen angefüllt waren; auch hier viele Globi und freiliegende Bacillen. Iris und Ciliarkörper zeigten ihre Lymph- und Blutgefässe stark leprös afficirt, die Zellelemente mit Bacillen angefüllt. Weiterhin war auch die Chorioidea erkrankt und wies massenhafte Bacillenhaufen auf, die meist intracellulär lagerten und die Gefässe und ihre Umgebung bevorzugten. In den hinteren Theilen waren die Bacillen spärlich, in der Retina nur ganz vereinzelt nachzuweisen. Ueberall trat das gleiche Bild zu Tage, leichte Wucherung des Gewebes, typische Leprazellen und Bindegewebszellen mit zahlreichen Bacilleneinlagerungen, freie Haufen und einzelne Pilze, geringe Infiltration. Am Nervus Opticus war, abgesehen von einer geringen Zunahme des Bindegewebes, nichts Abnormes zu finden. Bacillen waren weder intra- noch extra-cellulär nachzuweisen. Die Linse war absolut frei von jeder Veränderung, ebenso der Glaskörper.

Nach diesen Befunden glauben wir nicht unbedingt die Ansicht Poncet's [1]) theilen zu sollen, dass die Bacilleninvasion am Auge von der Zone um die Cornea aus in die Tiefe gehe, dabei weder dem Weg der Nerven noch dem der Gefässe folge. Es scheint vielmehr nach Allem, was wir am Auge wie an anderen Organen und im Blute gefunden, näher zu liegen, auch beim Auge anzunehmen, dass die Invasion auf dem Blutwege erfolgt. Der Befund an den Scleralgefässen bestätigt das vollkommen, wodurch nicht gesagt sein soll, dass die Cornealerkrankung auf gleichem Wege entstanden, nicht früher aufgetreten sein könnte.

Bei Aufmeisselung des Rückenmarkskanales wurden 2 Wirbelkörper entnommen, in Alkohol gehärtet, später mit Salzsäure entkalkt, und nach Celloidineinbettung geschnitten.

---

[1]) Progrès med. 1888. Ref. Centralblatt für Augenheilk. 1888 p. 23.

Das eigentliche Knochengewebe zeigte sich überall normal; es war kein Zerfall, keine lacunäre Einschmelzung vorhanden, auch schienen die Blutgefässe normal. Das zwischen den Knochenbälkchen liegende Mark war sehr zellreich, und wies neben Markzellen und Leukocyten in unregelmässigen Gruppen liegende grosse Leprazellen auf, welche hie und da stark vacuolisirt waren und grosse Mengen von Leprabacillen führten. Derartige Gruppen sind zahlreich durch das Markgewebe vertheilt und leicht aufzufinden. Freiliegende Bacillen fanden sich nicht mehr vor als in anderen Organen, eher vielleicht noch weniger. Wir können daher Bordoni-Uffreduzzi[1]) darin nicht beistimmen, der gerade im Knochenmarke so grosse Anzahl freiliegender Bacillen antraf, dass er daraufhin den Versuch der Züchtung unternahm. Hansen[2]) sieht die von Bordoni-Uffreduzzi erhaltenen Culturen als Tuberculose an und erwähnt, dass er nie eine lepröse Erkrankung des Knochenmarkes sah, wobei er freilich zugibt, nur selten darnach gesucht zu haben. Wie die histologischen Befunde bei Bordoni-Uffreduzzi waren, theilt er in seiner Arbeit nicht mit, eine sichere Diagnose ist daher aus seiner Mittheilung nicht zu stellen. Anders verhält es sich mit den von Sawtschenko[3]) bei Lepra mutilans erhobenen Befunden. Er konnte feststellen, dass im Gegensatze zu der bisherigen Annahme die Knochenzerstörung durch die Leprabacillen hervorgerufen werde, die er in grosser Zahl im Knochen fand. Weiterhin konnte er nachweisen, dass die Anwesenheit der Bacillen zuerst keine nennenswerthen, bei schwacher Vergrösserung zu erkennenden Veränderungen macht, dass nach und nach Wucherung des Gewebes stattfindet und es zur Bildung von Lepromen im Knochenmarke kommt; späterhin erst wird die eigentliche Substanz des Knochens angegriffen und zerstört. Die in unserem Falle gefundenen Veränderungen des Knochenmarkes entsprechen dem ersten Stadium, wie Sawtschenko es angibt.

---

[1]) Zeitschrift für Hygiene. 1888.

[2]) l. c.

[3]) Beiträge zur pathol. Anatomie von Ziegler. Bd. 9. 1891 und Centralblatt f. Bacteriologie. Bd. V.

Nach den im Vorstehenden geschilderten Befunden ergibt sich, dass in unserem Falle alle von uns mikroskopisch untersuchten Organe als leprös erkrankt sich herausstellten, selbst diejenigen, welche bei der Section als gesund angesprochen wurden. Es birgt daher dieses Resultat die berechtigte Mahnung in sich, vorliegenden Falles alle Organe auf das sorgfältigste mikroskopisch zu untersuchen, selbst wenn makroskopisch eine Veränderung nicht vorzuliegen scheint. Nur auf diese Weise gelang es uns überall die Leprabacillen nachzuweisen, was stellenweise nur mit Mühe und durch andauernde Arbeit möglich war.

Besonders wichtig ist es, dass es uns gelang, in den Lungen, Bronchial- und Mesenterial-Drüsen, im Darm, Knochenmarke und in den Nieren typisch angeordnete, meist in typischen Leprazellen lagernde Bacillen nachzuweisen in einem Gewebe, das keinerlei Aehnlichkeit mit dem bei Tuberculose gefundenen hatte.

Ferner ist das Vorkommen von Leprabacillen im Kreislaufe einwandsfreier als von uns wohl noch nicht bewiesen worden.

Sichergestellt ist bei allen unseren Befunden die Diagnose Lepra durch das massenhafte Vorkommen der Bacillen meist intracellulär und in typischer Anordnung; durch das Vorkommen von vacuolisirten Zellen in allen untersuchten Organen, sowie durch das absolute Fehlen von Tuberkel ähnlichen Bildungen mit epitheloiden- und Riesenzellen, sowie centraler Necrose oder Verkäsung in allen Organen des Körpers.

Es muss daher unseren Befunden gegenüber jeder Einwand fallen gelassen werden, der gegen die mit Tuberculose ähnlichen Bildungen einhergehenden Fälle (Arning, Rikli) geltend gemacht wurde, und als bewiesen angesehen werden: Es gibt eine reine viscerale Lepra.

Weiterhin wird man aus dem Vorkommen der Bacillen im Kreislaufe, in und um die Gefässe und Capillaren der Organe den berechtigten Schluss ziehen, dass gerade das Blut es ist, welches die Bacillen in die Organe verschleppt und den ganzen Organismus dadurch verseucht; hierdurch wird dann dem Bacillenmateriale Gelegenheit gegeben, in Lymph- und

Saftbahnen überzutreten, den lymphatischen Apparat im Ganzen zu betheiligen, woraus dann in Gemeinschaft mit den Wucherungsvorgängen die Veränderungen entstehen, welche wir in den Organen finden. Es wird also auch durch unsere Befunde die Ansicht Thoma's [1]) voll und ganz bestätigt, dass gerade das Blut es ist, durch welches der Leprabacillus seine Weiterverbreitung im Organismus erfährt.

---

[1]) Deutsches Archiv für klin. Medicin. Bd. 47.

Erklärung der Abbildungen auf Taf. III—IV.

Fig. 1. *a* Blutgerinnsel aus einem grossen Gefässstamme der Lunge. *b c d* Blutgerinnsel aus dem Herzen (Speckhaut).

Fig. 2. Ein Alveolus der Lunge aus den Infiltrationsherden (lobuläre Pneumonie).

Fig. 3. Kreuzungsstelle verschiedener Alveolarsepten der Lunge.

Fig. 4. Verbreitertes und leicht infiltrirtes Alveolarseptum der Lunge.

Fig. 5. Bronchialdrüse. (Pigment ist nicht gezeichnet.)

Fig. 6. Niere, oben Glomerulus, rechts Nierencanälchen, unten Gefäss.

Fig. 7. Uebersichtsbild eines Schnittes vom Darme, Längsrichtung. Bei *a* und *b* die beschriebenen Zellanhäufungen, *c* und *c* Muskelschichten des Darmes der Muscularis mucosae, *e* Darmdrüsenschicht, *f* Ulcus der Schleimhaut.

Fig. 8. Stück aus einer Zellanhäufung bei *a* und *b* aus Fig. 7.

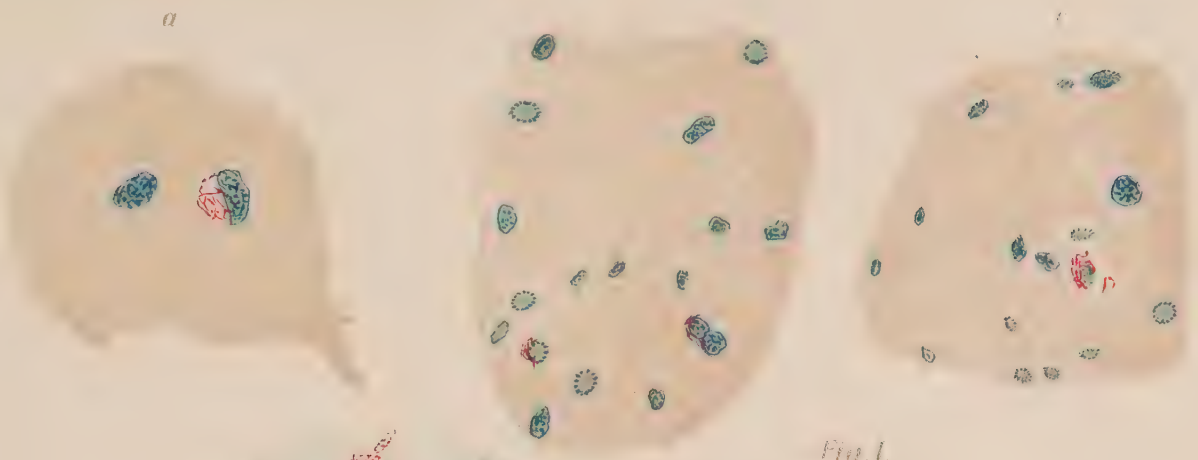

Fig. 1.

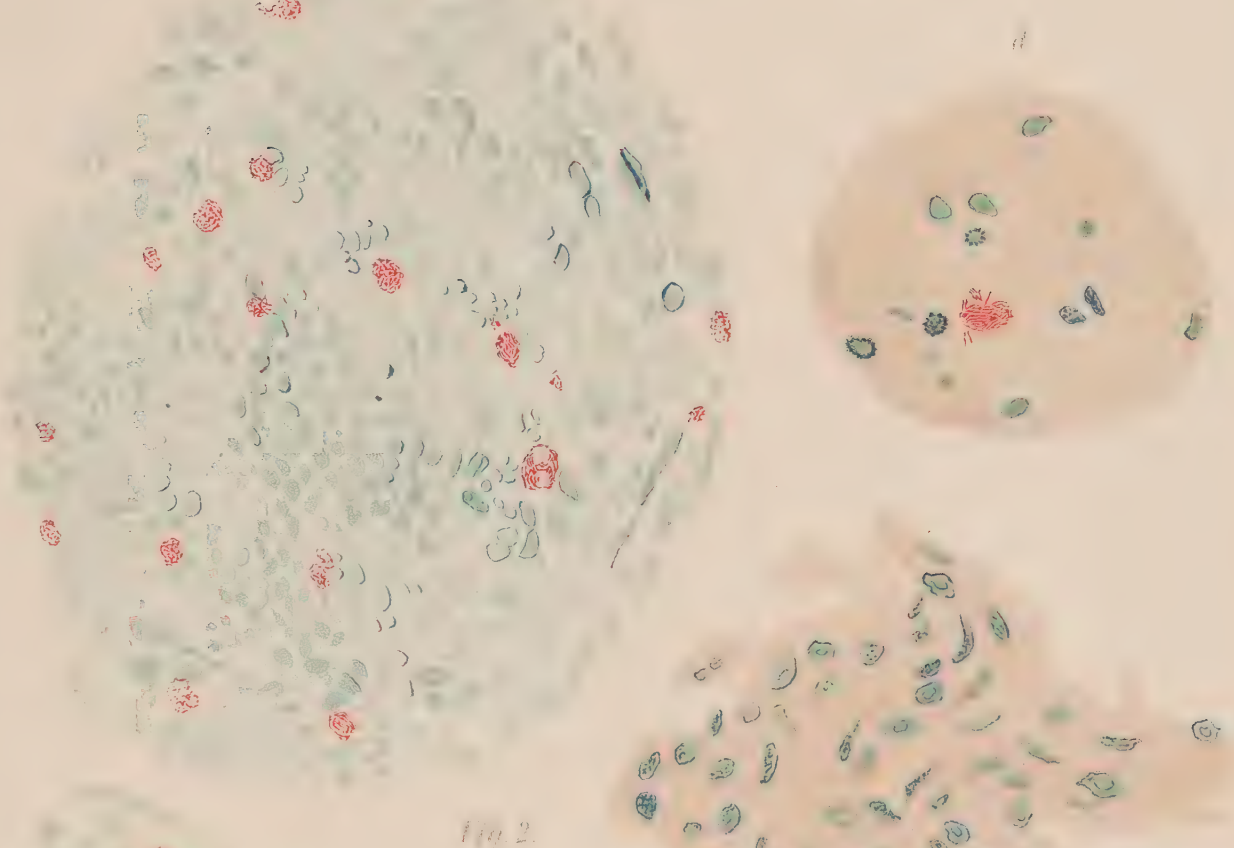

Fig. 2.

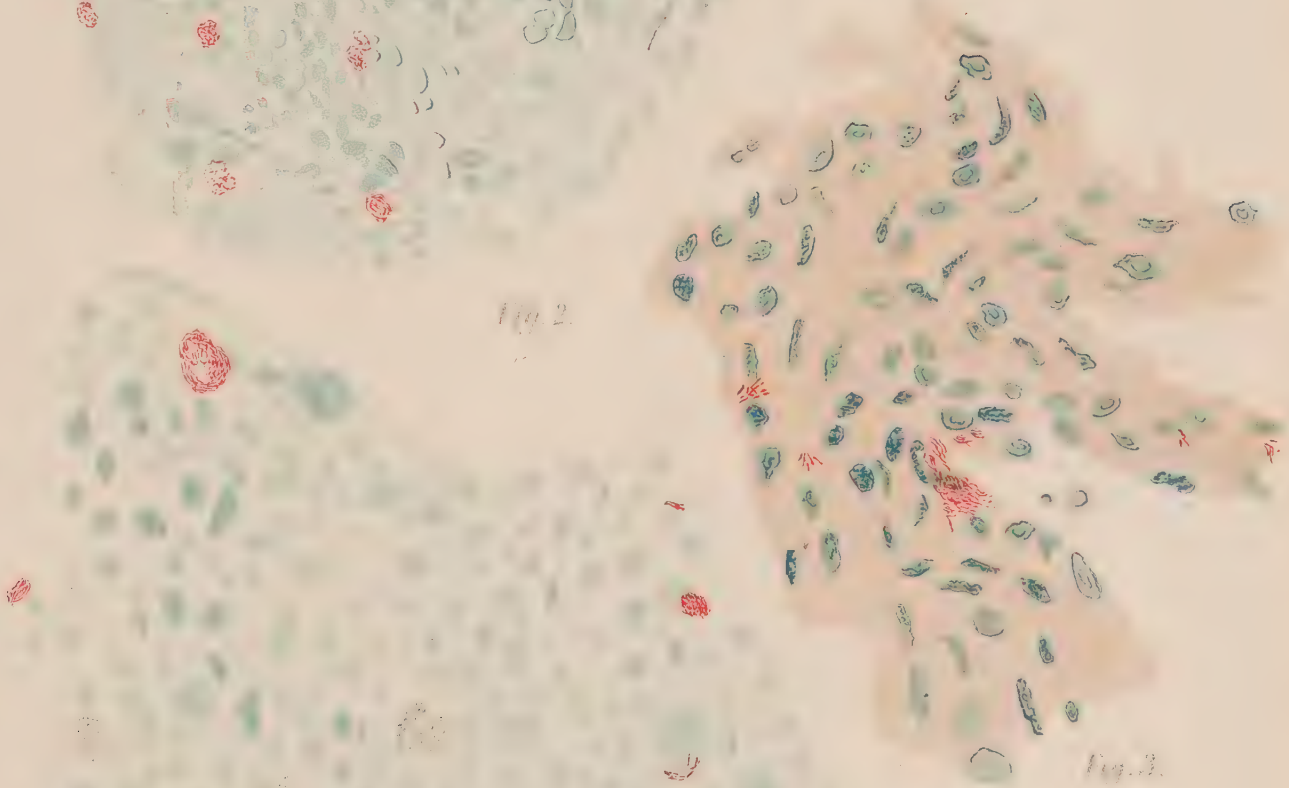

Fig. 3.



Fig. 4.

K. u. k. Hofbuchdruckerei A. Haase Prag.

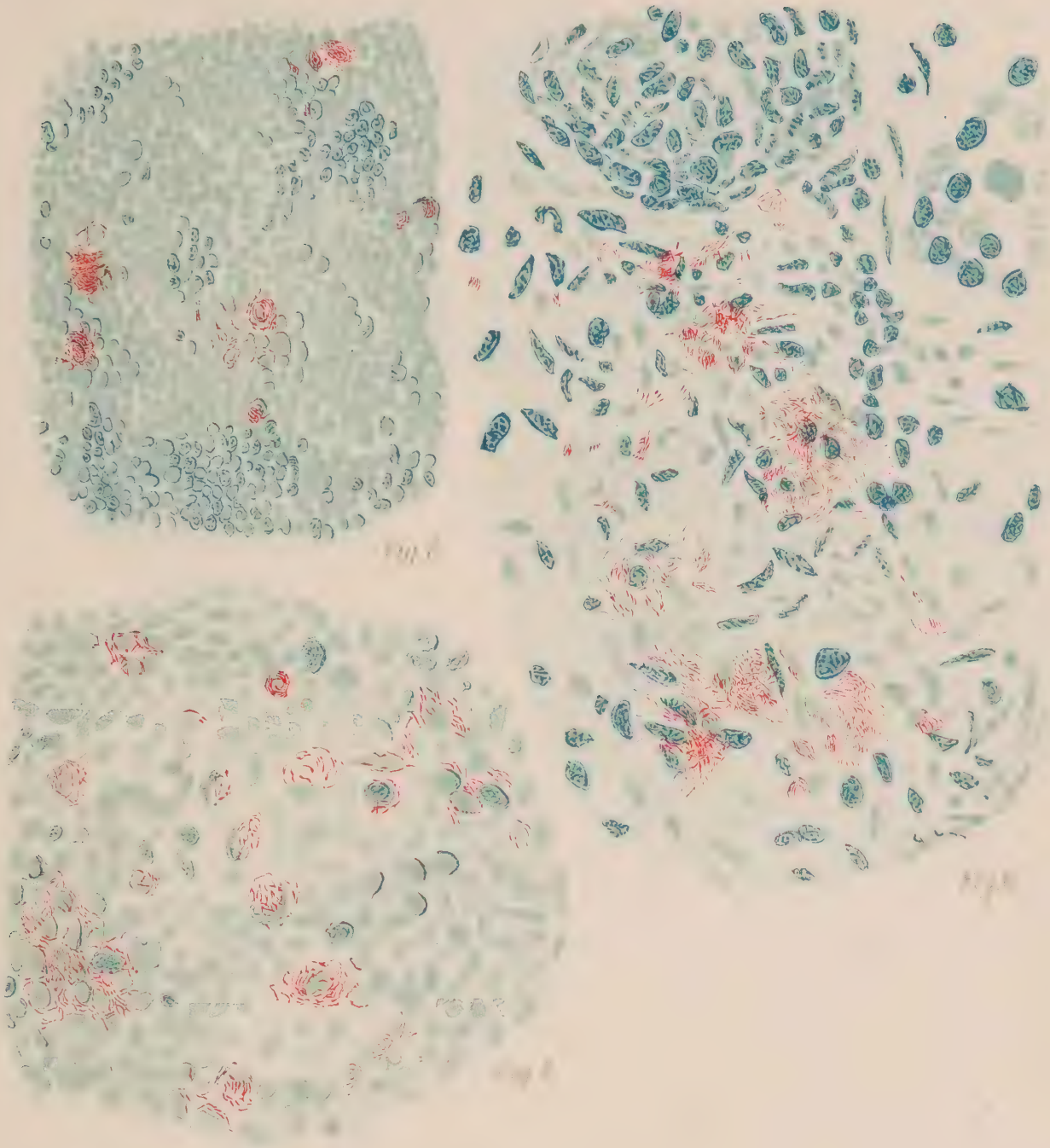

a
b

Bericht über die Leistungen

auf dem

Gebiete der Dermatologie und Syphilis.

Bericht über die Verhandlungen des V. Congresses der Deutschen dermatologischen Gesellschaft, gehalten vom 23.—25. September 1895 in Graz.

Von

Dr. **Karl Ullmann** in Wien.

Gleichwie dies im vorigen Berichte über den IV. Congress der D. D. G. in Breslau der Fall war, hat sich der diesmalige Berichterstatter bloss auf die Wiedergabe des wissenschaftlichen Theiles der Verhandlungen des Congresses beschränkt. Alles, was sich auf den äusseren Verlauf des Congresses sowie auf die geschäftlichen Sitzungen der deutschen dermatologischen Gesellschaft bezieht, der löblichen Redaction dieser Fachschrift zur geneigten Besprechung überlassend, war es das Bestreben des Referenten, den Inhalt der Vorträge und Discussionen möglichst objectiv wiederzugeben. Durch die freundliche Unterstützung vieler mitwirkender Herren, die dem Referenten durch die prompte Ueberlassung von Manuscripten, Autoreferaten ihrer Vorträge, zu Theil wurde, dürfte das Gesammtreferat an Werth jedenfalls wesentlich gewonnen haben. Allen den Herren, die sich diese Mühe nicht verdriessen liessen, sagt der Berichterstatter an dieser Stelle seinen herzlichsten Dank. —

I. Sitzung. 23. September 1895, Vormittag.

I. Verhandlungsthema: **Ueber den gegenwärtigen Stand der Lehre vom Pemphigus.**

Kaposi (Wien). Referent hat sich seine Anschauung über Pemphigus auf Grund der Arbeiten Hebra's sowie der von ihm später allein beobachteten zahlreichen Krankheitsfälle der Wiener Hautklinik gebildet.

Es ist Hebra's Verdienst, die Lehre vom Pemphigus von den unklaren bis in Hebra's Zeit geltenden Anschauungen eines Martius, welcher noch beiläufig 50 Arten des Pemphigus unterschied, befreit, und den Pemphigus-Begriff zu einem einheitlichen, klaren klinischen Begriff gestaltet zu haben.

Das Resumé der heutigen Ausführungen des Verf. fusst auf einer Tabelle, die er später ausführlich publiciren wird, und die sich aus allen den

Krankengeschichten und Sectionsbefunden zusammensetzt, wie sie in den einzelnen Jahresberichten des Wiener Krankenhauses niedergelegt sind. Dieselbe umfasst die klinischen Pemphigus-Fälle der letzten 35 Jahre, von denen Ref. die aus den letzten 30 Jahren aus eigener Anschauung kennt.

Zu diesen im Ganzen 320 Fällen (209 Männer und 111 Frauen) kommen ungefähr noch ein Drittel, gewiss über 100 Fälle, aus der Privatpraxis. Auf Grund dieses Materiales stellt K. heute die Diagnose Pemphigus, und auf diesem Materiale fussen auch seine Thesen. Zu den letzteren hat Referent, da sie klar genug sind, nur wenige Punkte hinzuzufügen und überlässt das Andere der Discussion.

Auch der von Neumann seinerzeit zuerst als eigene Krankheitsform beschriebene P. vegetans ist geradezu nur eine besondere Entwicklungsform wie andere Typen, z. B. der P. vulgaris. Auch der isolirte Pemphigus der Schleimhäute verdient keine Ausnahmsstellung, denn nach jahrelangem Bestehen kommt es oft genug auch zur Hauteruption, wenn es auch vorkommt, dass Hautpemphigus bis zum Tode ohne Schleimhautpemphigus, und Schleimhautpemphigus umgekehrt auch ohne Hautsymptome bleiben kann.

Bei entsprechender Erfahrung, insbesondere nach längerem Verlaufe lässt sich die Diagnose meistens sicherstellen, oft schon im Beginne der Affection. Selbst Erythema bullosum kann trotz kolossaler Blasenbildung, langer Dauer und späterer Betheiligung des Stammes, aus der ursprünglich typischen Localisation am Hand- und Fussrücken als solches gegenüber Pemphigus differenzirt werden. — Histologisch lässt sich ein Unterschied zwischen anderen blasenbildenden Affectionen, Urticaria, Erythema bullosum, absolut nicht ziehen.

In der Regel handelt es sich um sehr oberflächliche, meistens um einkämmerige oder fast einkämmerige Blasen, dazu kommen oft Hämorrhagien. Was das Vorkommen der eosinophilen Zellen im Blaseninhalte betrifft, das in letzter Zeit von Neusser, Gollasch, Lukasiewicz constatirt wurde, so ist dasselbe nichts für Pemphigus charakteristisches, da es auch bei anderen Krankheitsformen, jüngst in Paris von Leredde und Perrin sogar auch bei Fällen der sogenannten Dermatitis herpetiformis erhoben wurde.

Der Pemphigus ist im Allgemeinen mit Recht als böse, deletäre Erkrankung gefürchtet.

Die Mortalität der obgenannten statistisch beobachteten Fälle des Referenten beträgt allerdings nachweislich nur 25%, jedoch blieben zu viele Fälle nicht lange in Beobachtung, sind sozusagen verschollen, was hier bei einer Erkrankung, die das ganze Leben andauert, besonders in Betracht kommt, und es muss daher die Mortalität viel grösser gerechnet werden. Von den Anderen, die das Spital noch als Pemphiguskranke gebessert verlassen, sterben nach Schätzung aus der Privatpraxis gewiss noch 30—40%. Jedenfalls geniesst nur ein kleiner Theil der Fälle ein erträgliches Dasein. Als Todesursachen werden ausser intercurrenten Erkrankungen hauptsächlich die durch Eiweissverlust bei reichlicher Blasen-

bildung gesetzten am häufigsten beobachtet, also allgemeine Erschöpfung, Amyloidose der Organe, parenchymatöse Veränderungen des Herzfleisches; hinzugetretene Darmcatarrhe, Pneumonie bilden seltenere Todesursachen.

Der Sectionsbefund ist sonst stets negativ, insbesondere auch der am Nervensystem. Trotz einzelner bis heute auch von der Wiener Hautklinik vorliegender positiver Rückenmarksbefunde ist nicht genügend Material vorhanden, um sich mit Bestimmtheit für die neurotische Natur, das ist also für Rückenmarksveränderungen als Ursache der Pemphigus-erkrankungen, aussprechen zu können.

Wichtig ist, dass eine Form des Pemphigus in eine andere übergeht oder übergehen kann. Ist das Individuum bisher gesund und kräftig gewesen und hat eine benigne Pemphigus-Form acquirirt, so kann dieselbe im nächsten Jahre in einer malignen Form auftreten, oder aber es kann ein Pemphigus vulgaris, der durch langes Bestehen das Individuum entkräftet, sich in einen Pemphigus foliaceus verwandeln. Die Therapie hat grosse Fortschritte gemacht, so dass es heute wenigstens eher möglich ist, die Kranken über die Periode der malignen Erkrankungsformen hinüber zu bringen.

Die zur Discussion aufgestellten Thesen des Referenten lauten:

1. Pemphigus ist ein klarer klinischer Begriff. Derselbe erschöpft sich demnach weder in seinen morphologischen Eigenschaften (Polymorphie), noch in seinen histologischen Charakteren (mehr oder weniger intensive Betheiligung der Epidermisschichten und des Papillarkörpers), sondern in der Gesammtsumme jener und des klinischen Verlaufes.

2. Die nur sehr beschränkte Kenntniss der Ursachen dieser Krankheit und unsere vorwiegende Unkenntniss ihrer Aetiologie sind kein Grund gegen die Festhaltung des klinischen Begriffes des Pemphigus, da unsere Auffassung bezüglich anderer Hautkrankheiten ebenfalls von unserer Unkenntniss ihrer Aetiologie abzusehen gezwungen ist.

3. An einem und demselben Kranken kann man im Verlaufe von Monaten und Jahren alle überhaupt möglichen Formen, Gestaltungs- und Verlaufsweisen des Pemphigus beobachten, daraus folgt:

4. dass die verschiedenen Typen des Pemphigus ein und dieselbe Krankheit darstellen.

5. Die den chronischen, recidivirenden, mehr weniger benignen oder malignen und letal verlaufenden Formen der Dermatitis herpetiformis zugeschriebenen klinischen und histologischen Merkmale entsprechen in Allem und Jedem den seit jeher bei Pemphigus beobachteten und beschriebenen, sind also identisch mit Pemphigus.

6. Es liegt demnach nicht der geringste Grund vor, den althergebrachten classischen Namen und Krankheitsbegriff Pemphigus gegen den modernen der Dermatitis herpetiformis aufzugeben.

7. Aber auch die als acut und benigen verlaufenden Processe von den Autoren angeführten Formen von sogenannter Dermatitis herpetiformis Duhring entsprechen seit jeher wohlbekannten und benannten klinischen Erkrankungen: Urticaria papulo-bullosa, annularis, gyrata, Lichen urti-

catus, vorwiegend aber dem Erythema multiforme Hebra in seinen vesico-bullösen Formen.

8. Die Bezeichnung Dermatitis herpetiformis hat demnach auch bezüglich der acut verlaufenden Erythema papulo-vesiculo-bullösen Formen keine Berechtigung.

8. Ob es ausserhalb der Reihe des Pemphigus und der anderen eben erwähnten, aber bereits genügend bekannten und benannten Krankheitsformen auch solche mit polymorphen Erythemen und Blasen gibt, die speciell und eben nur als Dermatitis herpetiformis zu bezeichnen wären, weiss ich nicht. Ich selber bin aber niemals Formen begegnet, welche nicht unter den früheren Bezeichnungen als längst bekannt und benannt mir erschienen wären, und bin also niemals in die Lage gekommen, an einem Krankheitsfalle den Namen Dermatitis herpetiformis zu einer Diagnose zu verwerthen.

O. Rosenthal (Berlin), Correferent, hat, wie dessen ausführliche Thesen ergeben, sich nicht nur auf das Auseinanderhalten von Dermatitis herpetiformis und Pemphigus beschränkt, sondern bemüht, zunächst alle jene Processe auszuschalten, die man in der Literatur ab und zu noch mit in den weiten Begriff Pemphigus rechnet.

Pemphigus ist aber auch dann als solcher noch kein einheitlicher Krankheitsbegriff, kein klarer klinischer Begriff, wie ihn Kaposi bezeichnet hat. — Die so häufigen Bestrebungen so vieler neuerer Publicationen, einzelne Formen des Pemphigus besonders abzugrenzen und mit neuen Namen zu belegen, geben für die so oft gefühlte Empfindung der Nothwendigkeit einer Abscheidung einzelner Krankheitsformen den besten Beweis. Es herrscht hier allerdings noch wenig Klarheit, wofür schon der Umstand spricht, dass es heute noch — früher noch mehr — an 50 verschiedene Formen des Pemphigus gibt, beziehungsweise, dass wenigstens so viele unterschieden und beschrieben werden. Das ätiologische Moment muss allerdings vorderhand, als zu wenig erforscht, bei Seite gelassen werden. Hält man sich nur an die klinischen Merkmale, so ist zunächst die Dermatitis herpetiformis vom Pemphigus abzusondern, und als eigene Erkrankung aufzufassen.

Wenn K. einwendet, dass die klinischen Momente der Dermat. herpet. sich sämmtlich auch in der Beschreibung von Pemphigus-Fällen finden, so ist dies für die Identität beider Processe deshalb nicht beweisend, weil man früher alle ähnlichen Affectionen von vornherein als Pemphigus bezeichnet hat. Es gibt auch Krankheitsformen, die man mit dem Namen Herpes Iris circinnatus bezeichnet, ohne dass sie dieser Form genau entsprechen, auch solche gehören zur Dermat. herpet. — Wenn auch ein Diagnostiker, wie K., gewiss im Stande ist, jeden Fall zu classificiren, so bleibt das Factum doch bestehen, dass es nicht angebracht ist, die vielfachen, durch Aussehen und Verlauf und mit den verschiedensten Epitheta versehenen Affectionen mit dem alles und nichts sagenden Namen Pemphigus zu belegen.

Die Thesen Rosenthal's lauten im Auszuge:

I. Pemphigus bezeichnet nach dem heutigen Stande der Wissenschaft keine Krankheitseinheit, sondern eine bestimmte elementare Form eines Hautausschlages.

II. Daher sind folgende Gruppen auszuscheiden:

A. Gelegentlich blasenbildende Affectionen, grossvesiculöse Eczeme, Urticaria bullosa etc.

B. Alle bullösen Dermatitiden bei *a*) Infectionserkrankungen: Erysipel, Scharlach, Pocken, Pyämie etc., *b*) nach Verletzungen von Nerven und Entzündungen: P. traumaticus, neuroticus, bei centralen Affectionen: Myelitis, Tabes etc., *c*) bei Anwendung von Arzneimitteln: Dermatitis bullosa toxica.

III. Der P. syphiliticus.

IV. P. leprosus.

V. Die Dermatitis bullosa hysterica; s. P. hystericus.

VI. Das Erythema bullosum als eine Form des E. multiforme (Hebra).

VII. Der Herpes Iris und circinnatus.

VIII. Die Hydroa vacciniformis oder varioliformis (Bazin).

IX. Die Epidermolysis bullosa hereditaria (Köbner).

X. Die Dermatitis exfoliativa neonatorum (Ritter).

XI. Dermatitis herpetiformis (Duhring).

Die Aufstellung dieser Affectionen mit den hauptsächlich von Duhring und Brocq aufgestellten, klinisch wesentlichsten Merkmalen (Polymorphie, Parästhesie, Neigung zu Recidiven, relativ guter Allgemeinzustand) ist als ein Fortschritt zu bezeichnen. Man hat diese Krankheitsform je nach Acuität, Form etc. mit zahlreichen Namen belegt.

XII. Herpes gestationis.

XIII. Die Impetigo herpetiformis (Hebra, Kaposi).

XIV. Nach Ausschaltung dieser Gruppen (II—XII) ergibt sich noch eine Anzahl von Krankheitsfällen, die sich klinisch durch einen continuirlichen oder intermittirenden Ausbruch von einzeln oder zusammenstehenden Blasen, deren Inhalt im Beginn serös und deren Basis gar nicht oder schwach geröthet ist, auszeichnen. Weder tritt in diesen Fällen eine Polymorphie, noch eine Anordnung in Kreisen oder in kreisförmigen Linien besonders hervor, noch sind Parästhesien stark ausgeprägt.

Man kann unterscheiden:

A. Den Pemphigus acutus (Febris bullosa s. pemphigosa s. ampullosa, Erythema exsudativum infectiosum).

Derselbe ist in seinem Verlauf einer Infectionskrankheit ähnlich (Prodromal-Stadium, Schüttelfrost, hohes Fieber, weitere Entwicklung) und endet in der Mehrzahl der Fälle letal (in 8—14 Tagen). Zuweilen verläuft derselbe als Pemphigus acutissimus (in 24 Stunden bis 3 Tagen). — Wenngleich die bisher nachgewiesenen Krankheitserreger (Diplococcen [Demme, Strelitz, Fabes, Classen, Bleibtreu etc.]) nicht als einwandsfrei gelten können, so wird doch durch den Verlauf der Eindruck her-

vorgerufen, als ob es sich um einen infectiös septicämischen Process handelte. — Der Inhalt der Blasen ist häufig hämorrhagisch.

B. Den Pemphigus vulgaris.

a) Den Pemphigus vulgaris subacutus. Die Dauer und der Verlauf vieler in der Literatur beschriebenen Fälle rechtfertigt die Aufstellung dieser Unterart.

b) Den Pemphigus vulgaris chronicus. Der Pemphigus solitarius ist auszuschalten. — Der Pemphigus crouposus und diphtheriticus beruht wahrscheinlich auf einer hinzugetretenen bacteriellen Infection. — Die Eintheilung von Noder (Affections pemphigineuses, pemphigoides etc.) ist zu systematisch.

Der sogenannte Pemphigus conjunctivae ist wahrscheinlich eine mit essentieller Schrumpfung des Conjunctivalsackes einhergehende und zu Phthisis bulbi führende Affection, die vom Pemphigus vulgaris zu trennen ist. Gelegentliche Localisationen auf der Conjunctiva bei Pemphigus der Hautdecke führen nicht zu dauernden Veränderungen.

Bei allen Formen des Pemphigus können die Schleimhäute ergriffen werden. In vielen Fällen, und zwar häufiger, als man bisher aus den Angaben der Literatur zu schliessen berechtigt ist, werden die Schleimhäute zuerst und oft lange Zeit hindurch allein befallen, wobei der Widerstand gegen therapeutische Massnahmen (z. B. zum Unterschied gegen das Erythema bullosum mucosae) beiträgt, die Diagnose zu unterstützen. Die Blase des P. vulg. ist im allgemeinen einkämmerig, und hat ihren Sitz unterhalb der Hornschichte. Die Basis befindet sich in der Stachelzellschichte (conf. Dermatitis herpetiformis). Die Aetiologie dieser Formen ist ebenfalls unbekannt. Weder die Untersuchung des Blutes noch des Blaseninhaltes — nach chemischer, mikroskopischer und bacteriologischer Seite — noch des Harnes hat ein positives Ergebniss gehabt. Die Zunahme der eosinophilen Zellen lässt nicht einmal den absoluten Schluss zu, dass die Haut an der Bildung dieser Zellen betheiligt sei.

Es ist aber anzunehmen, dass es sich ähnlich wie bei der Dermatitis herpetiformis um eine in vielen Fällen nicht unmittelbare vasomotorische oder trophische Neurose handelt. Die bisherigen anatomischen Befunde in den Nervencentren können, da sie dem Charakter und der Localisation nach von einander abweichen, keinen Anspruch erheben, ursächlich verwerthet zu werden. Die Prognose ist bei den subacuten Formen im allgemeinen günstig, bei den chronischen dagegen ernster. Uebergang in Pemphigus foliaceus, schweren localen (dauernde Betheilung der Mundschleimhäute, Affection des Darmtractus) und allgemeinen Störungen trüben die Prognose. Was die Behandlung anbetrifft, so verdienen das continuirliche Wasserbad und der Arsenik besonders hervorgehoben zu werden.

C. Der Pemphigus foliaceus. Derselbe tritt unmittelbar als solcher auf oder kann sich aus dem Pemphigus vulgaris entwickeln. Zu dieser Form gehören: Die Dermatite chronique bulleuse et exfoliante und der

Pemphigus foliacé congénital (Besnier). Im status exfoliativus bildet sich eine hochgradige, andauernde Dilatation der Gefässe durch Lähmung bedingt, besonders der subpapillaren Lymphgefässe und eine ödematöse Quellung der Hautbestandtheile aus. (Unna.)

D. Der Pemphigus vegetans. Derselbe ist als besondere Unterart der vorangehenden Formen mehr dem P. foliaceus angehörend, zu betrachten.

Die Bezeichnung Erythema bullosum vegetans (Unna) ist nicht indicirt. Der histologische Befund: Arteriitis und Phlebitis obliterans des subcutanen Gewebes und der Cutis, maximale Dilatation der Papillargefässe, Wucherung des rete und der Papillen — hat keinen pathognostischen Werth. Die bakteriologischen Untersuchungen sind bisher negativ verlaufen. Vielleicht handelt es sich um eine secundäre, bakterielle Infection. Die üppigen Vegetationen — dieselben haben ihren Hauptsitz an den Contactflächen — ähneln den bei anderen Dermatosen hinzutretenden Vegetationen. (Misch-Infection?) Die übrige Prognose ist fast absolut schlecht. Die bisherigen Befunde im Central-Organ sind wahrscheinlich secundärer Natur. In gleicher Weise sind auch die beobachteten Symptome von Seite des Rückenmarkes zu deuten. Therapeutisch erscheinen die mechanischen Entfernungen der Wucherungen und Jodtinctur empfehlenswerth.

Es ist nicht angebracht die Herpétide maligne exfoliatrice consécutive au Pemphigus (Bazin) ou à la dermatite herpetiforme (Brocq) (Erythrodermie exfoliante (Brocq) Dermatite maligne chronique exfoliatrice (Vidal et Leloir) als ein besonders benennenswerthes Stadium oder als einen Uebergang des P. in eine andere Affection zu betrachten.

XV. Zu erwähnen ist noch eine Form congenitaler bullöser Hautentzündung, die schwer zu classificiren, nach Ansicht der Autoren mit dem P. vulgaris nichts gemein hat, und auf trophische Störungen zurückgeführt wird. Die Affection hat beinahe so viele Namen als Fälle von ihr beschrieben sind: Dermatite bulleuse infantile avec cicatrices indélébiles et Kystes épidermiques. (Hallopeau) Dermatitis bullosa congenita infantilis à kystes epidermiques (Besnier) P. successif à kystes épidermiques (Brocq), Ichtyose a poussées balleuses (Besnier), Lésions trophiques d'origine congénital à marche progressive (Vidal). Den Epidermiscysten soll eine pathognostische Bedeutung nicht zustehen, da sie auch bei anderen Affectionen vorkommen.

XVI. Die vorangehende Classificirung, die hauptsächlich klinischen Merkmalen gefolgt ist, erschöpft nicht die Frage der bullösen Hauterkrankungen. Es existiren eine Anzahl Uebergangs-Formen zwischen einzelnen der erwähnten Affectionen und verwandten Dermatosen, so besonders der Dermatitis herpetiformis, dem P. chronicus und dem P. foliacens, zwischen der Dermatitis herpetiformis papillomatosa und dem P. vegetans, zwischen der Dermatitis herpetiformis, der Urticaria bullosa, der Urticaria chronica und gewissen Pruritusformen, zwischen der Dermatitis herpetiformis und der Impetigo herpetiformis, zwischen der Der-

matitis herpetiformis, dem P. chronicus, dem Erythema bullosum und dem Herpes iris.

Discussion.

Petrini de Galatz (Bukarest) hält es für unlogisch, die Gruppe P. vulgaris zu zerstören, um eine solche der Dermatitis herpetiformis daraus zu gestalten. In diese Bezeichnung kleiden, damit mehr einer Mode als dem Bedürfnisse entsprechend, die Mehrzahl moderner Dermatologen eine Reihe verschiedenartiger Processe z. B. Fälle von Urticaria papulosa bullosa, Er. multiforme, Dermatitis pustulosa, Hydroa. Redner sah Fälle, die er auch als D. herpetiformis diagnosticirt hätte, Fälle von Hauteruptionen mit circulären und polymorphem Charakter. Aber diese Fälle konnten ebenso gut als P. circinnatus, Erythema multiforme bullosum chronicum etc. diagnosticirt werden. Im Jahre 1892 hat Redner mit seiner Arbeit „Du P. foliacé, Etude histologique de trois cas semblables" (Congrès internationale de Vienne de 1892) drei Typen des P. aufgestellt: 1. P. vulgaire chronique à poussèes périodiques ayant le plus souvent une terminaison fatale. 2. P. foliacé. 3. P. vegetans vulgaire.

Letztere beide Formen können entweder schon als solche beginnen, oder sich aus dem P. vulg. chronique entwickeln. Neben diesen drei Typen gibt es noch eine weitere Gruppe benigen verlaufender P. Fälle bei jungen Individuen, ein-, zweimal recidivirend mit Ausgang in Heilung. Diese letzte Gruppe gehört in die Hydroa bulleux Bazins. Ausser dieser möchte Redner noch den P. circinnatus, Herpes Iris, Erythema Iris, die Urticaria chronica „à petites papules" in eine besondere Gruppe einreihen, dieser aber den Namen Dermatitis Duhring ohne das Attribut „herpetiformis" geben. Auf diese Art verfahre man weniger frei und zerstöre nicht den Begriff des P. vulgaris. Die Hydroa vacciniforme sei ein Typus, den man an die Seite der Hydroa simplex setzen muss, der also nicht verdient, nach Bazin bez. Rosenthal speciell angeführt zu werden.

Escherich (Graz) wendet sich bloss gegen die These Rosenthal's betreffend die Dermatitis exfoliativa, neonatorum (Ritter), welche hier als ein Synonym, also als identisch mit P. neonat. angesehen wird. E. schlägt vor Allem vor, den Ausdruck P. infantum für neonatorum zu gebrauchen, da er die Affection auch oft bei 6 bis 8jährigen Kindern gesehen. Ausgang stets in Heilung, das Allgemeinbefinden wenig getrübt. In den Blasen waren wohl Coccen, diese konnten aber nie mit positivem Resultate inoculirt werden.

Von diesen Fällen durchaus verschieden verliefen 5 Fälle von Dermatitis exfoliativa seiner Beobachtung, nämlich sämmtlich letal. Es trat hier allmälig auf dem jungen Körper eine Abhebung und Schälung der Haut ein, Epidermolysis universalis. Der Verlauf war einmal fieberlos, 4mal fieberhaft, mit den, septischen Veränderungen, bezw. Symptomen sehr ähnlichen Erscheinungen, wie sie Ritter beschreibt. Die Vorbedingung dieser Erkrankung scheine jedoch ein dem Neugeborenen eigenthümlicher physiologischer Zustand der Haut zu sein. Andere ätiologische Momente wären bisher nicht eruirbar. (Demonstration von Photogrammen

von P. infantum, Dermat. exfoliativa und Ichthyosis congenita, sowie abgelösten Oberhautstücken der beiden letzten Erkrankungen).

Schwimmer (Budapest) erinnert an die Discussion über die Berechtigung der Aufstellung der Dermatitis herpetiformis Duhring am Pariser Congress 1889.

Die Wahrheit scheine ihm in der Mitte zu liegen. Prof. Kaposi gehe zu weit, die Existenzberechtigung der Derm. herp. zu leugnen. Sch. hat in den letzten 5 Jahren 24 P. Fälle neben 18 Fällen von Derm. herp. gesehen. Wenn das Verhältniss vielleicht auch bei einigen bis heute oder weiterhin zu Gunsten des P. verschoben wird, so gebe es für ihn doch den eigentlichen klinischen Begriff Duhring's, wenigstens lasse sich dieser prognostisch rechtfertigen. So beobachtete Sch. unter 24 P. Kranken 50% Todesfälle, hingegen bei 18 an Derm. herp. Erkrankten bis jetzt keinen einzigen. Klinisch habe Redner stets das Gefühl, dass alle diese Veränderungen mit dem Nervensystem zusammenhängen, wie ja auch die Haut embryologisch mit dem Nervenapparat zusammen entsteht.

Neumann (Wien) hat nie Fälle entstehen gesehen — auch die von Brocque in Paris so vorgestellten könne er nicht als solche ansehen — welche er als eine besondere Form der D. herpetiformis bezeichnen könnte. Dabei leugnet er ja nicht, dass sie vorkommen können oder dass sie vielleicht Duhring gesehen habe.

P. vulgaris werde zum P. foliaceus bei einem schlecht genährten herabgekommenen, kachektischen Individuum. P. vegetans sei aber schon im Beginne eine besondere Form, also eine Erkrankung sui generis, nicht eine Variation des P. foliaceus. Es gibt Individuen, welche auf äussere Reize Pemphigus bekommen z. B. an der Achselhöhle oder an der Conjunctiva nach Augenoperationen.

Neisser (Breslau) wundert sich, dass Neumann bei so reichem Materiale niemals Fälle gesehen habe, die als Derm. herp. zu bezeichnen wären. Wenn Kaposi nur etwas connivent wäre, wie er das heute schon auch bei der Unterscheidung zwischen Lupus und Hauttuberculose ist, so liesse sich auch hier Einigung erzielen. P. vegetans hält N. ganz besonders für eine klinisch berechtigte eigene Form. Therapeutisch hat N. vom Strychnin manches vielsprechende gesehen, so dass er dessen methodische Anwendung zur weiteren Prüfung empfiehlt. Wichtig scheint ihm, was schon Escherich hervorgehoben habe, die Epidermolyse ohne Entzündung. Dadurch würden Fälle blasenbildender Affectionen mit Entzündung ausgeschaltet.

Kopp (München) warnt vor zu früher Anwendung des Lapisstiftes und anderer Aetzmittel bei blasenbildenden Affectionen des Mundes. Man könne sonst leicht Affectionen für syphilitische Plaques halten, was durch Pemphigusblasenbildung entblösste Schleimhaut ist.

Kaposi. Alle Formen des Pemphigus können an einem und demselben Individuum im Verlaufe längerer Beobachtung vorkommen. Der Durchschnittsfall sei der P. vulgaris. Die Krankheit komme immer wie ein Blitz aus heiterem Himmel, was übrigens zur Charakteristik unserer

Unkenntniss in Bezug auf die Aetiologie dieser Erkrankung hervorgehoben zu werden verdiene; aus ihm könne sich dann unter Umständen ein P. foliaceus oder vegetans entwickeln, der später oft wieder in einen P. pruriginosus übergehe. Die Frage der concommitirenden Entzündung aufzustellen sei nicht richtig, denn es gebe Fälle von P. auch mit Entzündung, die von den localen Vorgängen, z. B. von Secretabsperrung etc. abhängen. K. könne deshalb die von Escherich angezogenen Fälle nicht als principiell wichtig für die ätiologische Bedeutung des einzelnen Falles ansehen.

Was die Dermatitis exfoliativa monatorum betrifft, so beruhe dieselbe auf einer vasomotorischen Störung, auf einer Parese der Hautcapillaren, durch Athmungsvorgänge bedingt; es komme dabei zur serösen Ausschwitzung ringsum die Gefässe, zur Abhebung der Epidermis und Entblössung des Coriums auf weite Strecken. Die Kinder gingen dabei, ohne dass es erst zu einer Cocceninvasion kommen müsse, schon an dem Wärmeverlust durch die Haut zu Grunde. Viele derartige Fälle kamen Redner im Laufe der Jahre aus den Gebärkliniken und dem Findelhause zu Gesicht. Redner demonstrirt ferner an zahlreichen Abbildungen, die von Heitzmann nach den lebenden Originalien getreu in Farben ausgeführt sind, verschiedene Formen von P., wie sie am selben Individuum zu verschiedenen Zeiten und unter gänzlich verschiedenen Bildern auftreten, wie demnach eine P. Form in die andere übergehen kann. Prognostisch liesse sich übrigens auch für anscheinend benigne Formen nichts voraussagen. P. vulgaris oder circinnatus, an sich benignere Formen, sah K. z. B. schon letal verlaufen. Die D. herpet. sei ein Sammelbegriff theils von Erythema multiforme und anderen bullösen Affectionen, Urticaria etc., theils von P. Seinerzeit wären die D. herpet. Fälle nur gutartig gewesen, heute gebe es auch hier schon Todesfälle, als Beweis dafür, dass es sich hier um Fälle von P. handelt. Wer da glaubt, dass Du Castel etwas anderes damit bezeichne, wenn er einen Krankheitsfall, den er als D. herpetiformis vorstellte, welcher aber von Hallopeau als P. bezeichnet wurde, „Dermatite polymorphe douloureuse chronique à poussées succesives“ nennt, also das, was wir P. nennen oder dass dadurch die Bezeichnung kürzer sei, der möge jenen ersteren Namen wählen.

Rosenthal (Schlusswort) möchte als positives Ergebniss der Debatte nur drei Punkte hervorgehen; 1. Die Anerkennung des P. acutus, der bisher von mancher Seite geleugnet wurde. 2. Die Einigkeit über die Existenz des P. vegetans. 3. Die Uebereinstimmung über die Prognose des P., die früher als stets infaust, heute allgemein als weniger schlecht hingestellt wurde. Gegen Petrini erwähnt Redner, dass die Hydroa vesiculeux nicht übersehen, sondern in These VII als Synoninum des H. Iris erwähnt wurde. Als eine Modesache könne er die Aufstellung der Derm. herpet. nicht ansehen; übrigens stehe Petrini mit sich selbst in Widerspruch, da er die Prognose des P. für schlecht ansehe. Wo bringe er dann die gut verlaufenden unter?

Den Standpunkt Escherich's theilt R. insoferne, als man die Dermatitis exfoliativa neonatorum von der Ichthyosis congenita trennen

müsse. Unbegreiflich erscheine ihm die Behauptung Neumann's, der noch niemals einen Krankheitsfall gesehen haben will, bei dem er Derm. herpet. diagnosticiren könnte. Refer. sehe in den letzten Jahren in Berlin jährlich 8—10 Fälle. Was die Vegetationen des von Neumann zuerst beschriebenen P. vegetans betreffe, so halte R. diesen für eine wahrscheinliche Folge secundärer Einwirkung von Mikroorganismen, was bei dem feuchten Sitze dieser Efflorescenzen (Achselhöhle, Genitale) leicht möglich sei. Die Cardinalfrage, auf die noch Antwort gegeben werden müsse, sei und bleibe, ob es eine D. herpetiformis gebe, welche nicht in P. übergeht oder nicht. Für R. sei diese Frage längst im bejahenden Sinne entschieden.

Sachsalber (Graz) stellt einen Fall von Pemphigus conjunctivae vor.

Pat., eine 64jährige Frau, steht seit 27 Jahren in Behandlung der Grazer Augenklinik. Die Krankheit begann seinerzeit mit einem grossblasigen Exanthem im ganzen Gesichte. Am Körper bestand sonst niemals irgend eine Affection, welche als P. hätte gedeutet werden können. Derzeit bestehe beiderseits Verödung des Bindehautsackes; die Bindehaut springt direct vom Lidrand durch eine 2 Mm. breite Brücke zum Cornealrand, ausser dem besteht Xerophthalmus. Im Rachen fanden sich grosse, gelblich grüne Blasen, die zum Theile zerfallen waren und dann als schmierig belegte Geschwüre mit lividem Hofe sich darstellten. Auf Grund dieses Befundes ward die Zugehörigkeit dieses Falles zu dem bezweifelten Krankheitsbilde der essentiellen Bindehautschrumpfung bestritten und derselbe als P. conj. erklärt. Mikroskopisch wird an Präparaten excidirter Schleimhautpartien eine sehr leichte Ablösbarkeit der verdickten, epidermisähnlichen Epithelschichten von dem durch chronische Entzündung veränderten subepithelialen Gewebe demonstrirt und daran die Anschauung geknüpft, dass an dieser Stelle d. i. also im subepithelialen Lager, der Sitz der Pemphigusblasen sei.

Touton (Wiesbaden) erwähnt eines Falles einer 78jährigen, seit 3 Jahren hautkranken Dame, die nach ein Jahr lang vorausgehendem Jucken (vom Hausarzt als Pruritus senilis diagnosticirt) zuerst vereinzelte Hautblasen, dann immer wieder recidivirende Blasen auf der Mund- und Rachenschleimhaut, sowie der Conjunctiva bekam. Seit einem Jahre kamen äusserst heftig juckende, anfallsweise auftretende, ganz multiforme Eruptionen zur Beobachtung. Zosterähnlich angeordnete Bläschengruppen wechselten mit grossen, serösen Blasen, zwischendurch traten grosse, erythematös-papulöse Röthungen, wie Flächen von Lichen planus, jedoch heller roth, seltener pustulöse Efflorescenzen auf. Im vorigen Sommer, wo T. die Pat. zuerst sah, begannen die grossen Blasen zu dominiren. Sie überzogen in dichter Anordnung oft die ganzen Oberschenkel, den Rücken etc., dazwischen kamen immer wieder Recidive auf den Schleimhäuten. Das Allgemeinbefinden litt insbesondere durch das unerträgliche Jucken sehr. Unter neuerlichen Strychnininjectionen war nach einigen Monaten Heilung eingetreten, die nunmehr andauert. T. hält diesen gutartigen

Fall, welcher ohne Xerophthalmus ausheilte, nicht für Pemphigus, sondern für eine Form der Derm. herpetiformis.

Demonstration:

Jarisch demonstrirt mikroskopische Präparate eines Falles von Darier'scher Dermatose:

Jarisch vertritt die Anschauung, dass die vorhandenen sogenannten Psorospermien nichts weiter als Degenerationsproducte der Kerne der Epidermiszellen darstellen.

Durch Combination der Hämatoxylinfärbung nach Nissen mit der Färbung nach Gieson wurde eine elective gelbe bis orangegelbe Färbung jener eigenthümlichen Gebilde erzielt, die Darier als Psorospermien und zugleich als Ursache der von ihm unter dem Namen „Psorospermose folliculaire végétante" beschriebenen Krankheit ansprach, die aber von der Mehrzahl der neueren Autoren als Degenerationsproducte der Zellen gedeutet wurden. Während die letzteren aber die Psorospermien ähnlichen Gebilde aus der Degeneration der ganzen Zelle bei gleichzeitigem Untergange der Kerne entstehen lassen, vertritt der Vortragende die Meinung, dass in dem vorliegenden Falle die eigenthümlichen Gebilde aus der Degeneration des Kernes selbst hervorgehen. Der Kern nimmt an Volumen zu und bietet nun mit seinem vergrösserten Kernkörperchen, in der erweiterten Kernhöhle liegend, das Bild einer Zelle dar, in welcher der Kern durch das, durch Hämatoxylin noch färbbare Kernkörperchen, der Zelleib durch den übrigen, acidophil gewordenen Kern repräsentirt wird. Beim Hinaufrücken in die Hornschicht werden diese Gebilde nun entweder frei und repräsentiren das, was Darier als Grains bezeichnet, oder sie finden sich in einer Kapsel eingeschlossen, welche durch Verhornung des noch erhaltenen Zelleibes entstanden ist und stellen nun das vor, was Darier als corps rond benennt.

Das Kernkörperchen, welches innerhalb des Rete Malpighii noch blau gefärbt erscheint, nimmt in den höheren Epidermislagen kein Hämatoxylin mehr auf, und wandelt sich in einen Körnchenhaufen um, dessen einzelne Granula eine braune Färbung annehmen.

In diesem Verhalten sieht der Vortragende einen neuen Beweis für die von ihm aufgestellte Behauptung, dass sich Pigment auch aus Hornsubstanzen, hier dem Kernkörperchen, entwickeln könne. (Autoreferat.)

Discussion:

Neisser betont die Schwierigkeit, die als Psorospermosen und atypische Keratonosen aufgefassten Affectionen unter einheitlichen Gesichtspunkten zusammenzufassen. Sowohl das pathologisch-anatomische Bild, wie die Anwesenheit der sog. Psorospermien und endlich die klinische Erscheinungsweise könnten verlocken eine besondere Classe von Dermatonosen nach diesen Gesichtspunkten aufzustellen. Indessen decken sich diese 3 Punkte so wenig, dass eine derartige Rubricirung nicht möglich

ist. Neisser weist in dieser Beziehung auf die als Acanthosis nigricans beschriebene Hautaffection, auf die auf dem Breslauer Congress vorgestellten Fälle von Keratosis follicularis punctata et striata und auf die ungewöhnlichen Ichthyosisformen hin. — Eine Trennung dieser atypischen Keratosisformen auf Grund des Psorospermienbefundes allein vorzunehmen ist bei dem heutigen Stande der Frage noch nicht angängig.

K. **Herxheimer** (Frankfurt a/Main). Gegenüber der Ansicht Jarisch's, dass die Darier'sche Krankheit sich nur durch das Mikroskop diagnosticiren lasse, sei darauf hinzuweisen, dass die charakteristischen grauen oder braunrothen Knötchen mit marmorirter Oberfläche, die secundären oft in Zickzacklinien angeordneten Leisten der die Beugeflächen bevorzugende Sitz der Affection, die geringen subjectiven Beschwerden, sowie die Resistenz gegenüber der Therapie, Alles Symptome, wie sie von Darier und C. Boeck geschildert wurden, schon hinreichten, um die Diagnose zu stellen.

Schwimmer [1]) hält den von Jarisch vorgestellten Fall nach den sichtbaren Symptomen nicht für einen von Darier so bezeichneten Fall; es fehle hier die charakteristische Knötchenbildung, welche sich mitunter zu ganz irregulären Haufen und hypertrophischen Bildungen umwandle. Die sichtbaren dunkelbraunen bis violetten Flecken erinnerten eher an einen Lichen ruber planus als an Darier's Dermatose. Anders verhalte es sich mit den ausgestellten mikroskopischen Präparaten, welche viel Analogien mit der in Rede stehenden Erkrankung darboten. Erst der weitere Verlauf könne hier die Diagnose sicherstellen. Vorderhand sehe Redner in dem vorgestellten Falle mangels charakteristischer makroskopischer Erscheinungen nur ein Vorstadium eines Hautübels, welches vielleicht zur Darier'schen Erkrankung führen könne.

Die Frage der Degeneration und Verhornung des Epithels und Abschnürung derartiger Elemente im Rete-Stratum sei noch nicht genügend geklärt, käme auch bei anderen ähnlichen Bildungen vor, wie z. B. in der Paget'schen Erkrankung der Brustwarzen, bei Molluscum contagiosum und Epithelialcarcinom.

II. Sitzung: 23. September, Nachmittag.

Elschnig (Graz). Haemangio-endothelioma tuberosum multiplex. (Jarisch.)

Elschnig demonstrirt eine 30jährige Frau, die seit 4 Jahren an Zahl und Ausdehnung zunehmende gelbliche, flach prominirende, streng begrenzte Geschwülstchen in der Haut der Augenlider und des Gesichtes, seit Kurzem auch beider Halsseiten aufweist. Die mikroskopische Untersuchung ergibt, dass die Pars reticularis cutis von in allen Richtungen sich durchkreuzenden, verzweigten Endothelzellzügen eingenommen ist, welche

[1]) Unter Hinweis auf einen von Jarisch vorgestellten, aber schon abgelaufenen nicht mehr charakteristischen Krankheitsfall.

reichliche cystische Räume beherbergen, die grössten, zugleich die ältesten Cystchen bestehen nur aus einer 1- bis mehrfachen Endothelschicht ohne Grenzmembran und beherbergen fein krümmelige oder auch colloide Massen. Die Cystchen entstehen durch Degeneration der central gelegenen Zellen an kolbig angeschwollenen Stellen der soliden Endothelschläuche. Die Gefässe weisen hochgradige Proliferationserscheinungen der zelligen Wandelemente auf, an einigen Schnitten ist der directe Uebergang blutführender Capillaren in solide Endothelschläuche zu beobachten. Damit ist die Bezeichnung der Geschwulst als Haemangioendothelioma (Jarisch) gerechtfertigt. (Autoreferat.)

Westberg (Breslau). Rückenmarks-Untersuchungen bei Pemphigus (mit Demonstrationen von Präparaten).

Westberg beschreibt den Rückenmarksbefund eines 22 Jahre alten, an P. vegetans verstorbenen Mannes. Im oberen Halsmark (Chromsäurehärtung) fand sich eine hellere Färbung in den Goll'schen Strängen und der hinteren Wurzelzone; ausserdem waren die Vorderstränge — abgesehen von der Grenzschichte und Randzone — etwas blässer als normal.

Im oberen Brustmark zeigt die weisse Substanz auf dem ganzen Querschnitt eine abnorm helle Färbung und im Sacralmark findet sich dieselbe im 2. Seitenstrang, in der Randzone der Hinterstränge und in den 2 vorderen Wurzeln. Die nach Weigert-Pal gefärbten Schnitte zeigen entsprechend den heller gefärbten Partien eine blasse, gegen die dunklere Umgebung deutlich abstechende Farbe, während Borax-Carminpräparate an diesen Stellen wieder stärkere Röthung aufweisen. Mikroskopisch sieht man, dass die Farbenveränderung hervorgerufen ist durch einen mässigen Fasernausfall und entsprechende Gliawucherung; besonders deutlich ist die Atrophie der vorderen Wurzeln im Sacralmark. Nach W.'s Ansicht bewirkt das Pemphigusgift auf der Haut die Blasenbildung, im Rückenmark Fasernatrophie etwa analog der Atrophie parenchymatöser Organe Herz, Niere etc. nach gewissen acuten Infectionskrankheiten.

Eppinger (Graz). Zur pathologischen Anatomie des Pemphigus.

E. berichtet über die Resultate von Untersuchungen, die er an sechs Leichen von an P. Verstorbenen gemacht hat. E. beschreibt zunächst gewisse constante Veränderungen an der Haut frischer, secundär noch nicht veränderter Blasen, den Hautdrüsen, Hautnerven und an dem Rückenmarke. Auf Grund der nun in extenso mitgetheilten Befunde, welche im Congressberichte ausführlich erscheinen werden, glaubt E. nicht an specifische Mikroorganismen, ebensowenig an eine primäre Affection des Rückenmarkes. Dagegen hält er es für wahrscheinlich, dass durch Stoffwechselanomalien gebildete Toxine vorzugsweise und zuerst den peripheren Theil der Hautnerven schädigen, später allerdings auch das centrale Nervensystem angreifen. Durch diese zumeist peripher bleibende Alteration der Nerven käme es zu Hautveränderungen u. zw. zuerst Gefässveränderungen mit seröser Transsudation, selbst Hämorrhagien in die Haut, deren

anatomisches Aequivalent immer eher einer Necrose als einer Entzündung entspreche.

Schischa (Graz) stellt einen Fall vor, der mit grosser Wahrscheinlichkeit als Pemphigus cachecticus bezeichnet und auch von mehreren Herren z. B. Kaposi als solcher aufgefasst wurde. Der Kranke zeigte an Händen und Füssen Efflorescenzen, ähnlich denen bei Erythema multiforme exsudativum, die sich ohne vorangegangene Blasen entwickelt hätten. Dieser Mangel von Blasen sei auf den kachektischen Zustand des Kranken zurückzuführen, bei welchem es nur zur Bildung geringer Exsudatmengen komme. Die Diagnose P. sei durch das Vorhandensein von scheibenförmigen Erosionen der Mundschleimhaut gesichert.

Jadassohn. Zur Kenntniss der Arzneiexantheme.

Der Vortragende berichtet über Experimente, welche er zur Klärung der Frage über die Identität der Dermatosen nach innerer und äusserer Arzneianwendung bei 5 Patienten mit Jodoformidiosynkrasie angestellt hat. In allen Fällen trat auch bei unverletzter Haut auf geringe Spuren von Jodoform eine Dermatitis ein; dagegen blieb innere Anwendung des Jodoforms sowie subcutane Injection, falls nur die Haut selbst vor der Berührung mit dem Jodoform geschützt wurde, resultatlos, trotzdem der schnelle Uebergang von Jod in den Organismus durch die Untersuchung des Speichels erwiesen worden war. Es trat ferner keine Reizung auf bei Application des Jodoforms auf eine Ulcerationsfläche mit sorgfältigem Schutze der normalen Haut noch bei der auf Schleimhäute (Nase, Rectum, Mund); die anderen Jodpräparate, selbst Jodtinctur würden von den Patienten ebenso reactionslos vertragen, wie die dem Jodoform analog zusammengesetzten Substanzen: Chloroform und Bromoform. Die Patienten hatten im Allgemeinen keine reizbare Haut. Aus diesen Versuchen schliesst J., dass ebenso wie die toxischen und antiseptischen Eigenschaften des Jodoforms eigenartige in der Natur dieser Jodverbindung begründete seien, so auch seine irritative Wirkung auf die Haut bei Personen, die mit specifischer Idiosynkrasie behaftet sind eine eigenartige sei. Die Identificirung der Dermatosen nach innerem und äusserem Arzneigebrauche dürfe nur auf Grund specieller Versuche in jedem einzelnen Falle ausgesprochen werden; denn bei den Versuchen J.'s war die Berührung des Jodoforms mit der Haut selbst nothwendig zur Hervorrufung der Dermatitis; es scheine sich also um eine specifische Empfindlichkeit des Hautorganes zu handeln; die Toleranz der Schleimhäute dem Jodoform gegenüber setzt J. in Analogie mit der Thatsache, dass man Brennesseln kauen könne, ohne Röthung oder Schwellung der Mundschleimhaut zu bekommen. Die Generalisirung der Jodoformdermatitis könne auch nicht auf Resorption beruhen.

A. Neisser (Breslau). Ueber die sogenannten Mercurialekzeme.

Auf Grund langjähriger Erfahrungen in der Praxis sowie nach den Resultaten eigens dazu angestellter Versuche kommt N. zur Aufstellung folgender Schlusssätze:

1. Die zahlreich nach Einreibungen — meist wegen Phthisis gemacht — mit grauer Salbe entstehenden Exantheme: Erytheme, vesiculöse und squamöse Dermatitisformen werden nicht hervorgerufen durch das Quecksilber selbst, sondern durch die in minderwerthigen Salben vorhandenen Beimischungen: Terpentin, Fettreste mit hoher Acidität, Nitrobenzol etc. 2. Vielleicht handelt es sich auch um eine individuelle Empfindlichkeit der Haut diesen Stoffen gegenüber. 3. Natürlich leugnet Vortr. trotzdem die Existenz wirklicher Quecksilberexantheme nicht.

Touton (Wiesbaden) citirt zunächst einige Fälle aus seiner Praxis, welche für erworbene Idiosynkrasie gegen bestimmte Mittel sprechen, ferner fand er, dass die nach Quecksilberinunctionen häufig auftretenden Folliculitiden, die oft mit Eiterung, Pustelbildung einhergehen, ihre Ursache in einer durch das Reiben bedingten Einwanderung von Bakterien in die Follikeltrichter der Haut haben.

Möller (Graz) glaubt gegenüber Jadassohn, dass das reizende Princip der Brennesseln nicht in der chemischen Noxe (der Ameisensäure allein) bedingt sein könne, sondern dass hier noch das mechanische Moment, das Verweilen des Stachels in der Haut die Ursache der Urticaria darstelle. Anders wäre es sonst nicht erklärbar, dass die Brennessel in der weichen nachgiebigen glatten Mundschleimhaut z. B. beim Kauen der Nesseln keinerlei Brennen verursache, indem es offenbar gar nicht zum Abbrechen der Stacheln oder Nesselhaare komme.

Rosenthal bemerkt, dass die Versuche Jadassohn's nicht zahlreich genug seien, um als stichhaltig zu gelten, besonders wenn man bedenkt, wie selten z. B. mercurielle Exantheme bei innerer Darreichung des Quecksilbers beobachtet würden, im Verhältnis zu denjenigen nach äusserer Anwendung und zur Häufigkeit der Veränderung der Schleimhäute bei Application des Mercurs per os. Die letzteren Veränderungen (Exantheme) seien häufiger, als man glaubt und stünden den Exanthemen der äusseren Haut gleichwerthig zur Seite. Dass Terpentin, Fettsäuren Eczeme hervorrufen können, steht fest, ohne dass deshalb die Existenz der vom Redner (Rosenthal) seinerzeit beschriebenen mercuriellen Eczeme nach innerem Gebrauche des Mittels bestritten werden könne. Eine angeborene oder erworbene Idiosynkrasie, die Constitution des Individuums, der Zeitpunkt der Application und hauptsächlich die Quantität des Applicirten spielten eine Rolle im Auftreten und der sprungweisen Verbreitung des Exanthems. Gegenüber Touton glaubt R. nicht, dass das Reiben für die Entstehung der Folliculitis einen der Hauptfactoren darstelle. Es müsste dann auch die zwischen den Follikeln liegende Haut ergriffen sein. Auch der Verlauf spreche dagegen. Die Knoten seien roth und hart, fast niemals trete Eiterung hinzu.

Jadassohn bemerkt gegenüber Möller: Auch im Munde spüre man das Brennen von Nesseln, auf der anderen Seite habe die Application von Ameisensäure in feine Stiche auf die Haut nicht die gleiche Wirkung wie die der Brennesseln, so zwar, dass er weder das mechanische noch das chemische Reizmoment allein, sondern in erster Linie eine eigene

Reactionsfähigkeit der Gefässe und des Gefässnervensystems der Haut annehmen müsse, was auch mit der Thatsache stimmt, dass wir von einer Urticaria factitia der Schleimhäute bis nun niemals gehört hätten. Gegenüber Rosenthal betont Redner, dass die Hg-Exantheme darum nicht hier heranzuziehen seien, weil bei ihnen auch bei äusserer Application die Resorption eine grosse Rolle spiele. Die Quantität der mit der Haut in Berührung kommenden Medicamente allein könne jedenfalls die Differenzen zwischen der Wirkung innerlich und äusserlich applicirter Stoffe nicht in allen Fällen erklären, denn man sehe auch beim Quecksilber das eine Mal nach sehr geringer intern verabreichter Dosis kolossale Exantheme, während bei Individuen mit hochgradiger Empfindlichkeit gegen äussere Anwendung grosse Dosen intern vertragen wurden. Auf dem Gebiete der paradoxen Arzneiwirkung bedeute eben die Idiosynkrasie viel mehr als die Quantität.

Galewsky (Dresden) berichtet im Anschluss an Prof. Neisser's und Jadassohn's Mittheilungen über Antipyrin Idiosynkrasie, die er selbst an sich durchgemacht. Er hat früher Antipyrin gut vertragen, hat 1892, 2 Mal auf je 1 Gr. Antipyrin eine Intoxication durchgemacht, die das 2. Mal in Folge schlechten Allgemeinbefindens eine sehr heftige und schwere war (Exantheme, Necrosen der Mundschleimhaut und der des Rachens, hohes Fieber; Blutaustritte etc.). Vortragender berichtet ferner über eine Hg-Idiosynkrasie bei einem Luetiker, der weder intra noch extra Hg vertrug und durch allmälige Angewöhnung in Folge homöopathischer Gaben sich allmälig an Hg gewöhnte.

Neumann demonstrirt die Moulage eines Falles von Creeping disease (R. Lee; Crooker). Den Fall selbst hat N. vor einigen Monaten in der k. k. Gesellschaft der Aerzte bereits vorgestellt. Der Vater der Pat. ist Gärtner und behauptete seinerzeit, dass die Ursache dieser eigenthümlichen Hautkrankheit höchstwahrscheinlich ein auf der Aristolochia lebendes Thier sei, mit welchem sein Kind vor etwa 4 Monaten (von der ersten Präsentation aus zurück gerechnet) inficirt wurde. Die Entwicklung der Krankheit erfolgte von der Haut der Nates einerseits in der Richtung gegen den Stamm, andererseits in die der unteren Extremitäten. Das Kind bringt die Nächte schlaflos zu und zeigt auch im wachen Zustande grosse Unruhe, zumal wenn die Hautaffection weiter schreitet. An der Haut finden sich bei der ersten Untersuchung folgende Veränderungen: Am Rücken und an der Brust zeigten sich theils geradlinig verlaufende, theils vielfach geschlängelte guirlandenartig, mehr als 1 Mm. hohe und ebenso breite, theils braunrothe, leicht abschuppende, theils hellroth gefärbte, scharf abgegrenzte Linien. Die braun gefärbten Stellen entsprechen den älteren, die hellrothen den recenten Kreisen und Kreissegmenten; erstere sind flacher, letztere elevirter. Es war unter fortgesetzter Beobachtung N. und seines Assistenten Rille möglich, die Bildung solcher neuer Linien zu beobachten. Die frischen Stellen bildeten sich am äussersten Ende des alten Ganges unter grosser Unruhe des Kindes und zwar in Gestalt anfangs blass-, später dunkelrother, kreuzergrosser Stellen.

Von dieser ging ein mattweisser, 2—3 Mm. breiter Streifen aus, der sich nach einer halben Stunde röthete und entweder geradlinigen oder geschlängelten Verlauf zeigte. Dieser Streifen wurde mit zeitweiligen Unterbrechungen von Stunden und Tagen allmälig grösser und erstreckte sich so in gewundenen Linien über immer neue Hautstrecken. Die Versuche, dem fraglichen Thiere beizukommen, sind bis jetzt nicht gelungen. Weder mit Harpunen, noch Haarnadeln, noch Hohlscheere konnte das Thier herausbefördert werden. Nach Exstirpation eines thalergrossen Hautstückes erreichte der Process sein Ende, so dass angenommen werden muss, dass das Thier damit entfernt worden war. In den histologischen Präparaten (Serienschnitten) wurde das Thier aber trotz Durchsuchung von über 400 Schnitten nicht gefunden. Wahrscheinlich gehört das Thier zu einer Gattung Milben Tetranychus Species Telarus (L.), welche ausser auf der Aristolochia noch auf anderen Pflanzen vorkommt und Fäden spinnt. Die Jugendform derselben ist wahrscheinlich der Leptus autumnalis. Sicherheit besteht diesbezüglich noch nicht. (Nach Benützung eines Autorefer.)

III. Sitzung. 24. September, Vormittag.

II. Verhandlungsthema: **Ueber die Beziehungen der tertiären Lues zur Therapie in der Frühperiode.**

Caspary (Königsberg) recurrirt bei der Therapie Syphilitischer ebenso auf die Vis reparatrix naturae, wie bei jeder anderen Erkrankung. Er gebraucht seit mehr als dreissig Jahren mit Ueberzeugung den Mercur in der Syphilistherapie, jedoch stets nur dann, wenn syphilitische Symptome vorliegen. C. Hat dabei wohl manche Misserfolge in seiner sehr grossen Privatpraxis, auch manche schlaflose Nacht zu verzeichnen, er habe eben Grund zeitweilig mit seinen Heilresultaten unzufrieden zu sein, jedenfalls aber sei er zufriedener als Fournier es mit seiner Methode der prolongirten Behandlung sein könne; denn dieser habe i. J. 1874 damit begonnen, seine Patienten chronisch intermittirend zu behandeln; die Zeiträume der Curen wurden aber immer ausgreifender. Mit den Erfolgen immer wieder nicht zufrieden, dehnte er sie in letzter Zeit thatsächlich bis zum seligen Ende der einmal erkrankt gewesenen aus. Die Statistik sei hier nicht verwerthbar, da der Verlauf und die Lebensweise zu ungleich wären. Dem Thema zu Liebe hat C. eine kleine Reihe von Experimenten begonnen. Er hat von 12 gleich grossen, gleich alten und gleich gehaltenen Kaninchen 6 durch 30 Tage täglich mit einer Injection von ½ Milligramm Sublimat bedacht, sich davon überzeugt, dass sie nicht herunterkamen weder im Gewicht, noch im Hämoglobingehalt des Blutes. Hierauf wurde diesen und den anderen 6, also sämmtlichen Thieren dieser Reihe mit Reinculturen von Tuberkelbacillen Impfungen in die vordere Augenkammer gemacht. Die Befunde über eine etwaige Differenz der beiden Reihen stünden wohl noch aus. Tuberkel haben sich bei allen gebildet, aber sie leben alle noch. Wenn C. auch ein überzeugter Mercurialist sei und schon deshalb der Vorschlag F. viel Bestechendes für ihn

gehabt habe, so könne er doch die Auffassung, dass der Mercur nicht nur vorhandene Symptome sondern das Gift selbst beeinflusse, nicht theilen. Gewichtige Bedenken stünden dem entgegen: so das Befallenwerden Mercurkranker (!) von Lues, das Auftreten neuer schwerer Symptome bei noch reichlicher Hg-Ausscheidung durch Faeces und Harn. C. verwende demnach, obwohl von der antidotischen Kraft des Mercurs nicht überzeugt, denselben z. B. zunächst dort, wo er bei schweren Lueskranken noch nicht verwendet wurde, weil gerade in solchen Fällen die Symptome zauberhaft schnell schwänden. Unter dieser symptomatischen Behandlung sehe Redner seine Kranken fast ausnahmslos genesen. Er habe sie meist heiraten und weder Frau noch Kinder inficiren gesehen. Fast alle hätten Recidiven und müssten dann auch jedesmal eine Cur durchmachen, bei schwereren Recidiven eine längere Cur, etwa nach F. meistens von 6, 9 bis 12 Monaten. Nie aber eine mehrjährige, nie eine Cur in der Latenz, ausser unmittelbar vor Eingehen der Ehe. Dass der Mercur der Vererbung entgegenwirkt sei allbekannt. Aber über der Beachtung des Menschen als Zeugungsapparat stehe die Sorge für seine eigene Gesundheit. Gegen F. Methode sprächen dessen eigene Statistik und dessen Misstrauen gegen Ersatz der specifischen Mittel in späteren Jahren der Beobachtung. Gegen die Unbedenklichkeit des Mercurs spräche: Die Gewöhnung an dasselbe, merkliches Herunterkommen, das die Resistenz der Individuen z. B. gegen Tuberkelinfection schwäche. Der offenkundige Schaden des Mercurs bei manchen Ulcerationen bei Keratitis punctata hereditaria. Hier könne der Schaden wenigstens controlirt und wieder gutgemacht werden; nicht möglich sei dies aber im Stadium der Latenz der Syphilis, wo jede Controle fehle. C. erinnert hier auch an den Schaden der Jodpräparate bei Lungenkranken, bei Leuten mit Kröpfen. Immerhin finde sich C. genöthigt, bei der Unsicherheit der Prognose den Inficirten jahrelange Selbstbeobachtung dringend zu empfehlen, was trotz aller Vorsicht leicht zur Melancholie und Neurasthenie führe. Die Schlussworte aus F. jüngstem Buche aber, die eine Ansprache an Inficirte nach beendigter Cur darstellen, alarmiren sie statt zu beruhigen und so resumirt C. dahin, die Methode F. sei nicht zu empfehlen.

Seine Thesen lauten dementsprechend:

1. Die Statistik hat nicht sicher erwiesen, dass Fourniers chronisch intermittirende Behandlung sicherer vor Tertiarismus schützt, als andere Behandlungsmethoden.

2. Die lange andauernde und energische Zufuhr von Quecksilber bringt nicht berechenbare Gefahren mit sich.

3. Referent übt und empfiehlt bei leichten secundären Formen die sogenannte symptomatische Behandlung. Bei Eintritt schwerer secundärer oder tertiärer Producte verlangt er jedesmal, wenn keine andere Contraindication vorliegt, eine vielmonatliche Behandlung nach dem Typus der Fournier'schen Methode.

Neisser hält viele von Caspary's Einwänden gegen die prolongirte Behandlungsmethode als logisch nicht gerechtfertigt und durch die Thatsachen nicht begründet. Wenn Caspary sich gegen Fournier's Schrift über diesen Gegenstand wende, so dürfe man nicht vergessen, dass viele der darin ausgeführten Sätze und Redewendungen so die übertriebene Aengstlichkeit, die den Patienten gegenüber den Gefahren der Syphilis eingeflösst werde, zum Theile auf die französische Individualität den Styl und das Publicum, für das er es berechnet, zurückzuführen sei. Er sei übrigens auch mit manchen Verordnungen Fournier's nicht einverstanden, so z. B. nicht mit der internen Behandlung, die oft zu Darmerscheinungen führe. Eine vernünftig geleitete prolongirte Behandlung halte er aber für vortheilhaft. Am besten zeige sich dies in der Ehe, wo oft dort, nach einer Quecksilbercur gesunde Kinder erzeugt und geboren würden, wo früher stets hereditär Syphilitische zur Welt gekommen seien. Auch die Statistik gebe ihm Beweise von der Nützlichkeit einer länger durchgeführten Behandlung als Symptome vorhanden sind. Auch die abwechselnd mit Jod vorgenommene Behandlung dort, wo dieses Medicament vertragen wird, insbesondere gegen tertiäre Formen sei empfehlenswerth. Eine gemischte Jod-Quecksilber-Behandlung, empfehle er insbesondere, weil dieselbe möglichst energisch sei, bei syphilitischen Erscheinungen des Cerebrospinaltractes. Die Serumtherapie, obwohl theoretisch schon durch das Gesetz des Choc en retour und das des Colles gerechtfertigt, sei derzeit noch nicht empfehlenswerth, weil man sie noch nicht beherrsche. Der Referent gipfelt seine Anschauungen in folgenden 12 Schlusssätzen.

I. Die tertiären Erscheinungen der Syphilis werden ebenso wie die papulösen Neubildungen der Frühperiode erzeugt durch ein organisirtes Virus (Syphilisbakterien); doch ist die Virulenz dieser Bakterien derart modificirt, dass sie, jedenfalls in den späteren Jahren der Krankheit, auf Gesunde nicht übertragbar sind und nur in dem bereits durchseuchten Organismus wirksam sein und Neubildungen erzeugen können.

Unbekannt ist, ob die hier angenommene Nicht- Infectiosität tertiärer Processe jedem tertiären Product in jeder beliebigen, auch sehr frühen Periode der Krankheit zukommt, oder ob auch hier ein dem Alter der Krankheit proportional zunehmendes Nachlassen der Virulenz besteht.

Die den tertiären Processen zukommende Eigenart der Neu- wie Rückbildung, also die im Vergleich zur Frühperiode modificirte Reaktion der Gewebe auf die Einwirkung der (freilich auch modificirten) Bacterien, beruht auf einer specifischen, wohl durch die Syphilistoxine hervorgerufenen Umstimmung der Gewebe.

Die Hypothese einer derartigen Umstimmung liegt um so näher, als wir dieselbe auch in dem Gegensatz der primären und der secundären Neoplasmen beobachten.

Die von Klotz aufgestellte Theorie von der directen Entstehung tertiärer Processe durch die Infection von tertiären Processen aus, durch die in ihrer Virulenz modificirten Bakterien scheint mir unbegründet.

II. Bei der Frage nach der Aetiologie der tertiären Processe sind auseinanderzuhalten:

a) Die speciellen Ursachen eines bestimmten tertiären Processes, also die Ursachen der Localisation.

Als solche kennen wir:

1. Virusresiduen an den Stellen des primären oder vorausgehender secundärer Herde;

2. zufällige, durch Traumata oder pathologische Processe hervorgerufene „Provocation" des Virus.

b) Die allgemeinen, das Zurückbleiben von Virus im Körper begünstigenden Momente. Als solche sehen wir an:

1. alle die normalen Kampfmittel des Organismus gegen das Virus schädigenden Einflüsse: Alkoholismus, Marasmus, Malaria etc. etc.;

2. ungenügende oder fehlende oder zu späte Quecksilberzuführung.

III. Uns scheint der wesentlichste ätiologische Factor für das Auftreten tertiärer Erscheinungen der Mangel einer guten Quecksilberbehandlung in der Frühperiode zu sein.

Gut ist eine Quecksilberbehandlung:

1. welche zeitig, spätestens mit den ersten Früherscheinungen beginnt; theoretisch wird man für einen möglichst frühzeitigen Beginn der Behandlung, sobald die Diagnose Syphilis feststeht, eintreten müssen;

2. welche besonders in der ersten Cur sehr energisch gehandhabt wird; in vielen Fällen hat eine einzige sehr energische Anfangsbehandlung genügt, um Beseitigung der Infectiosität, Vererbungsfähigkeit und — ein Decennium hindurch beobachtete Recidivlosigkeit zu erzielen;

3. welche lange Zeit, etwa bis ins vierte Jahr hinein in abwechselnd energischen und milderen Curen, welche durch genügende Pausen getrennt sein müssen, durchgeführt wird.

Von untergeordneter Bedeutung ist die Methode der Quecksilberzuführung. Die Auswahl der Methode wird abhängig zu machen sein

1. von dem speciellen Zweck, den die einzelne Cur erreichen soll — um schnell oder langsam eintretende, lange oder kurze Zeit andauernde, intensiv oder milde Quecksilbereinwirkung zu erzielen — und

2. von den äusseren Bedingungen, unter denen ein Kranker gerade eine Cur durchmacht,

3. sowie den speciellen Eigenschaften jedes einzelnen Quecksilber-Präparates und seiner Resorptionsart durch den Organismus,

4. und schliesslich von gewissen individuellen Momenten des zu behandelnden Menschen.

IV. **Nur das Quecksilber ist — zur Zeit — als ein das Syphilisvirus selbst angreifendes Heilmittel anzusehen.**

Ein Beweis dafür ist die Einwirkung des Quecksilbers auf die Vererbungsfähigkeit.

Die **Jod-Präparate** haben nur die Fähigkeit, die Producte — und zwar fast nur die tertiären — des syphilitischen Virus zu beeinflussen.

Die Bade-, Schwitz-, Entziehungs- etc. Curen sind oft geeignet, die Wirkung der Quecksilbercuren zu unterstützen, haben aber nicht eine directe antiluetische Heilwirkung.

Die Serumtherapie hat thatsächliche Erfolge — trotz ihrer theoretischen Berechtigung — bisher nicht aufzuweisen.

V. Vernünftig geleitete, dem Zustande des Individuums angepasste Quecksilbercuren sind absolut unschädlich.

Nachtheilige Einwirkungen irgendwelcher Art auf das körperliche oder geistige Befinden nach chronisch-intermittenter Behandlung (Fournier) sind mir absolut unbekannt.

VI. Falsch ist es, die Häufigkeit oder Art der Früh-Erscheinungen zum einzigen Massstab für die Art und Zahl der Quecksilbercuren zu machen. Denn

1. werden bei sehr häufig sich einstellenden Recidiven ohne genügende Pausen zu viel Quecksilbercuren vorgenommen;

2. wissen wir, dass das Ausbleiben der Früh-Erscheinungen keinerlei Prognose gestattet betreffs des späteren Verlaufes der Krankheit.

Es muss daher versucht werden, **jeden** Kranken — specielle Fälle ausgenommen — von seiner chronischen Krankheit durch chronische Behandlung zu befreien.

VII. Ein Beweis für den ursächlichen Zusammenhang zwischen ungenügender Quecksilberzufuhr in der Frühperiode und dem Auftreten tertiärer Processe ist das kolossal häufige Eintreten von tertiärer Syphilis bei sich selbst überlassenen Fällen, ein Verlauf, den wir sowohl aus den früher beschriebenen Syphilisendemien (Radeszyge, Skerlievo etc.), wie aus den jüngsten Schilderungen russischer Aerzte kennen. — Ferner gehören hieher alle Fälle von Syphilis hereditaria tarda.

VIII. Für beweisend halte ich auch den auffallend grossen Procentsatz von gar nicht oder schlecht behandelten Tertiär-Syphilitischen, die unser eigenes tertiäres Material aufweist.

Derartige Statistiken sind zwar nicht einwandsfrei, weil nur gegenübergestellt sind die Gruppen gut behandelter Tertiärfälle einerseits und schlecht behandelter Tertiärfälle andererseits, ohne Kenntnis des Krankheitsverlaufes bei gut behandelten und schlecht behandelten Syphilitikern überhaupt. Aber trotz dieses Mangels sind diese — noch dazu in den verschiedenen Ländern merkwürdig übereinstimmenden — Statistiken sehr werthvoll.

Voraussetzung dabei ist die Zuverlässigkeit der Statistik mit Bezug auf die Anamnese der einzelnen Krankheitsfälle.

Unzuverlässig ist die Verwerthung solcher Fälle,

1. deren syphilitische Natur zweifelhaft ist, und
2. deren tertiär-syphilitische Natur unsicher ist.

Ad 1. Auszuscheiden sind daher alle Fälle von Tabes und Paralyse. Scheint es auch sicher, dass die Syphilis, resp. die vom Syphilisvirus ausgehende Intoxication eines der wichtigsten, das Zustandekommen dieser Affectionen erleichternden Momente ist, so gehören diese Affectionen doch sicherlich nicht zur Gruppe der syphilitischen Processe selbst.

Es wäre eine zweifellos sehr interessante aber von unserer heutigen Aufgabe zu trennende Arbeit, auch für diese Affectionen (Tabes, Paralyse und für die von manchem als post- oder para-syphilitisch bezeichnete Leukoplakie) festzustellen, ob die Art der Frühbehandlung irgend einen Einfluss auf ihr Zustandekommen ausübt oder nicht.

Ad 2. Auszuscheiden sind ferner alle diejenigen Syphilisfälle, in denen der tertiäre Charakter des Processes zweifelhaft ist. Da es ebenso wie auf der Haut in allen übrigen Organen secundäre und tertiäre Erkrankungen gibt, so darf nicht, wie dies vielfach geschehen, eo ipso jeder Fall von Hirnsyphilis, Lebersyphilis etc., als tertiär aufgefasst und verwerthet werden.

Die Auswahl bei diesen der Ocular-Untersuchung unzugänglichen Fällen ist um so schwieriger, als wir wissen, dass einerseits die Dauer der secundären Periode, andererseits der Zeitpunkt des Auftretens tertiärer Processe sehr wechselnd ist.

Ferner kommt in Betracht die Möglichkeit, dass Erkrankungen ganz anderer Natur (Sarcome etc.) bei Syphilitikern für tertiäre Recidive erklärt werden; Fehldiagnosen, die meist erst die Autopsie aufdeckt.

Oft wird ein prompter, durch Jodkalium erzielter Heilerfolg diagnostisch verwerthbar sein.

Schwierigkeit für die Verwerthung einzelner Fälle in der Statistik ergibt sich auch aus der Unsicherheit, wie weit eine früher vorgenommene Quecksilbercur namentlich Schmiercuren und Pillenbehandlung als „gut“ mitgerechnet werden kann.

IX. Die Thatsache, dass sehr häufig solche Stellen, welche Sitz der primären und secundären Processe waren, später tertiäre Affectionen aufweisen, weist darauf hin, dass die **locale** Behandlung dieser Früh-Eruptionen von grosser Bedeutung betreffs Vermeidung tertiärer Recidive sein kann.

X. Der regionären Behandlung vergrösserter Lymphdrüsen wird in Bezug auf die Möglichkeit, dass sie den Sitz des latent im Körper verweilenden Virus darstellen, besondere Aufmerksamkeit zuzuwenden sein.

XI. Ob sehr zeitiges Auftreten von tertiären Symptomen — Syphilis praecox — auch zeitiges Nachlassen von Infectiosität und Vererbungsfähigkeit bedeutet, ist unentschieden.

XII. Die „maligne“ Syphilis ist nicht zu den tertiären Syphilisformen zu rechnen.

Pick (Prag) will nur einige Bemerkungen zu Neisser's Schlusssätzen III und VI machen, in welchen der Fournier'schen Methode der Vorzug vor der symptomatischen Quecksilberbehandlung zugesprochen wird. Er beruft sich auf seine Darlegung über diesen Gegenstand bei der Bearbeitung der Therapie der Syphilis im Handbuch der speciellen Therapie innerer Krankheiten von Penzoldt und Stinzing. Neisser selbst gebe zu, dass eine sehr energische Anfangsbehandlung, auf die auch nach Ansicht Pick's der grösste Werth zu legen ist, dauernde Heilung erzielen könne und sieht nicht ein, weshalb man in einem solchen möglichen Fall eine bis ins vierte Jahr hineinreichende chronisch-intermittirende Behandlung fortsetzen soll. Ein solcher Fall könne sich nach einer 2. oder 3. Behandlung einstellen, man werde also besser thun durch eine genaue Beobachtung des Kranken festzustellen, ob er einer nochmaligen Behandlung mit Quecksilber zu unterziehen ist, was nur durch das Auftreten neuerlicher Syphilissymptome bei demselben erwiesen werden kann. Dass auch eine bis in das vierte Jahr fortgesetzte Quecksilberbehandlung keine Garantie für die definitive Heilung biete, gehe am besten daraus hervor, dass Fournier mit der verlängerten und erweiterten Erfahrung seine Forderung für die Dauer der Behandlung auf einen immer längeren Zeitraum erstreckt hat und nun schon bei sechs und mehr Jahren angekommen ist.

P. hält es auch für einen Fehler der Methode, dass diese den Arzt ohne bestimmte Indication für seine Handlungsweise belässt, und tritt mit allen diesen Gründen für die Beibehaltung der symptomatischen Behandlung ein.

Jadassohn wendet sich in Uebereinstimmung mit Lang, Lesser, Wolff, Klotz, Neisser (Siehe These I.) zunächst gegen die hypothetische Annahme Finger's, „die tertiäre Lues sei nicht mehr abhängig von dem organischen Virus, sondern von den Toxinen." Dagegen sprächen vor Allem die so zahlreich vorkommenden Uebergangsformen, ferner die Thatsache, dass Tertiär-Syphilitische Kinder mit virulenter Syphilis erzeugen, endlich das gleichzeitige Vorkommen von typisch secundären und typisch tertiären Producten. J. hält es für wahrscheinlicher, dass hier die Verschiedenheit in der Zahl der Mikroorganismen massgebend sei für eine Art der Efflorescenzen. Aehnlich, wie es bei der Hauttuberculose eine miliare acute und eine chronische Form gäbe, könne er auch bei der Lues an eine acute secundäre und chronische tertiäre Form denken, mit verschiedenem Grade der Contagiosität, verschiedenem Verlaufe. (Auch bei Lupus benöthige man z. B. grosse Stücke zur Inoculation auf Thiere.) Durch die Annahme verschieden zahlreicher Mikroorganismen werde hingegen Alles leicht erklärt, das gleichzeitige Vorkommen von tertiären Früh- und Spätformen, die Uebertragung virulenter Formen bei bestehender tertiärer Lues, die Uebergangsformen etc.

Das Vorkommen tertiärer Lues ohne vorangegangene secundäre Symptome bezweifelt J. sowohl bei der hereditären Lues, als auch bei nach dem Colles'schen Gesetze immun gewordenen Frauen. — Die Hypo-

these, dass die tertiäre Lues dennoch auf Mikroorganismen beruhe, wenn dieselben auch nur spärlich sind, habe praktisch Bedeutung vornehmlich im Eheconsens an Tertiär-Syphilitische und in der Nothwendigkeit einer mercuriellen Behandlung der letzteren. J. gibt ferner ein Resumé über eine von ihm mit dem Collegen Raff ausgearbeitete Statistik, in der zum erstenmale der Versuch gemacht wurde, nicht retrospectiv nur die tertiär gewordenen Syphilitischen in Bezug auf die vorangegangene Behandlung zu prüfen, sondern eine grössere Anzahl Syphilitischer vom Beginne ihrer Infection nach diesem Gesichtspunkt zu beobachten. Diese Statistik habe natürlich grosse Schwierigkeiten, sei aber von grosser Bedeutung. Das Material hätten die Prostituirten Breslaus geliefert. Es zeigten sich bei diesen auffallend viel „unvermittelte Spätformen." — Von 1253 Prostituirten aller Jahrgänge seien z. B. syphilitisch gefunden worden 850. Davon waren mit Früh-Symptomen behaftet 772, mit Früh- und Spätsymptomen 39, mit Spätsymptomen zufällig auch 39. Unter 850 syph. Prostituirten wären demnach 9·18 Proc. tertiär gewesen. — Dagegen waren unter 811 syph. Prostituirten, deren Frühsymptome zur Cognition und damit zur Behandlung gekommen seien, nur 4·8 Proc. tertiäre Luesformen zu constatiren gewesen. Diese Differenz sei auf die Hg-Behandlung zurückzuführen. —

Ferner ergab sich, dass unter 403 syphilitischen Prostituirten aller Jahrgänge, deren Lues gar nicht oder schlecht, mit höchstens einer Cur, behandelt wurde, sich 58 = 14·4 Proc. tertiär gefunden, während unter 434, die ausgiebiger, meist mit 2 Curen behandelt worden waren, nur 20 = 4·6 Proc. tertiär waren. Das beweise doch mindestens einen zweifellosen Einfluss der wiederholten Hg-Behandlung auf den Verlauf der Lues.

Jarisch bekennt sich als Gegner der Fournier-Neisser'schen prolongirten Behandlung. Bezüglich der Statistik müsse man noch weitere Erfahrungen sammeln. Was die mercurielle Behandlung in der Frühperiode (Präventiv-Cur) betreffe, so spreche die therapeutische Erfahrung eher gegen ihre Nützlichkeit, da die Symptome wohl hinausgeschoben, das klinische Bild unklarer werde, die späteren Symptome aber nicht aufgehoben oder gemildert würden. Die endemische Syphilis in uncultivirten Ländern sei ebenfalls kein Beweis, da hier die elenden hygienischen Verhältnisse ebenso an dem schweren Verlaufe Schuld tragen könnten, als der Mangel einer mercuriellen Behandlung. Das Wichtigste wäre noch vielleicht die hereditäre Uebertragung. Nun wissen wir durch die Untersuchungen Neumann's, dass in solchen Fällen meistens auch Veränderungen an den Genitalien vorhanden waren, welche ja an sich ohnedies die mercurielle Behandlung erfordern. Die Quecksilbercuren, je länger sie prolongirt würden, desto mehr schwächen sie sich in ihrer Wirkung ab. Auch der Umstand, dass die Syphilitiker oft remanentes Quecksilber mit sich führen, und dennoch damit neue Recidiven erhielten, spreche gegen die Nützlichkeit dieser Behandlungsmethode. Dieselbe sei übrigens, wie die Fälle aus der Klinik Kaposi's (Lukasiewicz) bewiesen haben, mitunter auch gefährlich.

Glück (Serajewo). Ueber die Behandlung der Syphilis mit hochdosirten intramuskulären Sublimatinjectionen.

Auf Grund zahlreicher Erfahrungen an circa 60 Spitalskranken seiner Abtheilung kommt Glück zu dem Schlusse, dass die hochdosirten intramuskulären Injectionen zweifellos einen Fortschritt in der Injectionsbehandlung der Syphilis bedeuten, indem sie als 5%ige Einspritzungen bei schweren Fällen secundärer Syphilis und in Form der progressiven, wechselnd starken 2—5%igen Injectionen, bei Ermöglichung strenger Individualisirung schwere, wie leichte, frische, wie recidivirende Erscheinungen zum Verschwinden bringen. Besonders günstig erweist sich diese Behandlungsmethode für Kehlkopfsyphilis, welche dabei ohne Localbehandlung ausheilt. — Sehr wichtig ist die Betonung der hygienischen Verhältnisse bei der sogenannten endemischen Syphilis, welche ebensoviel durch Anhäufung als auch Nichtbehandlung der Fälle sich ammassirt. Glück ist für eine mässige, symptomatische und fallweise Behandlung und hat dabei keine Nervensymptome oder parasyphilitische Erscheinungen beobachtet.

Havas (Budapest) tritt ebenfalls für die symptomatische Behandlung, jedoch nicht in der Frühperiode, sondern erst nach vollem Ausbruch der Allgemeinerscheinungen ein. Jodbehandlung findet er für wenig wirksam, dagegen billigt er abwechselnd eine mässige Mercur- und roborirende Allgemeinbehandlung.

Barlow (München) beklagt den Umstand, dass man von vornherein den individuellen Mercurgebrauch äusserst schwer fixiren könne. Was verstehe Neisser unter einer intensiven Mercurialcur? Er (Barlow) benütze entweder eine Einreibungscur von 30 Inunctionen grauer Salbe à 3—4 Gramm oder 10 Thymolquecksilberinjectionen à 0·05 und sei mit dieser Dosirung recht zufrieden. Im Uebrigen stehe er auf Grund seiner Erfahrungen ganz auf dem Boden der Neisser'schen Grundsätze.

Finger widerlegt zunächst Jadassohn in mehreren Punkten. Es besteht hier ein Widerspruch in dessen Anschauungen, insoferne J. die milden secundären durch viele Mikroorganismen, die schweren tertiären Producte aber durch spärliche und abgeschwächte Mikroorganismen entstehen lässt, was mit dem klinischen Verlaufe nicht stimmt. Dagegen erklärt seine eigene (Fingers) Hypothese die Uebergangsformen zwischen secundären und tertiären Formen, sowie diese selbst gleich gut, da die Toxine die Gegenwart von zahlreichem Virus nicht ausschliessen.

Auch die Anhänger der symptomatischen Behandlung sind zugestandenermassen nicht zufrieden mit ihren Heilerfolgen. Bis jetzt hat Niemand nachweisen können, dass und auf welche Art das Quecksilber schadet, so lange es mässig einverleibt wird. Hebra liess bekanntlich seinerzeit, um Hermanns Theorien von dem Schaden des Hg zu widerlegen, 5 mit Prurigo Behaftete mit je 500·0 grauer Salbe in continuo einreiben. Es ist nicht bekannt, dass auch nur ein Einziger davon Schaden gelitten hätte. Erst kürzlich konnte F. einen derselben sehen und sich

von seinem Wohlbefinden überzeugen. Bei der chronisch intermittirenden Behandlung wird nun gewiss viel weniger Quecksilber und auf lange Zeiträume vertheilt, verwendet. Caspary will die chronische intermittirende Behandlung nur für Puellae publicae, Neumann nur für Ehecandidaten reserviren; Redner fragt, warum denn gerade diese beiden Gruppen besser behandelt werden sollen. Die Frage der Excision des Chancres ist hier ebenfalls wichtig. Es bleiben häufig die secundären Erscheinungen aus, wohl aber kommen später tertiäre, weil man sich durch das Fehlen der ersteren täuschen liess und in Sicherheit wiegte und nicht behandelte. Solche Fälle hatte Finger Gelegenheit zu beobachten und macht hier nochmals darauf aufmerksam, dass dieses Vorgehen dem Individuum Schaden bringe, indem dasselbe lange unbehandelt bleibt.

Petersen (Petersburg). Theoretisch lässt sich das Thema anders und leichter auffassen als diese Curen praktisch durchführbar sind. Die Feststellung der Zeiträume für die einzelnen Curen sei nämlich viel zu willkürlich, man habe keinen Massstab dafür, wann man aufhören solle. Vorläufig wolle er zuwarten, bis diese Verhältnisse genauer bekannt seien, und bis dahin symptomatisch, individualisirend weiter behandeln.

Petrini. Eine exacte Therapie kann nur dort statthaben, wo das Wesen der Krankheit vollkommen klar ist. Das ist bei der Syphilis leider nicht der Fall. Deren Virus gleicht in seinen pathogenen Eigenschaften einerseits dem der Variola, andererseits dem der Scrophulose und Lepra. Die Statistik Jadassohns ebenso wie die Fourniers, welche den günstigen Einfluss prolongirter methodischer Curen auf den späteren Syphilisverlauf erhärten, seien höchst beachtenswerth. Ebenso wie bei der Tuberculose und Scrophulose lebenslängliche Curen nothwendig seien, dürfte es auch bei der Syphilis nicht mit symptomatischer Behandlung abgethan sein. P. ist unbedingt für Fournier's Behandlung. P. empfiehlt zu diesem Behufe ausschliesslich die Inunctionscur und lässt die Einreibungen vor dem Schlafengehen machen, weil sie dann auch durch die Lunge absorbirt werden. Alle Jodmittel seien minderwerthig. Im Uebrigen verweist er auf seinen Vortrag über dieses Thema am Wiener intern. Dermatol. Congress 1892.

Touton erwähnt zunächst eines Falles von zweifelloser Reinfectio syphilitica gegenüber Fournier's Negirung des Vorkommens von Reinfectionen und wendet sich hernach gegen sogenannte heroische Curen, welche weniger leisten, als gut geleitete, mässige Curen. T. steht auf dem Boden der Neisser'schen Anschauungen. Man dürfe, wenn auch Pick mit Recht behauptet hat, dass die Syphilis sehr verschiedenartig verlaufe, und auch ohne Behandlung oft heile, nicht erst abwarten, bis das Individuum seine Tabes, Apoplexie oder Hirnlues habe, sondern müsse gleich behandeln. Es besteht allerdings darüber kein Zweifel, dass das Hg gerade während der Eruptionsperiode besser vertragen werde, als in den Zwischenzeiten, ferner darüber, dass durch längere Quecksilbercuren die Individuen in der Ernährung etwas herabkommen, jedoch lasse sich dies wieder durch allgemein roborirende Behandlung, Bäder und Luftverände-

rung, die den Stoffwechsel anrege und die Hg-Ausscheidung begünstige, wieder vollkommen beheben. —

Herxheimer betont im Gegensatze zu Neisser und Petrini, dass er auch von Jodpräparaten selbst bei Frühsymptomen (papulöse Exantheme) gute Heilerfolge gesehen habe, sogar dort, wo früher das Hg nicht gewirkt habe.

Mračeк bekennt sich als ein strenger Mercurialist, jedoch ist er nur für die symptomatische Anwendung des Mercurs. Auch müsse mit dem Publicum gerechnet werden, das dem Hg von jeher misstrauisch gegenüberstehe.

Was aber die Spitalskranken betrifft, so könne man diese ebenfalls nicht so oft, wie es die prolongirte Behandlung erfordere, ins Spital bekommen und dort halten. Auch wisse Redner nicht, wann eigentlich immer behandelt werden solle. Aus allen diesen Gründen bleibe er nach wie vor bei der alten symptomatischen Behandlung der Syphilis.

Philippson demonstrirt ein neues Präparat als Salbengrundlage, Vasogen genannt. Dasselbe ist ein Kohlenwasserstoff, dessen vornehmliche Eigenschaften: die Unzersetzlichkeit, rasche Aufnahme in die Hautporen es als geeignetes Vehikel für verschiedene Arzneimittel erscheinen lassen. Redner demonstrirt viele derartige, von ihm bereits erprobte Präparate mit Vasogen als Salbengrundlage.

Kaposi spricht sich zunächst gegen die strenge zeitliche und örtliche Scheidung von secundären und tertiären Erscheinungen aus, weshalb er alle daraus entsprechenden theoretischen Deductionen für nicht gerechtfertigt hält. Redner hält es für unzweckmässig, Syphiliskranke anders als bei vorhandenen Symptomen zu behandeln. Abgesehen von den körperlichen Gefahren, die dem Patienten durch die übermässige Hg-Zufuhr, insbesondere auch für die Blutbereitung und sein Nervensystem erwachsen, — die grosse Zahl nervenkranker Syphilitischer in Fournier's Statistik gebe davon genügenden Beweis — sei der psychisch-moralische Schaden nicht genug hoch zu bemessen. Der einmal von Lues befallene Mensch, objectiv durch kein Symptom an seine Infection erinnert, komme dennoch nicht zum Genusse seines Lebens, da ihn die fortwährende Behandlung stets an seine Krankheit erinnere, ihn glauben mache, dass er noch krank sei, wo er es vielleicht, ja wahrscheinlich nicht mehr ist, ihn schliesslich zum Syphilophoben, zum Melancholiker, zum Geisteskranken mache und vor Allem abhalte, das zu thun, wozu er auf der Welt sei, nämlich eine Familie zu gründen.

Schwimmer tritt, im vollkommenen Gegensatze zu mehreren, bisher geäusserten Ansichten (Jarisch), für eine möglichst frühzeitige Mercurbehandlung ein. Er beginnt dieselbe womöglich in der 4.—6. Woche nach der Infection, also zu einer Zeit, wo die Diagnose der Allgemeininfection sicherzustellen ist. Redner übt dieses Verfahren seit 25 Jahren und hat Grund, damit sehr zufrieden zu sein. Redner macht aufmerksam auf die von ihm schon seinerzeit veröffentlichten Berichte über das häufige Befallen-

werden des Nervensystems im Frühstadium noch unbehandelter Syphilitiker, welche auf entsprechende Therapie prompt schwinden.

Nicht nur also, wie einige Vorredner behauptet haben, die übermässige Hg-Behandlung, sondern auch die Syphilis selbst bewirkt häufig Erkrankungen des Nervensystems. — Die beiden Einwürfe, welche gegen eine sehr zeitliche, also präventive Behandlung meistens gemacht würden, seien: 1. man könne im Beginne die Diagnose Syphilis nicht mit genügender Sicherheit stellen; 2. der Verlauf der Syphilis werde durch diese Art der Behandlung irregulär. Redner widerlegt beide Punkte als vollkommen belanglos und unlogisch, und empfiehlt die präventive Cur als eine ihn sehr befriedigende.

Peričič (Sebenico) berichtet über seine Erfahrungen in der Syphilisbehandlung bei der Landbevölkerung Dalmatiens. Er kommt dabei ungefähr zu denselben Resultaten wie Glück. In Dalmatien trete die Syphilis im Allgemeinen so auf, wie anderswo. Eine pandemische Verbreitung derselben bestehe hier nicht; nur relativ mehr tertiäre Syphilitiker kämen zur Beobachtung, was vom Mangel der Frühbehandlung bei der Landbevölkerung abhänge. Die häufigsten Erscheinungen seien Affectionen im Nasenrachenraume und Knochensysteme, sowie cutane Ulcerationen. Selten sei die Nerven- und Visceral-Syphilis. Von Tabes dorsualis habe Redner unter 6000 syphilitischen Spitalskranken keinen einzigen Fall gesehen. Unter 33 Paralytikern war kein einziger Bauer. Diese Thatsachen sprechen gegen die Annahme, dass Syphilis als solche Nervenkrankheiten hervorrufe.

Nachdem Caspary noch einmal seinen Standpunkt vertheidigt hat, nimmt das Schlusswort:

Neisser. Es sei bis jetzt von keinem Redner ein stringentes, überzeugendes Argument gegen seine und Fournier's Methode vorgebracht worden. Am meisten Interesse verdienen noch Glück's und Peričičs Beobachtungen. Es gebe übrigens zweierlei Standpunkte. Soll man Leute ohne Symptome von vornherein behandeln, wie Fournier es thut, oder warten, bis Symptome kommen, wie wir? Keinesfalls hält Redner es für nachtheilig, wenn das Individuum auch ohne syphilitische Symptome, aber verständig behandelt wird. Der Vorwurf gegenüber der Statistik, dass dieselbe, wie z. B. Kaposi behauptet, nichts beweise, müsse zurückgewiesen werden. Seine ad hoc eigens angelegte Statistik beweise doch, und beweise sehr viel. N. erinnert übrigens nur an die seinerzeit von Kaposi vertretene Anschauung, dass bei Lupus keine Tuberculose vorkomme. Die Statistik habe das Gegentheil gezeigt, indem sich statistisch nahezu 80 Proc. von Lupus mit anderer Tuberculose vergesellschaftet fand. Das ethisch-moralische Moment, das Kaposi so sehr betont hat, sei jedenfalls wichtig; es könnten solche Fälle ja vorkommen. Aber heute, wo das Publicum so viel weiss und ohnedies so aufgeklärt ist, könne dieses Moment für uns nicht bestimmend sein. Noch ein Moment wurde vorgebracht. Die Angewöhnung des Organismus an den Mercur, das vorzeitige Verschiessen des Pulvers, welches dann zur rechten Zeit versagt. — Hier

muss durch zeitweilige Pausen von 10—12 Wochen nachgeholfen werden. Dann wirkt das Pulver wohl immer wieder. Und das verstiesse nicht gegen das Princip der chronisch intermittirenden Behandlung. Die von Jarisch und Kaposi angezogenen Fälle von Vergiftungen durch Quecksilberinjectionen beweisen doch hoffentlich nichts gegen das Princip einer prolongirten Behandlung. Sie beweisen höchstens, dass eine unrichtig, unzweckmässig durchgeführte Behandlung schädlich sein, ja zum letalen Ende führen könne, wie dies ja thatsächlich der Fall war. Redner will weiter prolongirt behandeln, natürlich mit den nöthigen Cautelen und Vorsicht.

Justus (Budapest). Ueber Blutveränderungen durch Syphilis in Hinsicht auf ihre therapeutische und diagnostische Bedeutung. Mit Demonstration von Blutpräparaten.

Auf Grund der Untersuchung von mehr als 300 Syphilisfällen aus der Klinik des Prof. Schwimmer kommt Justus zu folgenden Schlüssen:

1. Syph. vermindert den Hämoglobingehalt des befallenen Individuums mehr oder weniger.

2. Diese Verminderung macht in den Fällen, wo eine Spontanheilung erfolgt, einer allmäligen Steigerung Platz.

3. Gelangt eine grössere (therapeutische) Hg-Gabe in den Kreislauf, so erfolgt ein plötzlicher Abfall der Färbekraft des Blutes (10—20 Grade des Fleischl'schen Hämometers), der sich je nach der Schwere des Falles und des Ernährungszustandes des Individuums in den nächsten Tagen ausgleicht, um bei der Injectionscur noch bei einer nächsten oder mehreren weiteren Injectionen weiter herabzusinken. Doch erscheint endlich der Zeitpunkt, wo die fortgesetzte Behandlung kein Sinken mehr, sondern ein Ansteigen des Hämogl.-Gehaltes zur Folge hat.

4. In diesem letzteren Zeitpunkte (Wiederansteigen) beginnt auch die Involution der syphilitischen Erscheinungen.

5. Dieses Verhalten des Blutpigmentes gegenüber der Mercureinverleibung ist eine specifische, nur bei an manifester Syphilis leidenden Individuen beobachtete Erscheinung.

6. Diese Reaction ist bei jeder Form und bei jedem Stadium der Syphilis zu beobachten von der Zeit an, wo die vom Primäraffecte entfernten Drüsen anschwellen, um bei Beginn der Involvirung der sichtbaren S.-Erscheinungen zu verschwinden.

7. Nach intravenösen Sublimatinjectionen ist der Abfall des Hämoglobins schon nach einer Stunde zu constatiren.

8. 2—3 Min. nach der intravenösen Injection zeigt das der anderen Körperhälfte entnommene Blut im Serum Sauerstoffhämoglobin. Die intravenöse Injection erzeugt demnach eine kurzdauernde Hämoglobinämie.

9. Zur selben Zeit zeigen die rothen Blutkörperchen alle Stadien des Zugrundegehens bis zum Unsichtbarwerden (Präparate nach Ehrlich).

10. Diese (8 und 9) Erscheinungen sind nur nach denjenigen Injectionen zu finden, welche einen Abfall des Hämoglobins zur Folge haben.

Im Involutionsstadium der Syphilis bei latenter Lues oder gesunden oder anderweitig erkrankten Personen sind dieselben nicht zu finden.

11. Der Abfall des Hämoglobingehaltes ist keine Wirkung des Quecksilbers an sich, sondern die Folge der Abschwächung der Widerstandskraft der rothen Blutkörperchen durch das Virus der Syphilis. Redner begleitete seine Ausführungen mit entsprechenden Demonstrationen.

IV. Sitzung 24. September Nachmittag.

Schwimmer. Beiträge zum Capitel der Zungenerkrankungen mit Demonstration von colorirten Abbildungen.

Schwimmer demonstrirt unter erläuternden Bemerkungen die Abbildungen einiger seltener, nach der Natur gemalter Affectionen der Zunge und Lippen, so verschiedene Formen und Stadien von Leukoplakia lingualis und buccalis, Erythema mucosae bullosum, Pemphigus, Argyrosis mucosae oris nach oftmaligen von Patienten selbst vorgenommenen Lapisätzungen, Lingua variegata u. a. Krankheitsformen. Der Vortrag erscheint ausführlich in den Congressberichten.

Finger, Ghon, Schlagenhaufer (Wien).

Demonstration mikroskopischer Präparate eines Falles von Endocarditis gonorrhoica und Prostatitis follicularis.

Finger demonstrirt *A*) histologische Präparate von gonorrhoischer Endocarditis und hebt hervor, dass der Gonococcus sich in der Vegetation derselben in drei charakteristischen Formen vorfinde: *a*) endocellulär dort, wo der Gonococcus mit zahlreichen Leukocythen in Contact kommt. *b*) In grossen, dem Abklatsch einer Reincultur vergleichbaren Haufen in den grossen Hohlräumen der Vegetation. Auffällig und charakteristisch sei in diesen besonders das zahlreiche Vorkommen von Involutionsformen. *c*) In langen, einreihigen assymetrischen Marschlinien, analog, wie zwischen Epithelzellen, in den dünnen Spalträumen der Vegetation. *B*) Weiters demonstrirt F. anatomische und histologische Präparate der von ihm zuerst beschriebenen Prostatitis follicularis, die die Annahme, dass dieselbe sich als Eiterretention in einer Drüse (Pseudoabscess) darstellt, bestätigen.

Discussion:

Touton betont die Wichtigkeit der auch von Neisser geforderten regelmässigen Untersuchung der Prostata resp. Samenblasen bei jedem Falle hartnäckiger chronischer Gonorrhoe. Fast immer sei in solchen Fällen der Befund positiv, d. h. es gelinge, wenn auch noch so wenig gonococcenhältigen Eiter aus den genannten Organen zu exprimiren, oft auch dann, wenn der Urin in der 2. Portion klar sei. In einem ähnlichen Falle seiner Privatpraxis mit völlig klarer zweiter Urinportion entleerte sich z. B. nach dieser Untersuchung reichlich getrübter Urin aus der Blase; es handelte sich hier um einen schräg nach hinten direct in die Blase mündenden Gang aus der Prostata, durch welchen das inficirende Secret durch Druck entleert worden war und von da aus kam es auch

oft zu Nachschüben. Derartige Recessus seien die hartnäckigsten Reservoirs für Krankheitskeime.

Buschke. Zur Pathogenese venerischer Bubonen. Buschke wendet sich zunächst auf Grund seiner eigenen Untersuchungen, Impfungen und Erfahrungen mehrjähriger Dienstzeit auf chirurgischen Abtheilungen gegen die Theorie Finger's über die Aetiologie des venerischen Geschwüres, des Ulcus molle, welches nach diesem Autor durch jederlei Eitererreger erzeugt werden kann. Diesbezügliche Impfungen mit Eiter, Secreten verschiedensten Ursprunges, Culturen von Streptococcen und Staphylococcen, ferner Stäbchen aus Ulcus molle blieben stets insoferne negativ, als B. dadurch kein wirkliches Ulcus molle erzielen konnte, sondern nur rasch heilende Pusteln erhielt. Dagegen hatte B. in 21 Fällen von Ulcus molle jedesmal den Ducrey'schen Streptobacillus im Eiter nachgewiesen und rein gezüchtet. Nur in einem einzigen Falle von klinisch-typischem Ulcus molle fand B. Streptococcen und keine Streptobacillen. Und dieser Fall war nicht inoculabel und heilte auch spontan. Demnach hält B. den Ducrey-Krefting-Unna'schen Streptobacillus für die Ursache des venerischen Geschwürs. Dieses finde sich, nach seinen bisherigen Untersuchungen, auch in den das Ulcus molle begleitenden Bubonen im Eiter und mitten im Drüsenparenchym.

Andere Eitererreger habe B. niemals in seinen untersuchten Bubofällen gefunden, was insoferne merkwürdig sei, als sich ja im primären Ulcus molle nebst den Streptobacillen meist noch andere Mikroorganismen finden. Aber diese Thatsache steht fest. In 9 von 36 untersuchten Bubonen fand sich im Eiter resp. im Drüsengewebe der Ducrey'sche Bacillus und in allen diesen FF. war der Drüseneiter auch sofort nach der Eröffnung des Bubo inoculabel, die Wunde werde schankrös und enthalte im Geschwürseiter ebenfalls Bacillen. Es gebe FF., wo das Secret der eröffneten Bubonen nicht gleich, sondern erst nach mehreren Tagen schankrös werde, was darauf zurückzuführen sei, dass die im Eiter vorhandenen Bacillen abgestorben wären und erst die aus der Tiefe des noch nicht zerfallenen Drüsengewebes nachrückenden virulent seien, inoculablen Eiter geben und das Schankröswerden der Wunde veranlassen. Durch passende Behandlung werde das Schankröswerden leicht vermieden. In einzelnen Fällen avirulenter Bubonen fand B. ebenfalls Bacillen, in anderen, allerdings in der Mehrzahl der Fälle, war der Eiter und das Gewebe davon frei. Seine Untersuchungen über diese Bubonenart seien übrigens noch nicht abgeschlossen. (Demonstration von Eiter und Drüsenparenchym mit Ducrey'schen Bacillen aus Bubonen.)

Discussion:

Finger erinnert daran, dass er in seinem Referate am römischen Congress dafür eingetreten sei, dass das Ulcus molle durch mehrere Virus erzeugt werde, unter denen sich auch der Ducrey'sche Bacillus befinde. Ducrey trat für denselben als den ausschliesslichen Erreger des U. m. ein. Dasjenige aber, was controvers erscheine, sei die Definition des U. m. Die Wiener-Schule habe den Begriff des U. m. stets weiter gefasst,

Hebra, Kaposi, Zeisel sprechen neben den typischen auch von atypischen U. m. Sigmund ersetzte den klinisch zu sehr präjudicirenden Begriff des U. m. durch den der venerischen Helcose und so sei man schliesslich dazu gekommen, jedes sub coitu entstandene, nicht von Consecutivis gefolgte Geschwür als U. m. zu bezeichnen, falls dessen Eiter sich bei der Probeimpfung inoculabel erwies. Der positive Erfolg der Impfung war ja nur ein Beweis dafür, dass das Geschwür sich auch sub coitu inoculabel erweisen würde. Da nun aber der Eiter verschiedenster Provenienz sich bei Experimenten inoculabel erwies, schlossen manche Autoren, auch Finger, dass auch Eiter verschiedener Provenienz sub coitu übertragen ein U. m. erzeugen könne. Die neueren bakteriologischen Untersuchungen beschäftigen sich ausschliesslich mit dem typischen U. m. Für dieses sei der Streptobacillus als Erreger erwiesen, alle Autoren aber geben zu, dass es daneben noch andere, durch anderes Virus erzeugte, sub coitu übertragbare Geschwürsprocesse gebe, die wie Buschke nachwies, dem typischen U. m. selbst sehr ähnlich werden können. Die negativen Resultate von Buschke's Impfungen mit Sclerosen, Papeleiter etc. möchte Finger auf die dabei verwandten antiseptischen Cautelen zurückführen. Erweise sich doch auch das U. m. unter solchen Cautelen geimpft, nur sehr beschränkt autoinoculabel. Er fordert schliesslich zu Wiederholung dieser Impfungen, ohne Cautelen, und zu bakteriologischer Untersuchung der so erzielten Resultate auf.

Raff (Breslau): Ueber Bubonen. Hat 40 Bubonen auf der Abtheilung Jadassohn's untersucht. In 22 Fällen von Bubo bei Ulcus molle ergab die Autoinoculation, sowie die mikroskopische und bakteriologische Untersuchung (Agarplatten) negative Resultate. Nur in 2 Fällen verhielt sich das Ergebniss der experimentellen Untersuchung, sowie bei Buschke. Während demnach Buschke 25%, hatte R. nur 8% schankröse Bubonen. Die Ursache dieser Differenz ist bisher nicht erklärbar.

Rille (Wien). Zur Aetiologie der Bubonen. Nach einem historischen Excurs über die Bubonenfrage und Erörterung des jetzigen Standes gibt R. eine Statistik der Anzahl der Haftungen nach Impfungen mit Buboeiter. Unter 2117 Inoculationen, von 22 Autoren vorgenommen, befinden sich 609 Haftungen, also 28%. Rille hatte unter 100 Impfungen 9 Haftungen stets in der Inoculationszeit des venerischen Geschwüres also nach 24—48 Stunden. Darunter war ein positiver Fall bei einer Drüsenvereiterung, die 14 Tage nach Abheilung des primären Geschwüres aufgetreten war. Die Provenienz des Eiters, ob aus dem Inneren der Drüse oder dem periadenitischen Gewebe, ob aus einem eben eröffneten oder einem vor mehreren Tagen eröffneten, hatte auf das Impfergebniss keinen entscheidenden Einfluss. Im Eiter, der nicht inoculabel war, vermisste R. auch jegliche Bakterien, wogegen sich der Ducrey'sche Bacillus stets im inoculabeln Eiter, sowie in den aus ihm hervorgegangenen Impfpusteln und Geschwüren vorfand. Manchmal fanden sich mit diesem noch Doppelcoccen, vielleicht die „Satelliten" Dubreuilh und Lasnet's. Ducrey'sche Bacillen fand R. auch in einem excidirten Bubo-

impfgeschwür sowie in excochleirten Drüsenpartikeln. Im nicht virulenten Buboeiter konnte R. bloss ab und zu Staphylococcus pyogenes aureus und albus als zufällige Verunreinigung, niemals andere Mikroorganismen nachweisen. Es lässt sich nach R. Erfahrung von vorneherein nicht voraussagen, ob ein incidirter eitriger Bubo im speciellen Einzelfalle bacillenhältigen Eiter führe oder nicht; beziehungsweise ob er schankrös werde oder nicht.

Veiel (Cannstadt): Ueber Airol.

Veiel berichtet über ein neues, als Jodoformersatz empfohlenes und gebrauchtes Jodpräparat, Airol benannt. Dasselbe, von einigen Schweizer Aerzten ursprünglich angewendet und empfohlen, ist eine Jod-Wismuth-Gallussäure-Verbindung (Wismuthoxyjodad gallat.) Es stelle ein leichtes, grasgrünes, geruchloses, in Wasser, Weingeist, Glycerin unlösliches Pulver dar, das sich auf Wunden offenbar unter Jodabgabe gelb färbt. Auf Unterschenkelgeschwüren, besonders bei vorhandenen Eczemen, bei eingewachsenem Nagel und anderen Hautaffectionen habe sich ihm dasselbe als schmerzstillendes, reinigendes Wundmittel bewährt. V. empfiehlt das Präparat wegen seiner Ungiftigkeit und Geruchlosigkeit statt des Jodoforms.

Isaak (Berlin) demonstrirt eine von ihm construirte Salbenspritze zur Behandlung des chronischen Trippers. Redner behauptet, damit bessere als die durchschnittlichen Erfolge bei sonstiger Injectionsbehandlung erzielt zu haben.

K. **Ullmann** (Wien). Seltener Fall multipler erweichter Hautgummen. Mit Demonstration colorirter Photogramme und histologischer Präparate.

Eine ungefähr 60jährige, früher angeblich stets gesund gewesene Frau, die in ihrer Ehe mehrere, jetzt schon erwachsene und stets gesund gebliebene Kinder hatte, jedoch seit 10 Jahren Witwe ist, bemerkte seit Beginn des Jahres 1895, 4 Monate vor ihrer ersten Vorstellung im Ambulatorium v. Hebra's an zahlreichen Körperstellen allmälige anwachsende Schwellungen beziehungsweise Tumoren der Haut. Dieselben zeichneten sich alle durch ihren tiefen Sitz, ihr langsames Wachsthum und ihr allmäliges central beginnendes Erweichen aus. Derartige knotige Verdickungen fanden sich mehr diffus an mehreren Fingerendphalangen, wo sie ein ganz eigenartiges, seltenes Bild hervorriefen. Ferner in der Haut des Halses, der Arme, der Oberschenkel. Die Diagnose war nicht gleich mit Sicherheit zu stellen. Erst nach weiterer klinischer, wie bakteriologischer und histologischer Verfolgung des Krankheitsbildes resp. der Krankheitsproducte konnten mit Sicherheit andere Processe ausgeschaltet werden, so Furunculose, Scrofuloderma, Tuberculosis. Im mehr gummiähnlichen zellarmen Inhalte noch nicht eröffneter fluctuirender Infiltrate waren Bakterien mikroskopisch oder culturell nicht nachweisbar. Die histologische Untersuchung eines in toto excidirten Knotens ergab, wie die aufliegenden Präparate zeigten, alle Merkmale einer gummösen Infiltration im Stadium centraler Erweichung also Peri-Endovasculitis

fast bis zur Obliteration einzelner Gefässe, kleinzelliges Infiltrat mit einzelnen mehrkernigen Riesenzellen, dagegen keinerlei Tuberkelbildung oder irgend welche Bakterien. Ausserdem hatte sich an der Nasenschleimhaut am Septum narium, nahe der unteren Nasenöffnung, eine höckerige Geschwulst entwickelt, oberflächlich erodirt, die zu gleicher Zeit mit den übrigen Hautknoten auftretend, die eine Nasenhälfte fast verstopfte, die Patientin durch Blutungen und beim Sprechen (Näseln) gestört hatte. Der von Prof. Chiari erhobene Befund war mit dem des Vortr. identisch und zwar auf Syphilom gestellt worden.

Histologisch erwies sich die exstirpirte Geschwulst ebenfalls als gummöse Infiltration der Schleimhaut, sie lieferte ein der Hautveränderung ganz analoges Bild. Endlich wurde die Diagnose, wofern bei der Eigenart und Seltenheit des Bildes noch Zweifel bestanden, durch den prompten Erfolg einer dreiwöchentlichen Jodtherapie noch weiterhin sichergestellt.

V. Sitzung. 25. September 1895, Vormittag.

Jarisch. Vorstellung interessanter Hautkrankheiten. 1. Fall von Hutchinson'scher Summereruption. Der Kranke, gegenwärtig 33 Jahre alt, ist seit seinem 10. Lebensjahre mit seinem Leiden behaftet. Dasselbe trat, nachdem es während des Winters immer zum Stillstande gekommen war, im Frühjahre und ganz besonders unter dem Einflusse der Sonne auf. Zunächst kam es zu einer diffusen Entzündung und Schwellung beider Ohren. Unter heftigem Jucken und Abnahme der diffus entzündlichen Erscheinungen kam es in den nächsten Tagen zur Bildung von hanfkorn- bis bohnengrossen, sehr derben, weisslichen Knoten, welche sich in ihrer Mitte alsbald mit Blasen besetzten.

Diese Blasen verkrusteten sehr rasch. Die Krusten hafteten durch einige Zeit, fielen endlich aus, und es präsentirte sich an ihrer Stelle eine tiefe, kraterförmige Narbe. Der Prädilectionssitz der Affection blieben immer die beiden Ohrmuscheln, während es an den Händen nur gelegentlich und stellenweise zur Entwickelung von Knoten kam, die entweder nach einigen Wochen spurlos verschwanden, oder, nachdem sich auf ihnen Blasen und Krusten entwickelt hatten, kreisrunde Narben hinterliessen.

In den letzten Jahren hatte sich das Leiden insoferne abgeschwächt, als die Intensität der Ausbrüche eine gemässigte war, doch blieb der Sommer und insbesonders das Frühjahr eine für den Kranken stets kritische Periode. Gegenwärtig bietet der Kranke mit Ausnahme vereinzelter, in ihrer Mitte verkrusteter linsengrosser Stellen, keine frischen Erscheinungen, doch sind die durch den Process hervorgerufenen Defecte an beiden Ohren interessant genug, um die Demonstration des Falles zu rechtfertigen.

Wir sehen beide Ohrmuscheln zum Theile consumirt, geschrumpft, wie abgegriffen, mit einer narbig veränderten, glatten, bläulich verärbten Haut bedeckt, zum Theile mit tiefen, schartenartigen Defecten

besetzt. Merkwürdig bleibt die vornehmliche Beschränkung des Processes auf beide Ohren, während andere ebenfalls der Sonne exponirte Hautstellen, wie das Gesicht, stets verschont blieben. Dieser Umstand nöthigt uns zur Annahme einer besonderen localen Disposition, deren Wesen allerdings verhüllt bleibt.

2. Fall von Dysidrosis faciei.

Die 58 Jahre alte Kranke leidet seit circa 20 Jahren an einer eigenthümlichen Affection des Gesichtes, welche nach ihrer Angabe anfallsweise und begünstigt durch Waschen von Wäsche, intensiver im Sommer als im Winter auftrete. Aber auch ganz unabhängig von äusseren Momenten kommt es nicht selten zu spontanen Ausbrüchen, die sich regelmässig durch eigenthümliche nervöse Störungen, wie Kältegefühl auf der Stirne, geistige Verlorenheit und vermehrte Schweisssecretion ankündigen.

Die Kranke zeigt, nachdem sie in den letzten Tagen wieder Wäsche gewaschen hat, auf Stirne und Gesicht eine grosse Zahl zerstreut stehender, stecknadelspitz- bis hanfkorngrosser, eigenthümlich blau transparenter Erhöhungen, welche keinerlei Entzündungshof aufweisen, nirgends gekratzt erscheinen und keine Krusten zeigen. Beim Anstechen dieser Erhebungen entleert sich ein vollends klares, dünnflüssiges, nicht fadenziehendes, sauer reagirendes Fluidum, und die Efflorescenzen sinken ein. Nach Angabe der Kranken ist das Krankheitsbild immer das gleiche. Die gebildeten Efflorescenzen bestehen einige Tage und verschwinden dann, ohne zu Schuppung zu führen, spurlos. Die mikroskopische Untersuchung ergab, wie dies die aufgestellten Präparate demonstriren, das Vorhandensein von Cysten, welche in dem unteren Antheile der Cutis ihren Sitz hatten und gegen die Subcutis zu mit den theilweise selbst cystisch erweiterten Schweissdrüsengängen in Verbindung standen und deren Wand von glatten Epithelien und einer meist deutlichen Membrana propria gebildet wird. Merkwürdig erscheint, dass in den 470 Präparaten, welche von zwei Cysten erhalten wurden, oberhalb der Cysten, weder in der oberen Cutis noch innerhalb der Epidermis ein Schweissdrüsengang entdeckt werden konnte.

Ist dieses Verhalten auch wohl im Stande, die Bildung der Schweisscysten zu erklären, so stösst seine Deutung selbst auf bedeutende Schwierigkeiten.

Mit Rücksicht auf das Vorhandensein colloider Degeneration in den oberen Cutisschichten liesse sich wohl denken, dass die oberen Antheile der Ausführungsgänge der Schweissdrüsen der colloiden Degeneration anheimgefallen und untergegangen sind. Aber in einem Falle von Colloidmilium, bei welchem die colloide Degeneration der oberen Cutispartien eine weit hochgradigere war, als in unserem Falle, erschienen die Ausführungsgänge inmitten der colloiden Massen durchaus intact.

Das spärliche Materiale, welches zur Untersuchung vorlag, gestattete es sonach nicht, über die eigentliche Ursache der Cystenbildung ins Reine zu kommen. Der Fall selbst ist aber der von Rosenthal unter der Bezeichnung Dyshydrosis chronica faciei und von Robinson als Hydrocystoma beschriebenen Erkrankung durchaus analog.

Discussion.

Rosenthal. Der Fall von R., den Jarisch angeführt hat, betraf, soweit er sich erinnert, eine Frau, die die Affection nach verschiedenen Veranlassungen, die eine Schweisssecretion hervorrufen, zeigte, so bei starker Hitze im Sommer oder bei Beschäftigung am Kochherd. Makroskopisch unterschied R. Cysten mit klarem, serösen Inhalt, auch solche mit einem kleinen Blutcoagulum. Dasselbe konnte schon vor der Eröffnung der betreffenden Cysten constatirt werden.

Ein ähnlicher interessanter Fall derselben Art, den Rosenthal später beobachtete, betraf einen Pat., der an Hemidrosis litt. Derselbe zeigte die betreffende Affection immer nur auf der einen ergriffenen Gesichtshälfte. Was die Bezeichnung betrifft, so hat R. seinerzeit die Affection Dysidrosis benannt, weil ihm der Name der Entstehungsursache entsprechend zu sein schien. Auch hat die fälschlicherweise mit dem Namen Dys. belegte Affection der Hände, die mit Cheiropompholyx identisch ist, mit den Schweissdrüsen nichts zu thun, indem es sich hier um eine durch anatomische Eigenthümlichkeit der Haut modificirte Form des Eczema vesiculosum handelt. Hierüber liege auch eine mikroskopische Untersuchung von Hoggan vor. Die in Frage stehende Affection des Gesichtes aber hat mit Ekzem gar nichts zu thun, wie ihre Entwicklung und Rückbildung beweist.

Touton. Der Fall von Jarisch ist durchaus identisch mit dem von Jackson im Journal of cut. and venereous diseases beschriebenen. Er hält ihn für identisch mit der Cheiropompholyx Hutchinsons, dessen Name aber schlecht sei, weil die Krankheit auch an anderen Körpertheilen vorkomme. T. sah die Krankheit — auch nur im Gesichte — bei einer Wäscherin und einem Bademeister.

Justus hatte öfters Gelegenheit diese Affection sowohl im Gesichte als auch an den Händen zu beobachten. Er hält dieselbe ausgehend von den Ausführungsgängen der Schweissdrüsen, welche sich cystisch erweitern. J. will mikroskopisch den Zusammenhang dieser Cysten mit den Ausführungsgängen der Schweissdrüsen nachgewiesen haben.

Pringle J. J. (London). Der Fall von Jarisch entspricht vollkommen denjenigen Fällen, welche im Brit. Journal of Derm. durch Hutchinson, Morton, Adam, früher durch Robinson und Jackson in New-York beschrieben wurden. Pr. acceptirt den Standpunkt Hutchinson's, welcher für die neurotische oder gichtische Natur des Leidens eintrat, nicht.

Jadassohn betont gegenüber Justus die Schwierigkeit den Nachweis zu erbringen, dass eine auch nur einigermassen grössere Efflorescenz ihren Ausgang von den Schweissdrüsen genommen habe. Er selbst ist überzeugt, dass die gewöhnlich als Dysidrosis bezeichnete Affection, mit den wasserhellen Bläschen an den Seiten der Finger, entzündlicher Natur sei; er habe sich speciell in einem Falle davon überzeugt, dass bei einer sicher entzündlichen Erkrankung der einen Hand — einer Jodoformdermatitis — an der anderen Hand das typische Bild einer Dysidrosis auftrat; charakteristisch für diese ist der Mangel an Röthung der Um-

gebung, den man bei entzündlichen Affectionen der Hände oft beobachtet und der in der anatomischen Structur der Haut derselben begründet sein müsse.

3. Fall von Colloidoma ulcerosum.

Der 31jährige Kranke bemerkte Ende April dieses Jahres am Tragus des linken Ohres ein „Wimmerl", das sich ziemlich rasch sowohl gegen die Wange als gegen und in den äusseren Gehörgang ausdehnte.

Als Jarisch den Pat. anfangs Juni zum erstenmale sah, zeigte er die Haut im Bereiche des Tragus und vor demselben, ebenso des Antitragus, der Incisura intertragica und der unteren Wand des äusseren Gehörganges bläulichroth und theilweise mit dünnen lamellösen Schuppen besetzt.

Gegen die Wange zu schien die Affection sich mit einem ziemlich scharfen, mässig elevirten, leicht bräunlich gefärbten Wall zu begrenzen. Die Haut des Tragus selbst, des Antitragus, der unteren Fläche des äusseren Gehörganges erschien leicht höckerig, uneben, mit dünnen lamellösen Schuppen und stellenweise, wie insbesondere an der unteren Fläche des äusseren Gehörganges, mit kleinen bis hanfkorngrossen, rundlichen, blutig tingirten Krüstchen besetzt. Bei Abnahme der letzteren präsentirten sich an den entsprechenden Stellen kleine, scharfrandige, ziemlich tiefe, kraterförmige Geschwürchen, die auf Berührung ziemlich schmerzhaft waren.

Das Krankheitsbild entsprach nicht den gewöhnlichen und geläufigen Affectionen, zumal bei Loupenbetrachtung innerhalb der afficirten Partie eine grössere Zahl von winzigen bis stecknadelkopfgrossen, gelblich durchscheinenden, bläschenartigen, wie mit Honig gefüllten, beim Anstechen aber keine Flüssigkeit entleerenden Elevationen angetroffen wurden.

Dass hier colloide Degeneration vorlag, war auf den ersten Blick klar, aber es entstand die Frage: War diese nicht etwa eine Complication eines anderen, von uns nicht erkannten Processes, oder war sie selbst das Primäre im ganzen Krankheitsvorgange? Die mikroskopische Untersuchung bestätigte wohl, wie die aufgestellten Präparate zeigten, eine den einzelnen honigartigen Knötchen entsprechende, scharf abgesetzte Colloiddegeneration der oberen Cutisschichten, sie ergab aber gleichzeitig auch das Vorhandensein ziemlich intensiver entzündlicher Vorgänge, so dass sich eine Entscheidung, was das Primäre und was das Secundäre an dem ganzen Processe sei, wieder nicht treffen liess. Da ergab die klinische Beobachtung, dass eine Gruppe unter unseren Augen entstandener, colloider, isolirt und auf (klinisch wenigstens) unveränderter Haut aufsitzender Knötchen, sich nach wenigen Tagen in eine bräunlich rothe, leicht elevirte Fläche umgewandelt hatte, die sich alsbald mit stecknadelspitzgrossen Krüstchen bedeckte, bei deren Abnahme kleinste, kraterförmige Absumptionen zu Tage traten. Späterhin wandelte sich die ganze befallene Partie in ein Geschwür von ähnlicher Beschaffenheit, wie die schon beschriebenen um.

Auf Grund dieser Beobachtung tritt der Vortragende für die Anschauung ein, dass der vorliegende Fall ein solcher eines Colloidoma

miliare sei, bei dem es aber, entgegen den bisherigen Beobachtungen, zu einer Ulceration gekommen war.

Zur Zeit der Demonstration hatte sich der Krankheitszustand unter der Application von Jodoformgaze wesentlich gebessert, insoferne die Affection im Bereiche der Ohrmuschel abgeheilt war, und nur an der Wange einzelne, im Kreise gestellte, linsengrosse, oberflächliche Ulcerationen und bei Betrachtung mit der Loupe einzelne colloide Knötchen vorlagen.

Neisser erkennt die Eigenart des Falles an, spricht jedoch den Verdacht aus, dass es sich um ein tubero-serpiginöses Syphilid handeln könnte. Die sonderbaren Veränderungen, welche sich auch in den mikroskopischen Präparaten erkennen lassen, wären dann secundärer Natur. Jedenfalls möchte Neisser zur Sicherung der Diagnose eine Behandlung mit Jodkali innerlich und Hg-präparaten local empfehlen.

4. Fall von multiplen Leiomyomen der Haut.

Der 54jährige Kranke ist Cretin und leidet, wie ich den freundlichen Mittheilungen des Herrn Bürgermeisters von Leibnitz entnehme, schon seit seiner Kindheit an der Affection, welche vornehmlich seine linke Gesichtshälfte besetzt hält. Die Knoten und zum Theile auch flächenhaften Infiltrate waren ursprünglich klein und schienen den Kranken nur wenig zu belästigen, wuchsen jedoch im Laufe der Zeiten heran, wurden sowohl auf Druck als auch, besonders im Winter, spontan und dann noch mehr anfallsweise, sehr schmerzhaft; zugleich wird der Kranke von intensivem Jucken gequält.

An der runzeligen Gesichtshaut des Kranken erscheint, besonders an der linken Wange, eine theils mehr flächenhaft ausgegossene, theils in Form einiger isolirt stehender, sehr derber Knoten entwickelte Neubildung.

Die Knoten und Infiltrate sind von intacter Oberhaut überkleidet und weisen stellenweise ein etwas dunkleres Colorit auf; sie sind zum Theile eigenthümlich durchscheinend, auf Druck sehr empfindlich und nur mit der Haut verschiebbar. Sie finden sich, wie gesagt, in grösster Menge auf der linken Gesichtshälfte, erscheinen jedoch auch in Form flachkugeliger, isolirt stehender, bis erbsengrosser Knoten auf der linken Stirnhälfte, wo sie entsprechend dem Verlaufe des Nervus supraorbitalis gelagert erscheinen, aber auch auf der rechten Gesichtshälfte, wenn auch in weit spärlicherer Zahl.

Die mikroskopische Untersuchung ergab, wie dies die aufgestellten nach verschiedenen Methoden gefärbten Präparate demonstrirten, dass die Knoten aus glatten, vornehmlich in der Pars reticularis gelagerten, nach allen Richtungen sich durchflechtenden Muskelfasern zusammengesetzt waren.

5. Fall zur Diagnose.

Die Erkrankung des nun 26 Jahre alten Patienten begann im Winter 1889—1890 mit einer Schwellung beider Hände und Füsse, so dass der Kranke die Finger, an denen sich die teigige Schwellung vornehmlich

localisirte, kaum beugen und nicht zur Faust ballen konnte. Im Laufe des Sommers 1890 kam es in der Mitte des linken Nasenflügels zur Bildung eines flohstichähnlichen Knötchens, welches sich allmälig vergrösserte und nun zu dem flächenhaft ausgegossenen Tumor heranwuchs, wie wir ihn heute an der Nase localisirt finden. Im Laufe der Jahre kam es auch an anderen Körperstellen zum Auftreten von ähnlichen Knötchen, wie auf der Nase, so vor 2 Jahren auf der linken Wange und am rechten Ohre; vor einem Jahre über dem rechten Jochbein u. s. w.

Patient fühlt sich im Allgemeinen wohl, leidet jedoch an sehr heftigen rheumatischen Schmerzen in der linken Schulter und in den Fingergelenken und wird hauptsächlich durch die in Folge der Schwellung der Finger bestehende Bewegungsstörung und durch das Gefühl von Bamstigkeit belästigt und in seiner Arbeit als Zimmermaler vielfach behindert. Spontan empfindet er keine Schmerzen; bei Druck und dem leichtesten Anstossen ist aber hochgradige Empfindlichkeit vorhanden. Die Hände des Kranken erscheinen sowohl an ihrem Rücken, wie an den Fingern polsterartig geschwellt; die Finger sind schwer beweglich und können nicht zur Faust geballt werden. In der mehr diffusen Schwellung, welche übrigens in ihrer Intensität wechselt (zur Zeit der Demonstration bedeutend abgenommen hatte), tauchen rothbraune bis tiefblaue, nicht sehr scharf begrenzte Knoten auf. Die Knochen sämmtlicher Phalangen sind verdickt. Die Nase erscheint im Bereiche ihres knorpeligen Antheiles tiefdunkelblau verfärbt, von einem in seiner Consistenz an Rhinosclerom erinnernden Infiltrate besetzt, welches im Bereiche des rechten Nasenflügels eine höckerige, sonst durchaus glatte Oberfläche zeigt. Es finden sich überdies auf beiden Wangen hanfkorn- bis hellergrosse, mehr oder weniger deutlich begrenzte blaue Knoten. Die rechte Ohrmuschel ist Sitz einer mehr diffusen, sich allmälig verlierenden Infiltration. An den hinteren Flächen beider Oberarme und an beiden Hinterbacken findet sich eine grössere Zahl bläulicher, zum Theil leicht erhabener Flecken, die beim Betasten eine grössere Consistenz aufweisen. Die auf Grundlage des Entwicklungsganges der Affection, der Färbung der Knoten und der Circulationsstörungen gestellte klinische Diagnose auf multiples, idiopathisches hämorrhagisches Sarcom wurde durch die mikroskopische Untersuchung zweier, von der hinteren Oberfläche des linken Oberarmes exstirpirter flächenhafter Knoten nicht bestätigt, es fanden sich in der Cutis und Subcutis meist scharfbegrenzte Zelleinlagerungen, welche vornehmlich aus epitheloiden Zellen zusammengesetzt waren und vollends Granulationsgewebe entsprachen, am meisten noch an Lupusknötchen erinnerten, aber auch diesen nicht vollkommen an die Seite gestellt werden konnten.

Neisser möchte den Fall am ehesten für einen sogenannten „Lupus pernio“ halten. Bei dem Individuum, an welchem sich zahlreiche Perniohnliche Veränderungen an der Peripherie des Körpers befinden, kam es speciell an der Nase in dem dazu disponirten Gebiete mit herabgesetzter Circulation gelegentlich zur tuberculösen Infection. Zur Sicherung der

Diagnose empfiehlt N. eine Tuberculininjection, deren Bedeutung in diagnostischer wie therapeutischer Beziehung er hervorhebt.

Jadassohn ist derselben Ansicht.

Touton würde den Fall klinisch besonders auch wegen der vorhandenen Milzschwellung zu der Pseudoleukaemie rechnen, die mikroskopisch hier ausnahmsweise das Bild des grosszelligen Rundzellensarcomes darböte.

Jadassohn. Sind harte Warzen übertragbar?

J. demonstrirt an seiner eigenen Hand 2 und an der Hand des Herrn Dr. Dreysel 4 Verrucae durae, welche durch Inoculation von Warzen-Material mit langer Incubationszeit zu Stande gekommen sind. Mit Rücksicht auf die schon sehr vorgeschrittene Zeit verschiebt J. die Mittheilung aller Details, sowie Inoculationsversuches, von denen sich ihm bereits so sichere positive Resultate ergeben haben, auf den Congressbericht und betont nur, doch im Gegensatz zu der von Kaposi festgehaltenen Meinung: der Volksglaube an die Infectiosität wäre ganz unbegründet, nunmehr wie beim Molluscum contagiosum, so auch bei der Warze die Uebertragbarkeit experimentell mit absoluter Sicherheit erwiesen sei. Interessant ist überdies dabei die monatelange Incubationszeit, die in den zahlreichen Versuchen J.'s ebenso verstanden war, wie in den beiden inzwischen publicirten Versuchen Variot's und de fine Licht's.

Dreysel (Breslau). Pigment und osmirbare Substanzen in der menschlichen Haut.

1. Das Pigment der menschlichen Haut hat die Fähigkeit, Osmiumsäure zu reduciren. (Ledermann-Barlow.)

2. Diese Fähigkeit kommt nicht allem Pigment in gleichem Masse zu. Die Intensität der Osmirung ist eine überaus wechselnde und es findet sich in der Epidermis und vor Allem in der Cutis Pigment, das durch Osmiumsäure nicht verändert wird. Die Hämosiderine geben nie die Osmiumsäure-Reaction.

3. Das Pigment verliert seine Fähigkeit, Osmiumsäure zu reduciren, wenn es mit Chromsäure vorbehandelt wird; das Fett behält auch dann noch seine Osmirbarkeit. (Ledermann-Barlow.)

4. Neben dem Pigment sind in der Epidermis, an nicht osmirten Präparaten nicht sichtbare, osmirbare Substanzen vorhanden. Die eine von diesen, welche sich in den tieferen Epithellagen befindet, verhält sich gegenüber Chrom- und Osmiumsäure wie Fett, die andere, in den höheren Epithellagen localisirte, wie Pigment.

VI. Sitzung. 25. September 1895, Nachmittag.

Petersen (Petersburg). Ueber Trichorrhexis nodosa.

1. Die Trichorrhexis nodosa ist eine häufige, bisher zu wenig beobachtete Veränderung der Haare.

2. Am häufigsten findet man sie an lange nicht beschnittenen Kopfhaaren.

3. Es handelt sich dabei um eine Ernährungsstörung in den Haaren, die unter anderem auch durch verschiedene Mikroorganismen bewirkt werden kann.

Spiegler (Wien). Ueber die Trichorrhexis nodosa und ihren Erreger.

1. Nach Sp. Beobachtungen erweist sich die Trichorrhexis nodosa für unsere Gegenden als eine in den Barthaaren häufige, in den Kopfhaaren der Männer bisher kaum beobachtete, in den Kopfhaaren der Frauen äusserst seltene Erscheinung.

2. Sp. konnte in allen von ihm beobachteten Fällen von Trichorrhexis, sowohl barbae als auch capillitii, einen Mikroorganismus nachweisen, und in der Mehrzahl der Fälle auch rein züchten. Die Haare liegen dabei einige Zeit vorher in absolutem Alkohol, wobei in einzelnen Fällen die Trichorrhexisbaccillen, sonst in der Regel dem Alkohol gegenüber genügend resistent, ab und zu hiebei doch zu Grunde gehen.

3. Mit der Reincultur nicht aber mit den Verunreinigungen, die gleichzeitig aufgingen, ist es Sp. gelungen, dieselben Veränderungen auf gesunden Haaren zu erzeugen.

4. Die Trichorrhexis ist demnach parasitären Characters und steht in keiner Beziehung zu Ernährungsstörungen.

5. Spiegler's Bacillus ist identisch mit dem schon von Hodara in der Trichorrhexis der Constantinopler Frauen gefundenen und in der Wiener dermatol. Gesellschaft (Feber 1895) demonstrirten Mikroorganismus.

Discussion:

Neisser erwähnt, dass in Breslau Fälle von Trichorrhexis nodosa in den Barthaaren nicht selten vorkämen, dass er Pilze bisher nicht habe finden können. Bei Frauen habe er die Affection nur einmal beobachtet und zwar bei einer jungen, polnischen Dame, deren 2 Schwestern angeblich die gleiche Haarkrankheit hatten.

Jadassohn hat in einem Falle von circumscripter Trichorrhexis des behaarten Kopfes Knotenbildung und Zerfaserung auch an den von den Patienten benutzten Haarbürsten gefunden. In einem Falle von sehr starker Trichorrhexis des Schnurrbartes hat ihm 2% Pyrogallussalbe sehr gute Resultate gegeben.

Rosenthal weist darauf hin, dass diese Erkrankung insbesondere bei Männern häufig sei und würde es für nöthig halten, die Untersuchungen Spiegler's auch auf die Haarbürsten auszudehnen. — Auf die Veränderungen derselben habe bereits Blaschko hingewiesen.

Krösing (Stettin). Weitere Studien über Trichophytonpilze.

Der Referent verweist hier auf den demnächst in dieser Zeitschrift erscheinenden Originalartikel des Autors über den Gegenstand.

K. Ullmann. Ueber Trichophytie. (Experimenteller Beitrag.)

Nach den ohnedies ausführlichen Erörterungen Krösings über diesen Gegenstand auf dem 4. Congresse der D. D. G. in Breslau 1893

und hier, will sich der Vortragende nur auf einige Punkte dieser Frage beschränken, soweit er nämlich auf Grund seiner im Wiener pathologischen Institut begonnenen, aber noch nicht abgeschlossenen Untersuchungen sich berechtigt glaubt, heute schon Stellung in diesen Fragen zu nehmen.

Sein Krankheitsmateriale besteht bis nun aus 32 Fällen von Hautaffectionen, die klinisch als durch den Trichophytonpilz hervorgerufen angesehen werden müssen, u. zw. 10 Fälle von Herpes tonsurans maculosus, 8 Fälle von Herpes tonsurans circinnatus, 6 Fälle von Herpes tonsurans capillitii, 5 Fälle von eitriger, knotiger Trichophytie der behaarten Gesichtshaut bei Männern und 3 Fälle von schwieligen Veränderungen an den Händen, die durch ihren klinischen Verlauf als mykotisches Eczem, im Sinne der schwieligen Trichophytie Djellaleddin Moukhtars, imponirten.

An der Hand dieses Materiales suchte er zunächst folgende Hauptfragen zu beantworten:

1. Gibt es verschiedene Pilze der Gattung Trichophyton oder nicht?

2. Sind die verschiedenen klinischen Affectionen und Formen der Trichophytie von verschiedenen Pilzen hervorgebracht oder nicht?

4. Wenn dies der Fall ist, worin bestehen dann Unterschiede?

a) In den verschiedenen Wachsthumsformen innerhalb der pathologischen Veränderungen in der menschlichen und thierischen Haut selbst;

b) ausserhalb dieses Standortes auf künstlichem Nährboden.

4. Dürfen diese beiden Arten des Vorkommens überhaupt in einem für die Pathogenese der Trichophyton beweisenden und entscheidenden Sinne in Zusammenhang gebracht werden?

Ad 1. Vortr. demonstrirt dreierlei makroskopisch auf allen Nährböden, Kartoffel, Peptonagar, Malzagar, Gelatine charakteristisch wachsende Culturen, die ihre charakteristischen Eigenschaften bezüglich Form, Bildung von Luftmycel, Pigmentirung des Nährbodens und ihrer Mycelien, Conidien und Sporen auch in zahlreichen Tochterculturen und auch bei Wechsel der Nähr-Medien beibehalten haben. Wenn auch kleine Unterschiede in der Grösse, Form, Raschheit des Luftmycelwachsthums innerhalb einer und derselben Reihe, ja in einer und derselben Platte zu constatiren waren, so blieben diese drei Culturarten selbst bis in die 10. Generation stets deutlich von einander erkennbar und gingen z. B. niemals von einer der drei Formen in die anderen über. Diese Formen waren durchaus aus grosssporigen Mycelien beziehungsweise Sporen gewonnen, da Vortr. von kleinsporigen Trichophytien bisher kein Material besitzt. Die Reinculturen entsprachen in drei Fällen in jeder Beziehung (unter 5 klinischen Fällen von Sykosis parasitaria) vollkommen dem von Sabouraud beschriebenen Tr. megalosporon pyogene du cheval à cultures blanches. — In 4 von den 8 Fällen circinnärer Tr. waren dieselben wurmförmig (Agar), kreidig, bröcklig (Kartoffel), aber stets stark braun bis violettroth pigmentirt und bildeten niemals ein Luftmycel, entsprachen am ehesten jener von Rosenbach als Tr. fuscum tardum beschriebenen.

Ebensolche Culturen erhielt Ullmann aus einem der drei Fälle von schwieliger Tr. der Handfläche, sowie aus einem der Fälle von Tr. capillitii. In den übrigen Fällen von Tr. capillitii war es jedesmal ein und derselbe, jedoch ganz anders wachsende crêmefarben, orange bis ziegelroth pigmentirte, rasch wachsende Pilzmycel und weisse Luftmycelrosetten bildende Pilz. Wenn die Culturresultate in einem Falle negativ blieben, so war stets nur Mangel an Materiale daran schuld. Die Kartoffelcultur kann Vortr. gegenüber Krösing nicht für alle Fälle gerade als die allein oder meist charakteristische bezeichnen. Auf die mikroskopischen Befunde, die Vortr. durch zahlreiche Zeichnungen veranschaulicht, hält er nicht für nothwendig, genauer einzugehen, da er diesbezüglich mit dem Vorredner im Wesentlichen übereinstimmt, vor Allem, insoferne er denselben keine Bedeutung zur Unterscheidung der einzelnen Spielarten beilegen kann. — Wichtig scheine ihm die von ihm (jedoch nur bei Pilzen seiner ersten und dritten Gruppe) so oft beobachteten etappenartig wachsenden Luftmycellager. Zuerst komme es zur Bildung radiär gelagerter, gestreckter oder mannigfach gewundener Mycelien. Später entwickle sich bei einzelnen Arten ein verschieden gefärbtes, kreidiges, noch später ein rein weisses, wollig-flaumiges Mycellager. Jedes dieser drei Wachsthumsstadien sei, wie die demonstrirten Culturen beweisen, für sich weiter züchtbar. Im kreidigen Stadium bilden sich die eigentlichen Fructificationsorgane (Trauben, Sporen etc.). Die wollig auswachsenden Partien des Luftmycels seien mit sterilen Stecklingen zu vergleichen.

Da die Pilze auf dem menschlichen Körper derartige Mycelien nicht bilden, sei ein Vergleich zwischen den Wachsthumsformen auf der Haut, in den Haaren, dem Eiter etc. und den auf künstlichem Nährboden gezüchteten nicht möglich und nicht zulässig.

Aus diesem Grunde sei auch die Bekämpfung der Existenz kleinsporiger, durch Sabouraud klinisch schon als solchen constatirten Formen durch Krösing, der selbst angibt, keine Haartrichophytien gesehen zu haben, sowie durch die Schule Pick's, der niemals die klinisch eigenartig verlaufenden, durchaus kleinsporigen Formen beobachtet habe, vorderhand nicht gerechtfertigt. — Zur Differenzirung der Arten dürfen einzig und allein die Befunde der Mycelien im Thier- und Menschenkörper verwerthet werden.

Vortr. gedenkt die bereits von anderen Autoren (Sabouraud, Pick, Krösing etc.) begonnenen Thierimpfungen als die einzig massgebenden zur definitiven Entscheidung dieser Frage, eventuell im Wiener Thierarzneiinstitute, fortzusetzen.

In allen übrigen hier nicht gestreiften Punkten der Thesen Krösing's stimmt Vortr. mit letzterem überein.

Indem sich aus diesen Bemerkungen die Beantwortung der eingangs gestellten Fragen von selbst ergibt, möchte Vortr. die Frage vor der Hand nochmals dahin resumiren:

1. Für die verschiedenen klinischen Formen der Trichophytie gibt es wohl nicht jedesmal verschiedene Pilzspecies, denn es erzeugen culturell sich gleich verhaltende Pilze verschiedene Affectionen, und umgekehrt kann eine und dieselbe Affection von culturell verschiedenen Pilzen hervorgerufen werden. Dieser Satz ist vom Vortr. nur für sogenannte grosssporige Pilze bestätigt worden.

2. Die Existenz primär kleinsporiger Formen, denen nach Sabouraud ein specifisches und auch culturelles Bild entsprechen soll, darf heute nach den bisher von anderer Seite erbrachten Thatsachen weder im negativen noch im positiven Sinne entschieden werden.

Bezüglich des Herpes tonsurans maculosus betont Vortr., dass er unter 10 ausgesprochenen recenten Formen in keinem Falle die Mycelien wenigstens in erkennbaren Ketten nachweisen, noch Culturen aus den Epidermisschuppen erhalten konnte. Andererseits sei der parasitäre Charakter aller dieser Formen schon ex juvantibus evident. Viermal unter 10 Fällen fand sich dabei als localer Ursprungsherd ein Eczema marginatum (3 Männer, 1 Frau). (Vortr. zeigt eine diesbezügliche Photographie.) Die stets negativen, insbesondere auch culturellen Befunde kann sich Vortr. einstweilen noch nicht mit Sicherheit deuten. Vielleicht erleiden die Pilze in der Oberhaut als schlechtem Nährboden eine morphologische Veränderung im degenerativen Sinne, welche ihren Nachweis erschwert oder ganz unmöglich macht. Eine Verwechslung seiner Fälle mit der fraglichen Pityriasis rosea Gibert's ist ausgeschlossen, da diese in Wien bis jetzt nicht beobachtet wurde, wahrscheinlich hier nicht vorkommt, oder aber, was dem Vortr. am wahrscheinlichsten, mit Herpes tonsurans maculosus identisch ist.

Wälsch (Prag). Mykologische Beiträge. Mit Demonstration von Culturen und mikroskopischen Präparaten.

Wälsch bespricht an der Hand von Reinculturen aus Favus, den verschiedenen Tonsuransformen und Eczema marginatum den Pleomorphismus der pathogenen Hyphomyceten. Geradezu Erstaunen und volle Bewunderung erregten bei allen Congressmitgliedern die vom Vortragenden ausgestellten Reinculturen der verschiedenen Hyphomyceten, sowie die nach der von Wälsch modificirten Unna-Weigert'schen electiven Tinctionsmethode gefärbten mikroskopischen Pilzbefunde. Der Vortrag selbst erscheint ausführlich im Archiv f. Dermatologie und verweisen wir deshalb auf das Original.

Discussion:

J. J. **Pringle** ist nicht überrascht davon, dass Ullmann bei seinem Falle von sogenanntem Herpes t. maculosus keine Pilzelemente gefunden habe; denn dieser Fall sei, wie das demonstrirte Portrait ihm deutlich zeige, ein Exempel von Pityriasis rosea Giberts mit einem Primitivplaque. Ferner erwähnt P. einer Originalarbeit Adam's über 200 Ringwormfälle aus dessen Klinik im Middlessexer Hospital (London). Dort wird das überaus häufige Vorkommen einer originär kleinsporigen Form in London

bestätigt. Nur waren die Sporen in London noch kleiner als in den Pariser Fällen. Eine strenge Scheidung der Fälle in Endothrix und Ectothrix dagegen, wie sie Sabouraud versuchte, kann Adams nicht bestätigen, da auch Mischformen vorkämen.

Jadassohn betont, dass, wenn sich Sabouraud anfangs in seiner Eintheilung in Mikro- und Makrosporen geirrt habe, er doch mit seiner Sonderung der Trichophytien des Kopfes Recht zu behalten scheine; auch Mibelli habe erklärt, dass er die Bilder, die er von der von Sabouraud sogenannten Gruby'schen Krankheit durch Sabouraud kennen gelernt, sonst noch nie gesehen habe. Wenn nun auch Pringle in London zwei verschiedene Arten von Trichophytie am Kopfe gefunden habe, so erhelle daraus, dass es in Frankreich und England eine, wie es scheint, in Deutschland und Italien nicht beobachtete Art von Dermatomykose des behaarten Kopfes gebe, und es sei dann nur eine Frage der Nomenclatur, ob man beide als Trichophytien, oder die eine als eigene Dermatomykose neben Favus und Trichophytie aufstellen wolle.

Ullmann betont nochmals, dass er in der Hauptsache, wie er schon ausführlich dargelegt habe, ja die Pleomorphie der Pilze in ihren Culturen bestätigt habe und mit den beiden anderen Referenten in dieser Beziehung hin übereinstimme, dass er nur, vor der Hand wenigstens, den durch Gruby bereits 1850 im Kopfhaare des Kindes gefundenen, primär kleinsporigen Pilz nicht früher negiren könne, bevor er dazu genügendes Material und experimentelle Erfahrungen besitze.

Wälsch (Schlusswort) stimmt mit Krösing darin überein, dass eine Eintheilung der Trichophytonpilze in gross- und kleinsporige ungerechtfertigt erscheint; ebensowenig ist man im Stande durch die mikroskopische Untersuchung von Culturen Artunterschiede aufzustellen. Auch schliesst er sich vollständig der Ansicht an, dass oberflächliche und tiefe Affectionen durch denselben Pilz verursacht werden können, dass man nach dem klinischen Bilde einer Trichophytie nicht auf den zu Grunde liegenden Krankheitserreger schliessen könne, und endlich, dass das Trichophyton Eiterung hervorrufe.

Dagegen erwidert er auf die anderen von Krösing aufgestellten Punkte. Bei der Herstellung der Culturen hat sich ihm Král's Kieselguhrmethode als die einfachste und sicherste erwiesen, während Krösing's Schüttelmethode ihm umständlicher und weniger einwurfsfrei erscheint; denn Schistomyceten, welche als Verunreinigung des zur Cultur verwendeten Materiales zumeist vorhanden sind, werden beim Schütteln mit Wasser sich leichter vertheilen müssen, als die festzusammenhängenden Pilzfäden, ein Umstand, den Král's Methode vermeidet. Ebensowenig wie Ullmann kann W. die Kartoffelcultur als die charakteristischeste Culturform ansehen; auf gelben Rüben, Reisscheiben oder Zuckerrüben ist sie nicht weniger charakteristisch. Es ist auch die Kartoffel vermöge ihrer verschiedenen chemischen Zusammensetzung ein ebenso labiler Nährboden wie alle anderen, weswegen auch die Eintheilung der Trichophytonpilze in drei Unterarten auf Grund ihrer Wachsthumsform auf Kartoffel nicht

gerechtfertigt erscheint. W. verweist auch auf seine aufgestellten Trichophyton- und Eczema marginatum Culturen auf Kartoffel, unter welchen sich die von Krösing geschilderten drei Arten, von einem und demselben Pilze stammend, finden. Mit derselben Berechtigung, mit welcher Krösing die Kartoffel sozusagen als Universalnährboden hinstellt, könnte W. z. B. die Reisscheiben empfehlen, bei deren Herstellung sich ja möglichst gleiche Bedingungen erzielen lassen. Er hebt aber ausdrücklich hervor, dass er dies nicht thut, da man wegen der grossen Labilität der Wachsthumsform der Pilze auf den künstlichen Nährböden derzeit nicht in der Lage sein kann, berechtigte Unterscheidungsmerkmale aufzustellen. (Autoreferat.)

Petrini de Galatz (Bukarest). Lupusepitheliom der Nase mit stellenweiser colloider Degeneration.

P. demonstrirt an 3 colorirten Tafeln die Abbildungen einer seltenen Nasenaffection vor und nach deren Behandlung. Es handelt sich um eine Kranke aus der Klinik des Vortragenden in Coltza, bei der sich im Jahre 1893 sechs Monate vor ihrer Spitalsaufnahme diffuse Röthung der Nase eingestellt hatte, der Bläschenbildung, Papelbildung, Jucken und starke Vergrösserung (Schwellung) der Papillen der Haut gefolgt war. Bei der Aufnahme zeigte die Pat. je einen typischen Lupusherd auf der rechten Wange, im linken Ohrläppchen. Die Nase roth, nussgross, knospend, stellenweise mit hornigen Krusten bedeckt, an den Rändern des Infiltrates kommt bei Druck eitrige Flüssigkeit zum Vorschein. Pat. war im 8. Monate gravid, sonst vollkommen gesund. Die excochleirten Massen der Nase wurden nach Fixation in Mayer-Nicoll in Alkohol gehärtet. Es zeigte sich bei den gewöhnlichen Färbungen ein Lupusepitheliom aber keine Tuberkelbacillen. An einer Stelle sieht man im selben Schnitte typischen Lupus, an einer anderen typisches Epitheliom. Zugleich sieht man zahlreiche Knötchen in colloider Entartung, insbesondere an dem Rande des Epidermislagers. Der Fall ist ein äusserst seltener, da es sich hier um primäres, gleichzeitiges Auftreten von Lupus und Epitheliom an einer Stelle handelt, nicht etwa um eine cancroide Degeneration eines älteren Lupus, wie sie von Lewin, Orth, Jadassohn, Schultze, Lanz und anderen veröffentlicht wurden. Einen ebensolchen Fall, wie den in Rede stehenden veröffentlichte Schultze 1885. Diese Fälle sind selten und nicht zu verwechseln mit Lupus papillomatosus, wie ihn Leloir (Taf. IX, Fig. VI in seinem Atlas abbildet). Man muss in ähnlichen Fällen noch histologische Studien machen, um zu entscheiden, ob diese Form definitiv als neue Art des Lupus aufgestellt zu werden verdient.

Petrini. Ueber Colloidmilium. Nachdem der Redner die bisherigen verschiedenartigen Erklärungen erwähnt hat, die verschiedene Autoren, Wagner, Kaposi, Besnier und Balzer, Leloir und Vidal, Philippson für die Entstehung und Natur des Colloidmiliums gegeben haben, beschreibt er die klinischen und histologischen Verhältnisse in einem Falle von Colloidmilium des Gesichtes und der Nackenregion bei einem 16jährigen Jungen, der auch mit Hydroa behaftet war. Die Efflo-

rescenzen waren hier meist kreisförmig um die Pigmentationen der Hydroa angeordnet. P. untersuchte excidirte Tumoren nach Färbungen mit Methylviolett, Hämatoxylin und Pikrocarmin. Die weissen durchscheinenden Knötchen bestehen aus dem dilatirten Haarfollikel, dessen Wurzelscheide, malpighische Zellschichten und Haare sämmtlich in hyaliner Degeneration begriffen sind.

Blos die Glasmembran des Follikels ist von colloider Degeneration befallen. Die Talgdrüsen sind meist zerstört und verschwunden und nehmen keinen Antheil an der Geschwulst. Ausserdem sind gewisse Milien von eiförmigen Zellmassen entzündlicher Natur und malpighischen Zellen gebildet, sitzend seitlich von dem Talgdrüsenfollikel. Der Inhalt des Miliums besteht aus mehr weniger veränderten epithelialen Zellen, die hie und da Kalkeinschlüsse zeigen.

Schäffer-Breslau demonstrirt mikroskopische Präparate zu einer neuen Bakterienfärbung, welche besondere Vortheile für das Aufsuchen der Gonococcen im Eiter darbietet. Vor den bisher angegebenen Doppelfärbungen hat sie besonders den Vorzug der bequemen und schnellen Ausführbarkeit; sie färbt die Mikroorganismen viel dunkler als die Zellelemente, so dass selbst spärliche Gonococcen sehr leicht aufzufinden sind und von den Kernen niemals optisch gedeckt werden können. Das auf den Objectträger möglichst dünn verstrichene und über der Flamme gut fixirte Präparat wird 5—10 Secunden mit verdünnter Carbolfuchsinlösung (Fuchsin 0·2, Alkohol 20·0, 5% Carbolwasser ad 200·0) gefärbt, mit Wasser abgespült und mit schwacher Aethylendiamin-Methylenblaulösung (2 bis 3 Tropfen einer 10% wässerigen concentrirten Methylenblaulösung auf 10 Cbcm. 1% Aethylendiamin) so lange nachgefärbt, bis das ursprünglich roth gefärbte Präparat eine eben bemerkbare bläuliche Farbennuance erhält (was etwa 30 bis 40″ dauert). Hierauf Abspülen, Trocknen und Besichtigung des Präparates (ohne Deckgläschen) mit Oelimmersion. Das Protoplasma der Leukocyten ist bei richtiger Färbung zart roth, die Kerne ganz hellblau, die Gonococcen schwarzblau. Man kann sich von den Vortheilen, welche die Doppelfärbung bietet, überzeugen, wenn man Secretpräparate, welche durch Abziehen zweier Objectträger an einander erhalten wurden, mit Methylenblau resp. mit der Doppelfärbung behandelt. In den letzteren Präparaten findet man meist viel leichter und zahlreicher die Mikroorganismen; in einzelnen Fällen wurden Gonococcen bei Anwendung der neuen Färbungsmethode aufgefunden, während sie bei einfacher Färbung der Beobachtung entgangen waren. Spermatozoen färben sich doppelt, der Kopf blau, das Schwanzstück roth. Auf Grund mehrerer Thatsachen hält der Vortragende es auch für wahrscheinlich, dass manche degenerirte, mit Methylenblau bereits schlecht färbbare Gonococcen, nach dem neuen Verfahren noch deutlich darstellbar sind. Auch bei Färbungsversuchen mit lange Zeit an Leinwand ausgetrocknetem Trippereiter zeigte sich die Doppelfärbung als vortheilhaft; in einem Präparat von 8½ Monate angetrocknetem gonorrhoischen Secret waren

die Gonococcen noch sehr deutlich hinsichtlich ihrer Gestalt und intracellulären Lagerung zu erkennen.

Eine differentiell diagnostische Bedeutung hat die Färbung für die Gonococcen nicht; es färben sich vielmehr auch die anderen Mikroorganismen schwarzblau und heben sich scharf von den Zellen ab. Es ist daher die Färbungsmethode auch für das Aufsuchen sonstiger Bakterien (besonders sehr kleiner, intercellulär gelegener, oder schwer färbbarer Mikroorganismen z. B. Streptococcen, Ulcus molle-Bacillen u. a.) im Eiter empfehlenswert und bei der kurzen Dauer des Verfahrens auch bei Untersuchungen in der Praxis verwendbar.

Der Vortragende demonstrirt ferner Gonococcenculturen auf dem von Kiefer angegebenen Pepton-Glycerin-Ascites-Agar, desgleichen auf einem Nährboden von Milzagar (gewöhnliches Agar, bei dem statt Fleisch Rindermilz verwendet wurde) mit Serum, Ascites oder Hydrocelenflüssigkeit, auf dem die Gonococcen in 24 Stunden ein ausserordentlich üppiges Wachsthum zeigten (sowohl bei Abimpfung von Reinculturen als vom gonorrhoischen Urethralsecret).

Zum Schlusse demonstrirt Schäffer Präparate, welche sich auf das antagonistische Verhalten verschiedener Mikroorganismen zu den Gonococcen beziehen. Auf mehreren Serum-Agarplatten, auf denen Pyocyaneus-Bacillen und Gonococcen im Kreuzstrich geimpft waren, zeigte sich, dass die letzteren gegen die Pyocyaneus-Stoffwechselproducte ausserordentlich empfindlich waren, und zwar noch viel empfindlicher als die Milzbrandbacillen. Desgleichen wurde eine Beeinträchtigung der Gonococcen durch die Stoffwechselproducte einer aus der Harnröhre gezüchteten Stäbchenart constatirt, so dass in der Nähe dieser die Gonococcen-Colonien nur ganz spärliche Entwickelung zeigten. Eine Anzahl von anderen Mikroorganismen zeigte gegenüber den Gonococcen kein antagonistisches Verhalten, u. a. auch nicht die Streptococcen, eine Thatsache, welche bemerkenswerth ist, mit Rücksicht auf einen kürzlich mitgetheilten Fall von Vulvovaginitis gonorrhoica, der beim Auftreten eines Erysipels abheilte. Die Vermuthung, dass die Gonococcen durch die Toxine der Streptococcen abgetödtet wurden, ist nach diesem Experiment nicht wahrscheinlich, vielmehr ist es naheliegend, die erhöhte Temperatur, gegen welche die Gonococcen erwiesenermassen sehr empfindlich sind, hiefür verantwortlich zu machen.

Ledermann (Berlin). Ueber Histologie der Dermatitis papillaris capillitii.

L. gibt zunächst eine Uebersicht über die bisherigen histologischen Untersuchungen, welche so verschiedenartig sind, dass er es für der Mühe werth fand, sich abermals histologisch mit zwei von ihm beobachteten Fällen zu beschäftigen. Er führt die Differenz der Befunde der einzelnen Autoren auf die Verschiedenheit der Entwickelungsstadien dieser Affection zurück, von der das Untersuchungsmateriale stammte. In seinen Untersuchungen sind sämmtliche Stadien berücksichtigt. Die Anfangsstadien stellen derbe papulose Infiltrate, nicht aber, wie fran-

zösische Autoren beobachteten, pustulose, von einem Haare durchbohrte Efflorescenzen dar. Im ersten Stadium findet Ledermann Knötchen mit intactem Epithel, stark erweiterten und vermehrten Gefässen, die in der mittleren Cutisschichte von Rundzellen umgeben sind, während der Papillarkörper nur wenig entzündliche Veränderungen zeigt. Rings um die Haarbälge ist das Bindegewebe stark von Rundzellen durchsetzt, darunter seien viel Mastzellen. Talg- und Schweissdrüsen sind frei von Veränderungen. In den grösseren Knoten wachsen die kleinzelligen Infiltrate bedeutend, sie bestehen dort aus einkernigen Rundzellen, Spindel-Epithelien und Plasmazellen. Auch die Infiltrate um die Haarbälge haben zugenommen, das Rete sei jedoch noch wenig verändert, nur von vereinzelten Rundzellen durchsetzt. In den oberen Epithelschichten sei zuweilen ein kleiner Eiterherd. Die Infiltration in den äusseren Haarwurzelscheiden habe im Allgemeinen etwas zu-, speciell die Mastzellen im Infiltrate jedoch abgenommen. Die Talgdrüsen seien etwas vergrössert (!), ohne jedoch das Centrum vorhandener Infiltrationsbezirke zu bilden. Im weiteren Stadium finde man blutig eitrige Krusten auf dem Epithel. Im Rete malpighi zahlreiche Mitosen. Die Cutis sei diffus rundzellig infiltrirt, stellenweise kleine Abscesse bildend, die auch nach der Oberfläche durchbrechen. Seitlich davon komme es zur Verlängerung der Retezapfen. Die Haare erscheinen, dem umgebenden Infiltrate entsprechend, geschlängelt, geknickt, die äussere Wurzelscheide kleinzellig infiltrirt, in ihrem Zelleib gelockert, der Markraum vielfach verengt, oft geschwunden. In der Umgebung der Haare seien Haufen von Riesenzellen mit öfters zu 20 Kernen, welche aus Talgdrüsen hervorgegangen zu sein scheinen. Neben diesen epithelialen oder Fremdkörperriesenzellen seien noch echte Langerhans'sche Riesenzellen nach dem Typus der Tuberkelriesenzellen und Granulationsgewebe zu finden. In einem weiteren Stadium beginne erst die Bildung jungen Bindegewebes, insbesondere längs der Gefässe, das später derb und fibrös werde. Die Cutis ist in diesem Stadium auf mehrere Cm. verdickt. In diesen Granulationsherden und über die Bindegewebsfasern zerstreut, findet man eosinophile Zellen in sehr grosser Menge, ausserdem kugelige Gebilde, die Ledermann für Goldmann'sche Zellen oder Russel'sche Körperchen hält. Theils einzeln, theils in Gruppen liegen dieselben entweder frei im Gewebe oder innerhalb einer Contour, welche als der Rand einer Zelle aufgefasst werden muss. Auch degenerirte eosinophile Zellen, hydropisch geschwellte, mit kleinen Kerngranula versehene und solche mit geblähtem Protoplasma ohne Zellgranula, endlich solche mit einer eigenthümlichen Segmentirung des Plasmas in kugelige Gebilde hat Ledermann gesehen. Letztere stehen offenbar in Zusammenhang mit der Bildung der Russel'schen Körperchen. Die elastischen Fasern sind fast überall verschwunden, die Haarbälge theils in die Tiefe gezerrt durch Seitendruck, theils in Gruppen beisammenstehend durch Compression.

Auf Grund dieser histologischen Daten, welche Kaposi's Anschauungen gegenüber den französischen und italienischen Forschern

stützen, schlägt Redner vor, diese Affection aus der von Ziegler aufgestellten Gruppe von infectiösen Granulationsgeschwülsten auszuscheiden und sie den „traumatischen Granulationen“ zuzurechnen. Andrerseits glaubt aber der Vortragende doch an die Mitwirkung von Bakterien, für deren Entwickelung das Trauma nur ein veranlassendes Moment abgebe und dies mit Rücksicht auf den progressiven Charakter der Geschwülste. Die Toxine dieser fraglichen Bakterien bewirken möglicherweise die keloide Bindegewebsbildung. Mit Rücksicht auf den klinischen und histologischen Typus der Affection möchte Redner zu der Annahme des Namens Dermatitis keloidea der Italiener hinneigen, zumal er den papillären Charakter nur als accidentelles Moment ansieht.

Discussion:

Ullmann (Wien). Aus den Erörterungen des Herrn Vorredners gehe hervor, dass sich durch verschiedene Tinctionsmethoden mannigfach geformte Zellformen sowohl im Beginn der Affection als auch in dem späteren Verlaufe, dem Stadium der Bindegewebsbildung darstellen liessen. Jedoch scheinen Redner weder die eosinophilen Zellen, noch deren Derivate, die sogenannten Russel'schen Körperchen, irgend eine Bedeutung für die Pathogonese und Natur der in Rede stehenden Affection zu haben. Redner hat im Verlaufe der letzten Jahre an Hebra's polyklinischer Abtheilung relativ sehr viel, nämlich 5 solcher wohlausgesprochener Fälle, zu beobachten und histologisch wie bacteriologisch zu untersuchen Gelegenheit gehabt. Stets war in den ersten Stadien, das ist den noch so kleinen Knötchen schon neugebildetes Bindegewebe vorhanden. Ein Stadium, in welchem, wie Ledermann behauptet, nur die Blutgefässe von Rundzellen umgeben, sonst aber keinerlei Veränderungen vorhanden waren, ist Redner unter zahlreichen Präparaten dieser Art, die er genau studirt hatte, niemals aufgefallen. Bacteriologisch seien stets im Pustelinhalt Staphylococcen (albus und aureus), und zwar ohne andere Mikroorganismen färbbar und züchtbar gewesen. Dieselben finden sich aber deutlich bloss in dem Pustelinhalt und in den entzündeten, mit Eiter gefüllten Haarbälgen. In den kleinzelligen Infiltraten im Bindegewebe selbst waren Mikroorganismen irgend welcher Art bisher nicht auffindbar, auch nicht mit Weigerts oder der Löffler'schen Universalmethode. Die histologischen Eigenschaften seiner Schnittpräparate haben andererseits im Allgemeinen den von Kaposi bereits vor 25 Jahren beschriebenen entsprochen, so zwar, dass Redner es bisher nicht für an der Zeit gehalten habe, seine mehrjährigen Untersuchungen zu veröffentlichen. Dass Herr Ledermann es für gut finde, diese Geschwülste aus der Gruppe der infectiösen Granulationsgeschwülste auszuscheiden und sie in eine solche der traumatischen einzureihen, könne Redner weder vom logischen noch vom sachlichen Gesichtspunkte aus verstehen oder gar befürworten. Früher müsse man doch etwas mehr über die Pathogenese dieser Neubildung wissen, bevor man zum so und sovielten Male bei dieser Erkrankung den Namen und die Einreihung abermals ändern dürfe. Es sei dies umso weniger begreiflich, als ja auch Herr Ledermann sowie auch der Redner schon nach

dem klinischen Verlaufe am ehesten die infectiöse Natur der Affection anzunehmen sich gezwungen sieht.

Touton (Wiesbaden) möchte sich nur einige Worte zu dem Befund von Russel'schen Körperchen, dem übrigens jede specifische Bedeutung für die vorliegende Krankheit abzusprechen sei, erlauben. Wenn man seine Abbildungen in der Münch. med. Wchnschr. 1892 Nr. 1 u. 2, Sep.-Abdr. (Eosin und Hämatoxylin) ansehe, so werde man auf eine fortlaufende Reihe von den eosinophilen Zellen bis zu den Russel'sche Körperchen enthaltenden fertigen Kugelzellen zu sehen glauben. Allein es sei ganz sicher, dass diese beiderlei Gebilde grundverschieden sind, weil eben nur die Eosinfärbung die gleiche Reaction ergibt, während die von ihm noch angewandten neueren Färbungen (A. Virch. Arch. 1893, Bd. 132) insbesondere die Weigert'sche, die Ehrlich-Biondi'sche, die Russel-sche, die Norris-Shakespeare'sche dies nicht thun. — T. benutzte die Gelegenheit, den Wortlaut seiner Anschauung über die Natur der Russel'schen Körperchen, resp. deren Herkunft zu rectificiren. Da er die gleichen Gebilde in denselben Schnitten bei sämmtlichen Reactionen in gleicher Farbe in gestauten Blutgefässen fand, so sagte er sich, dass die in den Gewebszellen vorkommenden aus dem Blute, speciell dieser homogenen Substanz in den Blutgefässen herstammten. Er möchte dafür lieber sagen, dass diese an beiden verschiedenen Stellen vorkommenden Kugeln identisch seien, dass sie aber unabhängig von einander, selbstständig an beiden Orten auftreten könnten.

Touton: Ueber Neurodermitis circumscripta chronica (Brocq) = Lichen simplex chronicus circumscriptus (Cazenave-Vidal).

Es erscheint wünschenswerth, dass auch die deutschen Dermatologen anfangen, die sogenannten „Lichenformen der alten französischen Autoren" einer eingehenderen Beachtung und Kritik zu unterziehen. Dabei erhebt sich hauptsächlich die principielle, in Frankreich fast einstimmig in bejahendem Sinne entschiedene Frage, ob diese Affectionen oder einige derselben primäre Affectionen der Nerven, die eigentliche Hauteruption aber eine durch das dem Jucken folgende lange, wiederholte Kratzen hervorgerufene secundäre Veränderung darstellt.

Vorläufig habe ich mich eingehender mit dem Lichen simplex chronicus Vidal's beschäftigt. — Die weit vorgeschrittene Zeit machte es unmöglich, sämmtliche, einer fruchtbringenden Discussion zu Grunde zu legenden Punkte insbesondere auch die nothwendigen, beweisenden, casuistischen Mittheilungen zu besprechen. Meine ausführliche Publication werde ich deshalb im Archiv für Dermatologie erscheinen lassen. Bei meinen Untersuchungen kam ich zu folgenden Schlüssen: Die Neurodermitis circumscripta chronica (Brocq) = Lichen simplex chronica circumscripta (Cazenave-Vidal) ist weder ein Eczema chronicum noch ein Lichen, sondern ein Pruritus localis mit consecutiver Verdickung der Haut (Lichenification) und als solcher eher noch der Prurigo (Hebra) verwandt. Das Hinzutreten anderer Kratzwirkungen, eines Kratzeczems und besonders einer Eiterbakterieninfection (Impetigo und Furunkel) ist unwesentlich und be-

rechtigt nicht zu einer strengen Scheidung zwischen „simplex“ und „polymorphus“. Ebensowenig ist es principiell wichtig, ob diese Erkrankung auf eine oder mehrere Stellen oder auch einmal auf einen grösseren Theil der Körperoberfläche verbreitet ist (sogenanntes Eczema pruriginosum, Prurigo der Erwachsenen, Pruritus universalis). Es gibt Fälle, welche sich auf den Voigt'schen Grenzlinien der Verästelungsgebiete der Hautnerven localisiren. (Mittheilung eines Falles, Demonstration von Photographien und mikroskopischen Präparaten.)

Andere als die zu den Naevis zu rechnenden Erkrankungen im Gebiete der Voigt'schen Linien sind unbekannt.

Discussion:

Neisser hält die Lichen- und Neurodermitis-Frage für so schwierig und wichtig, dass es rathsam erscheint bei der Kürze der noch zur Verfügung stehenden Zeit sich nicht erst eingehender mit dem Thema zu beschäftigen, sondern dieses für einen späteren Congress als Hauptreferat aufzusparen. Seinen Standpunkt in dieser Frage hat Neisser auf dem internationalen Congress zu Rom auseinandergesetzt. Der These Touton's kann er nicht zustimmen. Der Lichen chronicus simplex ist weder ein typisches Ekzem noch ein Lichen (ruber), aber wir kommen auch mit der Bezeichnung Neurodermitis oder gar Pruritus localis nicht weiter, da ja Pruritus für diejenigen juckenden Hauterkrankungen reservirt ist, bei denen sichtbare Hautveränderungen dem Jucken weder vorausgehen noch durch Kratzen erzeugt werden. Hier handelt es sich aber um ein bestimmtes, wohl charakterisirtes Hauterkrankungsbild, bei dem man vor der Hand den objectiven Befund in erster Reihe als Basis für Bezeichnung und Systematisirung festhalten muss. Diesen Standpunkt der Wiener Schule glaubt Neisser um so mehr vertheidigen zu müssen, als die moderne französische Schule die Neigung hat der cutanen Eruptionsform eine für die Gesammtauffassung des Leidens secundäre Rolle zuzuschreiben, was schon deshalb nicht berechtigt ist, weil wir weder ätiologisch noch klinisch etwas genaueres über constitutionelle der Hauteruption zu Grunde liegende Processe wissen.

Eine zweite Schwierigkeit für die Discussion der vorliegenden Frage liegt darin, dass man ohne Krankendemonstration nicht recht weiss, was der andere unter der betreffenden Bezeichnung versteht. Es ist auch deshalb empfehlenswerth die Erörterung der Frage zu vertagen, bis man sie mit Krankenvorstellungen verbinden und sich über die einzelnen Fälle verständigen kann.

Jadassohn möchte den letzten von Touton erwähnten Fall in die Gruppe der systematisirten Naevi rechnen; die hier betroffene Linie ist besonders häufig von auch im späteren Leben auftretenden naevusartigen Bildungen befallen gefunden worden. Die Naevi, welche als „eczematöse“ eine von Unna schon als vielleicht zu sondernde Gruppe bezeichnet worden sind, stimmen sonst ganz mit den Naevis überein. — Das histologische Bild bei Touton spricht vielmehr für einen ichthyosiformen

Naevus als für einen Lichen circumscriptus, welcher nach an einem Fall gemachten Erfahrungen entzündliche Veränderungen setzt. Dass hier das Jucken vor dem Auftreten des Naevus vorhanden gewesen sei, könne man sich wohl damit erklären, dass die tardive Entwickelung des Naevus an sich einen chronischen Reiz auf die sensiblen Nerven ausgeübt habe.

Galewsky (Dresden) schliesst sich Jadassohn völlig an, auch er hält den Touton'schen Fall für einen Naevus linearis und wird binnen kurzem, einen ähnlichen veröffentlichen, der sich ebenfalls durch abnormen Juckreiz und eczematöse Reizungen auszeichnete.

Bezüglich der zahlreichen, theils in Thesen aufgestellten, theils nur angemeldeten Vorträge, die wegen Nichterscheinen der Referenten, beziehungsweise wegen Zeitmangel nicht zur Verhandlung kamen, verweist der Berichterstatter auf den Congressbericht selbst.

Touton. Da Neisser hauptsächlich an dem „Pruritus", als einem bereits wohlumschriebenen Krankheitsbild, Anstoss nimmt, so kann ich dafür auch „Hautjucken" sagen. Wenn Neisser behauptet, beim Pruritus kämen keine Hautveränderungen vor, so verweise ich ihn auf Kaposi's ausgezeichnete Schilderung, in der die Kratzwirkungen sehr genau, öfter freilich als „eczematöse Verdickungen" beschrieben sind. Warum ich diese aber nicht für „eczematös" halte, habe ich auseinandergesetzt. — Jadassohn und Galewsky erwidere ich, dass ich einen Naevus bei einer 16-Jährigen entstehend, mit ein Jahr lang vorausgehenden, und nachher ebenso heftigen Juckanfällen nicht kenne.

Verhandlungen der Wiener dermatologischen Gesellschaft.

Sitzung vom 20. November 1895.

Vorsitzender: Kaposi. Schriftführer: Spiegler.

Kaposi bringt zur Kenntniss, dass er anlässlich des 50jährigen Doctorjubiläums des Geheimrathes Prof. Lewin in Berlin an diesen im Namen der dermatologischen Gesellschaft ein Beglückwünschungsschreiben gerichtet habe, wofür Prof. Lewin der Gesellschaft schriftlich seinen Dank ausspricht.

Kaposi macht aufmerksam, dass Vorschläge zu ordentlichen Mitgliedern bis zur nächsten Sitzung ordnungsgemäss eingebracht werden müssen.

Ehrmann stellt einen Patienten mit bereits abgelaufenem Herpes zoster im Bereiche sämmtlicher Cervical- und Occipitalnerven vor, bei dem nach Ablauf der Krankheit neuralgische Schmerzen von grosser Intensität auftraten.

Ehrmann demonstrirt einen Fall von congenitaler Lues der Milz und Leber. Patient ist 24 Jahre alt, leidet seit drei Jahren an Icterus und hat in abdomine einen Tumor, der von der Milz ausgeht; die Leber ist ein wenig vergrössert. Es handelt sich um die Differentialdiagnose zwischen chronischem Milztumor nach Malaria und Lues. Gegen die erstere spricht die ungleichmässige Vergrösserung der Milz. Die Diagnose Lues wird wahrscheinlich durch 2 Tumoren der Leistendrüsen, welche seit mehreren Monaten bestehen und ohne irgend eine Ulceration am Genitale entstanden sind. An einzelnen Stellen trat Fluctuation und Durchbruch einer gelben, eitrigen Flüssigkeit auf. Ehrmann hält diese Drüsen für Drüsengummata. Aus der Anamnese geht hervor, dass sein Vater vor 30 Jahren Lues acquirirte und auch die Mutter inficirte.

Neumann: Was die Veränderungen der Milz bei der Syphilis betrifft, so sind es zunächst Schwellungen, die im acuten Stadium während der Eruption des Exanthems auftreten, wobei es jedoch immer sehr schwer ist zu sagen, ob die Syphilis die Ursache der Milzschwellung ist. In späteren Stadien der Syphilis treten gewöhnlich disseminirte Gummata von verschiedener Grösse auf. Ab und zu findet man Erscheinungen der

Endarteriitis lienalis. Es kommt zum Verschlusse der Arterie mit darauffolgender Gangrän der Milz. Eine solche derbe Schwellung wäre nur möglich, wenn auch die Leber erkrankt wäre. Da sind es aber nicht gummöse Veränderungen, sondern Amyloidose und dementsprechend die Grösse des Organes und die Härte des Randes. Man muss sich auch die Frage vorlegen, ob es bekannt ist, dass die hereditäre Syphilis auf die Milz und Leber beschränkt vorkommt. Meines Wissens ist das ganz neu. Entweder findet man im Rachen, der Mundhöhle, an den Knochen etwas, oder es ist eine Keratitis interstitialis da. Ich möchte daher diesen Fall, da all dies nicht zu finden ist, nicht so stricte als Syphilis und speciell als Syphilis hereditaria tarda hinstellen.

Kaposi schliesst sich den Bemerkungen des Vorredners an, hält diese Drüsengeschwülste für nicht charakteristisch für Syphilis und wünscht noch Einiges aus der Anamnese klargestellt.

Ehrmann führt aus, dass Patient längere Zeit mit Chinin und Arsen behandelt wurde, ohne Veränderungen aufzuweisen. Seit 2 Wochen, seitdem er Jodkalium nimmt, sind die Drüsen zurückgegangen, der Icterus gleichfalls und die Leber ist kleiner geworden. An der Milz konnten keine Veränderungen gefunden werden. Aus der Anamnese ist noch hervorzuheben, dass die Mutter des Patienten zweimal abortirte.

Schiff stellt ein Kind mit Eczema trunci vor. Das Bild ist jetzt schon verwischt. Während früher die Infiltrate mehr inselförmig auftraten, ist jetzt ein diffuses Infiltrat über dem ganzen Abdomen zu sehen. Die Efflorescenzen traten auf beiden Wangen auf, was bemerkenswerth ist, da sie sonst nur vom behaarten Kopfe ausgehen. Es ist einer der Fälle, die ich oft zu sehen Gelegenheit habe, und die, mykotischen Ursprunges, in keine der bekannten Krankheitstypen einzureihen sind; man kann sie weder als Herpes tonsurans noch als Eczema marginatum bezeichnen.

Kaposi hält den Fall für Eczem und schlägt den Ausdruck Eczema areatum oder en plaques vor, da ja die Efflorescenzen bei Bleichsüchtigen, schwachen Individuen etc. immer in solchen Plaques-Formen auftreten.

v. Hebra: Fall von Dermatitis papillaris capillitii. Patient ist bereits ein Jahr krank. Vor einiger Zeit noch waren acute Efflorescenzen zu sehen, welche die charakteristische Härte dargeboten haben. In der Nackengegend bemerkt man in der Medianlinie eine mit Haarbüscheln besetzte, keloidähnliche Elevation, die von zahlreichen jüngeren Efflorescenzen umgeben ist. In der Peripherie tauchen immer wieder neue Efflorescenzen auf, die eine sclerotische Härte acquiriren und den centralen Herd vergrössern. Ich werde sorgfältige Culturen anlegen und das ätiologische Moment der Krankheit untersuchen, ob nicht doch Mikroorganismen die Krankheit erzeugen.

v. Hebra demonstrirt ein von ihm angegebenes und von Turinsky erzeugtes Verbandmaterial, mit den verschiedensten antiseptischen Mitteln

imprägnirt, das bei Verbrennungen und Verwundungen an den Fingern, sowie der Extremitäten sehr gute Verwendung findet, besonders sich aber zu Verbänden am Genitale eignet; es wird hiezu ein ziemlich dickes und aufsaugungsfähiges Material verwendet, das am Ende mit einem Pflastermateriale bestrichen ist.

Kaposi führt den bereits vorgestellten Fall von Dermatitis papillaris capillitii, bei dem die erkrankten Stellen herausgeschnitten wurden, wieder vor. In den Culturen wurde gar nichts gefunden. In einem anderen Falle dagegen fand Dr. Spiegler ausser Staphylococcen noch eine Bacillenform, die aber bis jetzt noch nicht näher studirt ist.

Neumann: Den bereits wiederholt vorgestellten Kranken mit hypertrophischer Sclerose am Knie; dieselbe erscheint nunmehr auf die Hälfte reducirt, überhäutet, auch die Lymphdrüsen verkleinert; das Exanthem regress.

Neumann demonstrirt: Die gleichfalls der Gesellschaft bereits vorgeführte Kranke mit Sclerosis redux an der Unterlippe. Der Knoten erscheint nunmehr etwas weniger derb, nicht ulcerirt, auch ist keinerlei Exanthem aufgetreten, daher die seinerzeit gestellte Diagnose Recidiv in situ des ursprünglichen Primär-Affectes aufrecht zu halten.

Neumann demonstrirt: Eine 17jähr. Magd, die an der Haut des Halses und Nackens gegen die Ohrmuscheln hin, in den Achselhöhlen, des Brustbeines, an der inneren Schenkelfläche gegen die Ileocruralfalte die Furchen und Linien stark vertieft, weit von einander abstehend zeigt. Es erscheint die Haut an diesen Stellen in polygonale Felder getheilt und treten an den stärkst afficirten Partien förmliche Wucherungen und Hervorwölbungen vor, namentlich in der Achselhöhle Züge von Leisten und mächtige Falten.

Das Genitale bedeckt mit miliaren, spitzen Condylomen ähnlichen Bildungen, während sich seitlich am Thorax schmutzig gefärbte und blassbraune hornige Auflagerungen zeigen. Es dürfte sich in diesem Falle um die Darier's Namen tragende Affection, Psorospermosis cutis, handeln, wiewohl die mikroskopische Untersuchung eines der Achselhöhle entnommenen Hautstückes die fraglichen Gebilde bisher nicht nachweisen konnte.

Vortragender hat einen analogen Fall, von Jarisch in Graz beschrieben, gesehen und einen zweiten während des internationalen Congresses in Paris, welcher jedoch von diesen beiden Fällen abweichend war.

Kaposi erwähnt den Fall, den er im Jahre 1889 in Paris gesehen hat. Da handelte es sich um eine beinahe über den ganzen Körper ausgedehnte Erkrankung, bei welcher die hirsekorngrossen, blassrothen Knötchen nicht glatt, sondern mit Krüstchen bedeckt waren, welche, wenn man sie abgehoben hat, sich fettig anfühlten und kleine Grübchen zurückliessen. Darier, welcher die Krankheit beschrieben hat, hat auch die innerhalb der tiefen Schichten des Rete und in den Mündungen der Haarfollikel sitzenden Gebilde gezeigt und sie als eine Coccidienart angesprochen. Man hat dann diese Gebilde auch bei der von Paget beschriebenen Brustwarzenerkrankung, Paget's Disease gefunden und

daraus gefolgert, dass beide Erkrankungen identisch mit einander seien. Was die Auffassung dieser Gebilde als Coccidien anlangt, so haben sich Bowen und andere Autoren schon immer gegen diese Deutung ausgesprochen; diese Gebilde sind wahrscheinlich nichts anderes als Degenerationsformen der mächtig und unregelmässig gewucherten Retezellen. Nun gibt es noch eine dritte Erkrankung, welche den beiden genannten Affectionen sehr ähnlich ist, die Keratosis follicularis; es ist das eine im späteren Leben unter nicht nachweisbaren Verhältnissen sich entwickelnde Hyperplasie, deren klinisches Bild verschieden ist je nach der Oertlichkeit, an der sie sich etablirt. In den Gelenkbeugen, wo reichliche Secretion stattfindet, kommt es zu einem mächtigen in die Tiefe Wachsen der Retezellen, so dass ein drüsig-warziges Aussehen zustande kommt, wobei die Epidermiszellen, die noch mit Stacheln mit den tiefer liegenden Schichten verbunden sind, und frühzeitig verhornen, allmälig eine dunklere Färbung annehmen. An anderen Stellen, so am Stamme, kommt es gleichfalls zu einfachen Hyperkeratosen mit sehr frühzeitiger Verhornung. Von Janowsky und Pollitzer wurden auch 2 ganz analoge Fälle als Akanthosis nigricans beschrieben. In einem dieser Fälle, bei einem Glasarbeiter, wurde die Hitze als Ursache der Erkrankung bezeichnet. Kaposi hält die Bezeichnung Keratosis follicularis für zutreffender, da die Hyperplasie nicht bloss die Stachelzellenschichte, sondern auch den Papillarkörper und das Rete betrifft, und betrachtet diese Verdickungen als Anzeichen einer prämaturen Senilität, gibt aber zu, dass sie auch durch andere Einflüsse, z. B. Schweiss, hervorgerufen werden können. Ob die Erkrankung vor, während oder nach der Geburt auftritt, scheint irrelevant zu sein.

Hebra: Ich bin schon lange darauf aufmerksam geworden, dass es im Verlauf des Lebens Zeiten gibt, wo gewisse anomale Vorgänge vor sich gehen. Speciell junge Mädchen sind es, die zur Zeit der Pubertätsentwickelung einen schmutzigen Hals zu haben scheinen. Die Epidermis ist nicht mehr so glatt wie sie früher war und später wieder wird, und ist dabei grau verfärbt. In anderen Fällen findet man in der Nackengegend lauter kleine Elevationen, die aus einer grossen Menge von Talgdrüsenlappen bestehen, und auf einer extrafötalen Ueberentwickelung beruhen. Ich stelle mir vor, dass zu gewissen Lebenszeiten die Epithelien in eine förmliche Revolution gerathen und sich dann in normaler oder anormaler Weise stärker entwickeln. Auch bei Männern ist das Auftreten des Bartes häufig mit dem Entstehen einer Acne verbunden. Man hat es hier mit der Entwickelung einer Krankheit zu thun, wobei die Einwirkung von Mikroorganismen nicht von Haus aus nothwendig angenommen werden muss.

Ehrmann bespricht die Verwandtschaft der Akanthosis nigricans zu den Nerven und betont, dass wir nicht berechtigt sind, die Nervennaevi und die Nervenverruci so zu benennen. Es ist bekannt, angelegt Stamm und wahrscheinlich auch der Kopf nicht in einem Stück dass der wird, sondern sich aus den sogenannten Metameren bildet,

welche von jenem Theile des mittleren Keimblattes ausgehen, der später das Rückenmark umwächst. Rabl in Prag hat nachgewiesen, dass von diesen Segmenten die Bildung der Haut ausgeht; von letzterer lösen sich die Pigmentzellen los, welche in einem Segment sich entwickeln, im anderen zugrunde gehen und mit den Nerven durchaus nichts zu thun haben, wenn sie dem Verlaufe der Nerven vielleicht manchmal auch folgen.

Neumann erwähnt, dass Dr. Pullerer aus London die Psorospermien auch bei der Trichorrhexis gefunden habe und dass sie auch beim Molluscum contagiosum, wo sie Virchow für charakteristisch beschrieb, ihre Bedeutung verloren hätten. Die Psorospermose trete in zwei Formen auf, erstens papulös und dann in Form solcher hypertrophischer Leisten und tief von einander getrennten Furchen wie in vorliegendem Falle.

Kaposi betont nochmals, dass die Nerven-Naevi durchaus nicht tropho-neurotischen Ursprunges sind, wie man wegen der beim Herpes Zoster ähnlichen Ausbreitung anzunehmen geneigt ist, sondern dass ihre Richtung durch die Curvenbewegung entsteht, welche die Extremitäten des Embryo in der Richtung nach innen und vorne ausführen und welche von Voigt nachgewiesen wurde. Hiebei bekommen Gefässe, Nerven und Papillen dieselbe Richtung; wenn sich nun auf einen gegebenen Reiz hin Naevi bilden, welche der Ausdruck der Hypertrophie eines anatomisch vorgebildeten Organes sind, nämlich des Pigment führenden Papillarkörpers, und diese Naevi dem Verlaufe eines Nerven folgen, so ist das gar nicht auffallend, sondern nur in der Entwickelung begründet. Die Ursache ihrer Entstehung ist verschieden, manchmal ein heftiger Schweissausbruch. Redner hat einige Fälle gesehen, wo Leute plötzlich nach Dampfbädern ein Molluscum verrucosum bekamen.

Neumann: Der Naevus ist nicht immer eine örtliche Erkrankung. Beim Naevus pilosus ist das Pigment nicht nur in der Haut, sondern auch im Blute. Bei epileptischen Anfällen bekommen Leute oft einen halbseitigen Naevus. Auch bei der Ichthyosis, welche einen ähnlichen Verlauf nimmt, wie der Herpes Zoster, ist der nervöse Einfluss nicht leicht zu bestreiten. Was das plötzliche Auftreten solcher Bildungen anlangt, so erinnert sich Vortragender einer im 8. Monate Graviden, welche an fortwährendem Erbrechen litt und während eines solchen Anfalles an der Gesichtshaut warzenförmige Knötchen, ein Molluscum sebaceum, bekam.

Neumann demonstrirt: Ein 14jähr. Bauernmädchen mit Lupus vulgaris der Mundschleimhaut. Die Oberlippe in ihrer linken Hälfte gegen den Mundwinkel hin geschwellt und verdickt, an der Schleimhaut derselben und am Lippenroth, bis zur Hautgrenze reichend, eine lebhaft rothe, drusig unebene, ulcerirte Fläche mit dünnem, graugelbem Eiterbelag, an der Oberfläche derselben einzelne blutende Einrisse; gegen das Zahnfleisch schreitet die Affection vor und begrenzt sich hier mit einem unterminirten Rande. Der Druck mit der Sonde ergibt ein weiches, leicht eindrückbares Gewebe. An der Schleimhaut

des harten und weichen Gaumens hellrothe, confluirende, nur wenig über das Schleimhaut-Niveau sich erhebende Knötchen-Efflorescenzen. An der äusseren Haut links am Mundwinkel eine linsengrosse, zarte, weisse Narbe, an der Wange ein blassbraunes, subepidermoidal gelegenes Lupusknötchen.

Kaposi demonstrirt einen Fall von Molluscum pendulum bei einem weiblichen Individuum. Am linken grossen Labium und am Rande des Labialrandes ist eine Zahl von in Reihen gestellten und in der Nachbarschaft disseminirten, gestielten Knoten, Fibroma molluscum, zu bemerken.

Rille erwähnt einen Fall, den er vor 2 Jahren auf der Klinik gesehen hat, wo die Tumoren von über Dattelgrösse waren. Die mikroskopische Untersuchung ergab das Bild des Fibroms.

Kaposi: Fall von Sklerodermie. Man hat angegeben, dass mit Rücksicht auf den Verlauf der Erkrankung im Ausbreitungsgebiet von peripheren Nerven, so der Aeste des Trigeminus, die Sklerodermie als eine trophische Störung angesehen werden kann. Ich habe aber die Congruenz der Sklerodermie mit der anatomischen Vertheilung der Nerven auf andere Weise zu erklären versucht. Ich glaube nämlich, dass es ihr Anschluss an die Gefässe, deren Congruenz mit dem Verlauf der Nerven von Pfeiffer in Jena gezeigt wurde, ist, welcher hervorzuheben wäre. Bei dieser Patientin sieht man an den unteren Extremitäten sehr schöne Sklerodermie en plaques, welche sich in Streifen zusammen reihen und nach einem Abortus aufgetreten sind. Die einzelnen Plaques bieten auch das Zeichen des Fortschreitens dar, nämlich einen rothen Hof in der Peripherie; auch das weist darauf hin, dass es sich um eine Gefässerkrankung handelt.

Kaposi: Fall von Sarkomatosis cutis. Dieselbe Patientin, die ich letzthin mit Pemphigus vorgestellt habe, hat in der Nackengegend einen haselnussgrossen Knoten bekommen; diese Erhebung ist der Effect einer Retewucherung und eines Exsudates im Sinne einer Blasenbildung. Zugleich sieht man noch Krusten in Form von Scheiben und auch ganz frische Blasen. Es handelt sich gewiss um einen Pemphigus, der aber Uebergangsformen zur Sarkomatosis darbietet. Daneben zeige ich Ihnen einen Fall von wirklicher Sarkomatosis mit Knoten am Kinn, Lippe und Wangen. Jedenfalls herrscht eine grosse Aehnlichkeit zwischen beiden Formen.

Verhandlungen der Berliner dermatologischen Vereinigung.

Festsitzung

zu Ehren des 50jährigen Doctorjubiläums des Herrn

Geh.-Rath **G. Lewin**

am 12. November 1895.

Vorsitzender: Lassar. Schriftführer: Saalfeld.

Lassar begrüsst die Versammlung in längerer, wohlgesetzter Rede und hebt in derselben hervor, dass der Jubilar mit unermüdlichem Fleiss und in aufrichtiger Liebe für die Dermatologie bis zum heutigen Tage seiner akademischen Thätigkeit und seiner schriftstellerischen Bethätigung obgelegen hat.

Rosenthal überreicht eine von ihm redigirte Festschrift „Beiträge zur Dermatologie und Syphilis" betitelt, welche 21 Arbeiten enthält und von Freunden, Collegen und Schülern dargebracht wird. R. berührt in seiner Ansprache, dass Lewin noch heute, jugendfrisch in steter Arbeit und emsigem Streben, seinen Fachgenossen als Vorbild dient, dass er mit unermüdlichem Eifer die medicinischen Vereine besucht und leitet und dass er sogar den geselligen Vereinigungen nach den Sitzungen mit Interesse beiwohnt, um an dieser Stelle noch die im Laufe des Abends berührten Controversen auszugleichen. Ursprünglich bestand die Absicht, nur Berliner Dermatologen und Syphilidologen zur Mitarbeiterschaft heranzuziehen, aber in der Ueberzeugung, dem Jubilar eine besondere Freude zu bereiten, wurden auch anerkannte Collegen mit Namen von Klang aufgefordert, Beiträge zu liefern. So haben Mendel, Hirschberg, Posner, Neumann in Wien und Unna schätzenswerthe Beiträge geliefert, und aus Frankreich haben sich Jullien und Brocq in liebenswürdigster Weise durch Arbeiten betheiligt. Nicht schwer wäre es gewesen, die Zahl der Mitarbeiter, besonders durch Heranziehung anderer Disciplinen, so z. B. der Laryngologie zu erhöhen. Indessen es sollte hauptsächlich eine dermatologische und syphilidologische Schrift geliefert werden, um auch dadurch dem Bestreben Ausdruck zu geben, der Dermatologie, die an deutschen Universitäten und Berliner Krankenhäusern noch ein Aschenbrödeldasein fristet, durch ernste, ehrliche Arbeit zum Ansehen zu verhelfen.

Lewin betrachtet in seiner Erwiderung die Festschrift als das köstlichste Geschenk, das ihm dargebracht worden ist, als ein bleibendes

Zeichen sympathischen Strebens. Den Dank will er dadurch abstatten, dass er sich auch ferner bestrebt, die Dermatologie, ein Stiefkind, bis zur Höhe der anerkannten anderen Disciplinen emporzuheben.

Virchow liefert einen Beitrag zur Geschichte der Syphilis. Nach herzlicher Begrüssung und Anerkennung der Thätigkeit des Jubilars geht V. auf die erste Zeit der Geschichte der Syphilis ein, die bis zum heutigen Tage noch immer in Dunkelheit gehüllt ist. Besonders in Amerika wird diesem Thema grosse Aufmerksamkeit gewidmet, indem man sich bemüht, die, wie man dort sagt, präcolumbische Syphilis zu erforschen. Diese Untersuchung hat insofern ein besonderes Interesse, als noch immer wieder in kurzen Zeiträumen der Gedanke auftaucht dass die Syphilis aus Amerika nach Deutschland gebracht worden ist. Man hat diese Epoche zuvörderst an der Hand von Thonfiguren, die in Amerika gefunden wurden, zu erforschen gesucht; dieselben zeigen, besonders diejenigen, welche in Peruanischen Gräbern gefunden worden sind, allerlei sonderbare Eigenthümlichkeiten, die nur den Zweifel aufkommen lassen, ob Syphilis oder Lepra zu Grunde liegt. Auch im hiesigen Museum haben sich ein paar ähnliche Figuren gefunden, welche einer genaueren Würdigung wert sind. Allerdings ist es sehr schwer, bei denselben eine Chronologie festzustellen, da man nicht im Stande ist, mit Bestimmtheit zu entscheiden, ob das eine oder das andere Grab, das eröffnet worden ist, schon vor Columbus existirt hat, oder ob es vielleicht vor 200 oder 300 Jahren errichtet worden ist.

Eine andere Seite der Betrachtung wird durch die linguistische Nachforschung eröffnet. Man hat eine Reihe von Worten, besonders bei den ersten spanischen Schriftstellern, welche über die Gesundheitsverhältnisse jener Gegend geschrieben haben, gefunden, die im Sinne von Syphilis verwendet worden sind. Allein auch diese Forschung berührt eine sehr delicate Seite und bedarf noch weiterer Begründung. Von ausschlaggebender Bedeutung sind aber die wirklichen Ueberreste von Menschen aus der alten Zeit. Diejenigen Organe, die eine gewisse Constanz haben und dem Zahne der Zeit Widerstand leisten, sind die Knochen. Seit ungefähr 10 Jahren hat man in Amerika den prähistorischen Knochen ein grösseres Interesse abgewonnen, und daher sind immer häufiger Beispiele angeführt worden, bei denen es sich um Knochen mit syphilitischen Veränderungen gehandelt haben soll. Diese Thatsache ist um so merkwürdiger, als bei uns in der alten Welt derartige Knochen beinahe nicht gefunden worden sind. Die meisten derartigen Knochen stammen aus Tennessee und Kentucki in Nordamerika, allein eine wirklich exacte Beschreibung derselben fehlt noch immer, trotzdem Verdickungen, Ausfüllung der Markhöhle, Eburneationszustände, Anschwellungen und Höcker vielfach angegeben worden sind. Allein diese Veränderungen sind so wenig deutlich charakterisirt, dass man nicht sagen kann, dieselben müssen syphilitischen Ursprungs sein. Aehnliche Verhältnisse finden sich z. B. auf einem anderen Gebiet der Prähistorie, nämlich bei den alten Bären, den sogen. Höhlenbären, ursi spelaei, die an den

verschiedensten Orten in grossen Massen aufgefunden worden sind. Schon vor langer Zeit hat Redner Knochenveränderungen bei denselben beschrieben, die mit unserer Arthritis deformans die grösste Aehnlichkeit haben und die er deshalb auch kurzweg die Höhlengicht genannt hat. (V. zeigt mehrere derartige Knochen.) Bei dem einen derselben zeigen sich Hyperostosen und Auftreibungen an den Gelenkhöckern und bei einem anderen eine tiefe cariöse Veränderung, die als classische Typen für Syphilis gelten können.

Bei den heutigen Bären würde man schwerlich ähnliche Dinge zeigen können. Wenn man auch als sicher voraussetzen darf, dass die Bären der Vorzeit von specifischer Infection frei waren, so würde man doch annehmen können, dass sich auch beim Menschen der Vorzeit etwas ähnliches vorgefunden hat, und dass daher nicht jede derartige Anschwellung oder Zerstörung den Verdacht der Syphilis erregen muss.

Schwerer ist schon die Entscheidung bei anderweitigen Veränderungen, wie z. B. bei einem Schädel, welcher in einer Höhle von Portorico aufgefunden worden ist. Neben einer ganzen Reihe von Skeletten sah V. denselben zufälligerweise vor 2 Jahren im Museum von Stockholm. Neben Löchern und tiefen Erosionen bestand aussen eine verhältnissmässig geringe Eburneation, während an der inneren Fläche der Process stärker gewesen zu sein scheint. Neben verschiedenen Vertiefungen zeigten sich hier Gänge, Buchten oder Höhlen, in welchen eine erdige Masse steckte. Bei der mikroskopischen Untersuchung derselben fanden sich Eier von einem Wurm, die ganz denjenigen Formen entsprachen, die auch bei uns bei gewissen die Erde bewohnenden Würmern gesehen worden sind. Dieselben können allerlei Löcher erzeugen, indem sie gewissermassen fressende Eigenschaften ausüben. V. hat daher den Verdacht, dass diese ganze Erscheinung eine postmortale Veränderung ist, welche durch diese Würmer herbeigeführt wurde. Man muss also, um Syphilis anzunehmen, die Veränderungen des ganzen in Frage stehenden Objects genau studiren. Redner sucht diese Ausführungen an den verschiedensten Präparaten, die er vorzeigt hat, zu beweisen, wobei er auf die von ihm als Caries sicca beschriebene Veränderung des Knochens besonderes Gewicht legt. Die Gesammtheit aller Erscheinungen also, welche durch keine Art von Caries, Lupus oder Lepra hervorgerufen werden kann, berechtigt erst, eine bestimmte Diagnose zu stellen.

Im Anschluss an die Arbeit über Phosphorvergiftung, welche G. Lewin vor Jahren veröffentlicht hat, bespricht V. dann noch die Aehnlichkeit, die zwischen der Einwirkung des syphilitischen Processes und der des Phosphors auf den Knochen vorhanden ist, sowohl die periosteale als auch die medulläre Veränderung. Auch bei Phosphor tritt eine totale Eburneation ein, die unter Umständen zur vollständigen Vernichtung der Markhöhle führen kann. Unter Demonstration einiger, von Hühnern stammenden Knochen, bei welchen die Phosphoreinwirkung experimentell durch einen früheren Assistenten Wegener V.'s hervorgerufen worden ist, macht V. darauf aufmerksam, dass eine eigenthümliche Verkalkungslinie in

breiter Ausdehnung, die sogen. Phosphorlinie sich auch bei der Syphilis vorfindet. Da diese Linie sich nur bei diesen beiden Affectionen vorfindet, so gewinnt dieselbe dadurch an diagnostischem Werth. Jedenfalls ist das eine der bemerkenswerthesten Erscheinungen, dass zwei soweit auseinander liegende Erkrankungsformen, wie Phosphorismus und Syphilis, ganz analoge Erscheinungen zu Tage fördern können.

Leyden: Ueber innere Metastasen der Gonorrhoe.

Die Syphilis hat bekanntlich sehr viele Beziehungen zur internen Medicin, aber auch für die Gonorrhoe fehlen dieselben keineswegs; diesen Uebergang auf die inneren Organe hat L. als innere Metastasen der Gonorrhoe bezeichnet. Am längsten bekannt sind die Metastasen auf die Gelenke, der sogenannte gonorrhoische Gelenkrheumatismus. Wenngleich immer wieder darauf hingewiesen wurde, dass Personen, die mit Gonorrhoe inficirt waren, nicht gar selten Gelenkaffectionen bekamen, so war doch der exacte Beweis für diesen Zusammenhang ziemlich schwer zu führen. Früher hatte man sich mit der einfachen Beobachtung als Beweismittel begnügt, aber, wenn man die Literatur durchmustert, so findet man auch Autoren, welche die Richtigkeit der klinischen Beobachtungen in Zweifel zogen. So ist z. B. noch im Jahre 1866 in einer Sitzung der französischen Akademie die Existenz des Tripperrheumatismus in Abrede gestellt worden, indem man denselben als die Folge einer zufällig eingetretenen rheumatischen Diathese auffasste. Die alte Medicin begnügte sich bei der Lehre von den Metastasen mit der Annahme einer sogen. materia peccans, welche allerdings den heutigen Ideen sehr nahe steht. Den Nachweiss des Gonococcus Neisser hat man aber seit der Zeit seiner Entdeckung immer weiter ausgedehnt. So fand man ihn in der Blase bei der gonorrhoischen Cystitis, beim weiblichen Geschlecht in den perimetrischen Ablagerungen und in entzündlichen eitrigen Processen, dagegen bis jetzt noch nicht in der Pyelitis u. a. Dagegen ist es gelungen, in den Gelenken den Gonococcus nachzuweisen, worüber mindestens 3 bis 4 Angaben aus der Literatur vorliegen. Diese Beobachtungen stammen von Uffreduzzi und von Neisser selbst her, der in der Punctionsflüssigkeit zweier Gelenke den Gonococcus nachweisen konnte. Die Art der Färbung und auch die Züchtung waren für die Diagnose ausschlaggebend. Diese Thatsachen beweisen, dass der Gonococcus wandern kann, u. zw. nicht nur per continuitatem auf der Schleimhaut derjenigen Organe, welche mit der Urethra in Verbindung stehen, sondern dass er auch richtige Metastasen bilden kann ohne Zusammenhang mit dem ursprünglichen Orte seiner Entwicklung mittelst Uebergangs in die Circulation. Man wird ohne weiteres voraussetzen dürfen, dass der Gonococcus mit der Zelle transportirt wird, da er grösstentheils in eigenthümlich charakteristischer Gruppirung in den Eiterzellen vorkömmt und man muss sich vorstellen, dass die letzteren durch irgend welche kleinen Foramina der Gewebe hindurchgehen und durch Blut- oder Lymphgefässe an andere Stellen transportirt werden. In vielen pathologischen Processen bestehen für diese Beobachtung Analogien.

Ausser dieser häufigsten und am längsten bekannten Form des gonorrhoischen Gelenkrheumatismus sind noch zwei andere Metastasen bekannt, bei deren Erforschung sich L. selbst betheiligt hat. Die eine von ihnen, deren Kenntniss auch schon ziemlich weit zurückdatirt, liegt im Nervensystem. In der Mehrzahl der Fälle handelt es sich dabei um eine Form von Spinalerscheinungen. Eine Reihe von Beobachtungen finden sich über diesen Gegenstand in der französischen Literatur, während die deutsche ärmer an Beispielen ist. In der letzteren findet sich eine Arbeit von L. selbst und eine andere von Engel-Reimers. In letzter Zeit hat eine kleine Broschüre von Barrier alle bisher bekannten Thatsachen zusammengestellt. Wesentlich handelt es sich bei dem Zusammenhang der spinalen Affectionen mit der Gonorrhoe um die Myelitis und die Myelomeningitis. Die Geschichte der gonorrhoischen Myelitis, die ziemlich weit zurückreicht, schliesst sich an die Theorie der Reflexlähmungen an, die in früheren Jahren besonders anerkannt und von Romberg, dem Stifter der Neuropathologie, in Berlin vorgetragen und gelehrt wurde. Diese Theorie stand unter dem Einfluss der Arbeit von Marshall Hall, der die Reflexerregbarkeit nachgewiesen hatte, und so übertrug man dieselbe auch auf gewisse Krankheiten im Rückenmark, indem man annahm, dass periphere Reize, ebenso gut wie sie Erregungszustände hervorrufen, auch Lähmungserscheinungen zu Tage bringen können. In der Literatur über diese Reflexlähmungen, so z. B. in einer Arbeit von Steinlein, finden sich Fälle, bei denen zu gleicher Zeit Blasenkrankheiten vorliegen und bei welchen Lähmungen unter dem Typus der Rückenmarksparalysen entstanden waren. Die Section hatte stets negative Resultate ergeben, was sich aus dem damaligen Zustand der pathologischen Anatomie von selbst erklärt. L. hat vor Jahren alle Fälle von derartigen Lähmungen hier in Berlin bearbeitet und dabei schon eine Arbeit aus dem Jahre 1833 gefunden, in welcher eine Anzahl von Fällen zusammengestellt ist, bei denen in 33% Gonorrhoe und Cystitis vorangegangen waren, welche den Uebergang zu diesen Rückenmarkslähmungen ausgebreiteter Art zu bilden schienen. Auch in seiner Habilitationsschrift „Investigationes urinariae“ zu Königsberg hat L. bereits drei Fälle von Myelitis beschrieben, die sich an Blasenerkrankungen anschlossen. In zweien derselben hat L. das Rückenmark untersucht und ausgedehnte myelitische Veränderungen gefunden. Aber erst in neuerer Zeit, nach der Entdeckung des Gonococcus, ist die Frage mehr in den Vordergrund getreten, ob diesen Formen eine wirkliche Metastase zu Grunde liegt. Vor einigen Jahren hat L. eine solche Untersuchung angestellt. Es handelte sich dabei um einen Fall, welcher nach einer ziemlich leichten Infection durch Nebenumstände letal verlief. Auch hier wurde eine Myelomeningitis nachgewiesen, welche sich in einer Infiltration der Pia-Zellen und in vielfachen myelitischen Veränderungen des Rückenmarks zeigte. Dabei hatte die Untersuchung auf Gonococcen kein positives Resultat ergeben: weder in der Pia noch im Rückenmark konnten dieselben bestimmt nachgewiesen werden. In den Bemerkungen, welche

L. an diesen Fall anschloss, hat er seiner Zeit die Theorie einer aufsteigenden Neuritis besprochen, die an und für sich ziemlich unwahrscheinlich ist, und dann auch ein Fortschreiten des Processes angenommen, was in dem Falle um so näher lag, als der Patient die Zeichen einer Peritonitis darbot, die von einer ausgedehnten Entzündung des Blasenhalses ausgegangen war. L. konnte dann mit grösserer Bestimmtheit darauf hinweisen, dass hier nicht unwahrscheinlicherweise ein Uebergang von Gonococcen stattgefunden hätte. Barrier hat in der vorhin erwähnten Arbeit einen eigenen Fall beschrieben, der dadurch von Bedeutung ist, dass es der erste ist, welcher bakteriologisch untersucht worden ist. In demselben fanden sich aber in der Flüssigkeit, die aus dem Sack der Dura entnommen wurde, keine Gonococcen, sondern Staphylococcen. Zum Theil wurden Diplococcen gefunden, welche sogar in Zellen lagen, welche aber durch die Gram'sche Reaction nicht entfärbt wurden. Ob es später gelingen wird, auf diesem Weg der Untersuchung den Zusammenhang sicher zu stellen, ist vorläufig eine offene Frage; das aber kann mit Barrier angenommen werden, dass eine directe Verbindung der Myelomeningitis mit der Gonorrhoe besteht. Zwar nimmt Barrier an, dass es sich nicht um eine directe Uebertragung, sondern um eine secundäre Infection handelt, welche allerdings mit der Gonorrhoe in Zusammenhang steht. Die Frage bleibt mithin offen, ob die Veränderungen der Meningen und des Rückenmarks die Folgen einer directen oder einer secundären Uebertragung sind.

Die dritte Metastase ist diejenige im Herzen, die Endocarditis gonorrhoica. Wenn man auf die Geschichte der Endocarditis zurückgeht, so findet man die Anschauung vertreten, dass nicht nur der Gelenkrheumatismus Metastasen im Herzen macht, sondern auch eine Reihe von anderen Infectionskrankheiten, wie Pneumonie, Phlebitis und Septicaemie. Später, zur Zeit der Entwicklung der Bakteriologie ist die Meinung wiederholt ausgesprochen worden, dass alle Infectionskrankheiten auch gelegentlich auf das Peri- und Endocard übergehen können.

Die klinische Beobachtung hat diese Ansicht bestätigt. Auch bei der Gonorrhoe und dem gonorrhoischen Rheumatismus wurde die Frage erörtert, ob eine Endocarditis vorkommen kann. Die ältesten klinischen Beobachtungen über diesen Gegenstand finden sich ebenfalls in der französischen Literatur, positive Gestalt haben diese Beobachtungen aber erst in neuerer Zeit in Deutschland gefunden. Schon im Jahre 1862 oder 1863 hat L. unter Traube einen Fall beobachtet, den Letzterer als Endocarditis gonorrhoica ansprach. Einen ähnlichen Fall hat L. dann später auf seiner Klinik in Strassburg gesehen. Die meisten Herzerkrankungen, die bei der Gonorrhoe beschrieben wurden, waren nicht sehr schwer, sondern gingen meistens in Genesung über. Im Jahre 1881 hat L. einen Aufsatz über das intermittirende Fieber bei Endocarditis publicirt. In zwei Fällen handelte es sich dabei um ulceröse Endocarditis, in dem einen derselben bestand zugleich ein Zusammenhang mit Gonorrhoe.

In neuester Zeit, im J. 1893 hat L. wiederholt derartige Beobachtungen machen können und hier besonders einen Fall von Endocarditis zur Untersuchung bekommen, welcher mit Gonorrhoe einherging und sich in seinem ganzen Verlauf den früheren anschloss. In der Idee, dass es sich dabei um eine secundäre Infection handeln könnte, wurden Culturversuche angestellt, welche bei Staphylococcus ziemlich leicht gelingen, die aber negativ verliefen. L. konnte damals schon die Behauptung aufstellen, dass die auf den Gerinnseln der Klappen vorkommenden pathogenen Organismen als Gonococcen aufzufassen sind. Als Beweis dafür gilt die Form, die intracelluläre Lagerung, die Entfärbung durch die Gram'sche Methode und die Färbung mit Methylviolett. Auf diese Beweise hin ist auch von anderer Seite der Gonococcus in Exsudaten und Gelenken nachgewiesen worden: Positive Bestätigungen dieser Angaben sind bisher nicht gemacht worden; nur ein Fall liegt aus Amerika vor, bei welchem der Gonococcus im Myocardium gefunden wurde. Autoritativer sind allerdings die Beobachtungen von Neisser und einigen anderen Autoren, welche die Gonococcen im pleuritischen Exsudat nachweisen konnten. Die Bestätigung seiner Ansicht war L. in letzter Zeit wiederum in einem Falle möglich, in welchem eine einfache ulcerative Endocarditis vorlag. In den Gerinseln konnten die Formen nachgewiesen werden, welche L. als Gonococcen anspricht. (Demonstration mikroskopischer Präparate.) Durch diese Beobachtung hält L. den Beweis für erbracht, dass der Gonococcus eine ulcerative Endocarditis hervorrufen kann.

An diese Vorträge schlossen sich zahlreiche freie Demonstrationen von Instrumenten, Medicamenten, Photographien, Stereo-Photogrammen, mikroskopischen und bakteriologischen Präparaten. O. Rosenthal.

Buchanzeigen und Besprechungen.

F. Hueppe, Naturwissenschaftliche Einführung in die Bacteriologie. Wiesbaden, C. W. Kreidel's Verlag 1896.

Angezeigt von Dr. Hugo Salus in Prag.

Das neue Werk Hueppe's, dessen „Methoden der Bacterienforschung" noch immer als das classische Lehrbuch der Bacteriologie gelten dürfen, ist nicht etwa als eine Art von Baedecker in das Reich der Mikroorganismen, als ein Vademecum für alle, die Bacteriologen werden wollen, aufzufassen; es ist vielmehr für fertige Bacteriologen geschrieben, es verlangt eine gute Kenntniss Alles für einen Bacterienforscher Wissenswerthen und macht sich über die jetzigen Erfahrungen und Kenntnisse Gedanken. Wie wir gleich vorweg feststellen wollen, kluge und bedeutende Gedanken, wie man sie von einem so genialen Forscher nicht anders erwarten kann. Es sind in diesem Buche nicht so die einzelnen bisher gesicherten Thatsachen aus dem kleinen Gebiete der Bacterienkunde als solche erläutert, sondern diese Bereicherungen unserer Erkenntniss werden vom Standpunkte des Naturforschers behandelt und kritisirt; es wird der lobenswerthe Versuch gemacht, die Bacteriologie, die sich in oft kindischer Weise in Erforschung unwichtiger Einzelthatsachen zersplitterte, zu dem höheren Range der Naturforschung zu erheben. Viele werden daher, wenn sie naiv eine Verherrlichung der jungen Wissenschaft von dem neuen Werke Hueppe's erwarten, enttäuscht sein; aber geistige Anregung und Erweiterung des wissenschaftlichen Horizontes werden Alle dem Buche verdanken, die unbeeinflusst von irgend einer Richtung sich in das Gebotene vertiefen.

Von den Formen der Bacterien ausgehend, bespricht H. die Lebensäusserungen der Mikroorganismen, ihre Beeinflussung durch äussere Einflüsse, den Chemismus der Nährsubstrate und kommt — nach einem kurzen Ueberblicke über die Verwendung der Bac-

terien in der Technik — zu dem begründeten Schlusse, dass die Arten der Bacterien nicht im naturhistorischen Sinne Arten sind, sondern Anpassungs-, Ernährungsmodificationen. Damit stellt sich H. in bewussten, directen Gegensatz zur Schule Koch's, der specifische krankheiterregende und gährungerzeugende Bacterien als Ursachen bestimmter Krankheiten und Gährungen annimmt. Der Begründung dieses seines gegnerischen Standpunktes sind die folgenden Abschnitte gewidmet. Diejenigen, die seinen Vortrag auf der Naturforscherversammlung in Nürnberg 1893 kennen, werden sich freuen, zu der ersten etwas schwerverständlichen Fassung seiner Ideen von damals jetzt einen erklärenden und klaren Commentar zu finden: die Capitel, in denen er von den Ursachen, ihrer Aequivalenz mit den Wirkungen, Hemmungen und äusseren Bedingungen spricht, sind tief durchdacht und in jedem Satze bedeutend. Und wenn sein Zorn gegen die unwissenschaftliche Auffassung der Krankheitsursachen immer wieder durchbricht, so ist es der Zorn eines Ueberzeugten und nicht Verstandenen. Nicht die Krankheitserreger sind nach Hueppe die specifischen Ursachen der Krankheiten, sondern die Art der getroffenen Organe, Gewebe oder Zellen; nur von deren innerer Einrichtung hängt die Krankheit ab. Die Krankheitserreger sind nicht specifisch: Staphylococcus aureus zum Beispiel bildet auf dem Nährboden eine prachtvolle gelbe Farbe, ist also chromogen, er erregt aber auch in einer Zuckerlösung Säurebildung und auf dem lebenden Nährboden Eiterung. Und ebenso passen die anderen Bacterien nicht in die ihnen von Cohn aufgedrängten Eintheilungsrubriken als entweder pathogene, oder chromogene, oder zymogene Kleinlebewesen.

Die „specifischen Krankheitserreger" sind nicht specifisch, denn sie verlieren unter gewissen Bedingungen ihre Fähigkeit, überhaupt als Krankheitserreger zu wirken; sie bringen — als weiteres Argument gegen ihre Specificität — nicht auf verschiedenen Thieren immer wieder dieselben Krankheiten hervor; und verschiedene Bacterien bewirken in denselben Organen die gleichen Krankheiten; alle möglichen Arten von Bacterien erzeugen Eiterung, Endocarditis, Septikaemie.

Der „Riesenfortschritt der Bacteriologie über Koch hinaus" besteht in der Feststellung der Thatsache, dass nur bei gleichen

Bedingungen gleiche Wirkungen durch die Bacterien erzielt werden, dass es also keine specifischen Krankheitserreger gibt, „dass die Krankheitserreger als auslösende Anstösse nur das auslösen, was als Krankheitsanlage irgendwie nach Mass und Art im Menschen vorhanden ist".

Es gehört viel Muth und ehrliche Ueberzeugung dazu, einen solchen Satz — er bildet eigentlich den Inhalt des ganzen Werkes — zu einer Zeit auszusprechen, in der die geistige Trägheit sich mit dem Erfolge glücklich fühlte, endlich für so viele Krankheiten ihre specifischen Erreger gefunden zu haben; in einer Zeit, die sich im Abfangen und Vernichten der kleinen, grossen Feinde des Menschengeschlechtes nicht genug thun konnte und die freudig begann, gegen die specifischen Krankheitsursachen specifische Heilmittel zu ersinnen. Dass Hueppe diesen Bestrebungen entgegentritt, ist nach dem vorhin Gesagten selbstverständlich. Er redet der directen Beeinflussung des Organismus das Wort und wendet sich lebhaft gegen die Bacillentödter und zwar, was die Form seiner Sprache anlangt, in geradezu classischer Weise. Ein specifisches Heilserum gibt es nicht und kann es nicht geben; der Organismus des Menschen verfügt an sich über kräftige zellulare und von den stabilen Gewebs- und den beweglichen Wanderzellen mittelbar oder unmittelbar abhängige chemische Abwehrkräfte, welche ihn befähigen, mit Saprophyten, aber auch mit Parasiten und deren Giften fertig zu werden; die Heilsera, die nicht specifisch wirken, sind nur Eiweissreizmittel und activiren Kräfte des Organismus, die in latentem Zustande schon vorhanden waren.

Die Anhänger Hueppe's werden sich gern von ihm überzeugen lassen; die Skeptiker werden eine Fülle von Anregungen aus seinen verneinenden Lehrsätzen schöpfen; die Anhänger der „specifischen Richtung" aber werden wenigstens zugeben müssen, dass sie es mit einem bedeutenden Gegner zu thun haben und werden in einer Epoche wissenschaftlichen Streites, in der das Wort Heilserum schon eine Art suggestiver Wirkung ausübt, stutzig werden und von dem kleinlichen Standpunkte ihrer Sonderuntersuchungen, die sie sehr wichtig dünkt, auf den allgemeinen Naturforscherstandpunkt hingewiesen, der von einem höheren Gesichtspunkte aus die Resultate sichtet und ordnet. Jedenfalls werden

sie den apodiktischen Forderungen Hueppe's, im nächsten Abschnitte des neuen Werkes: „Ueber die Verhütung der Seuchen durch Bekämpfung der Krankheitsursachen" umsomehr zustimmen, als darin nach dem Bacteriologen der Hygieniker und zwar der mit gesundem Menschenverstande ausgerüstete nicht verblendete Hygieniker zum Worte kommt, der mit wehmüthigem Humor über die verkehrten Massregeln der Bacterienvernichtung lächelt und die Aerzte und Behörden wieder an die praktisch durchführbaren Massregeln zum Seuchenschutze erinnert.

Das neue Buch Hueppe's wird Aufsehen erregen; möge dies Aufsehen nicht nur in dem originellen, negirenden Standpunkte Hueppe's seinen Grund haben, sondern so wirken, wie es gedacht ist: befruchtend und klärend.

Vorlesungen über Pathologie und Therapie der Syphilis. Von Prof. Ed. Lang. Zweite Auflage. Erste Abtheilung. Wiesbaden, Verlag von J. F. Bergmann. 1895.

Besprochen von Prof. Caspary in Königsberg.

Mit Freuden begrüssen wir das Erscheinen der lange erhofften zweiten Auflage der ausgezeichneten Vorlesungen Ed. Lang's. Wenn der Verfasser sein Werk als umgearbeitet und erweitert ankündigt, so thut er das mit vollem Recht. Alle Vorzüge des alten Buches sind erhalten; alles Neue, das irgend werthvoll sich erwies, und darunter die eigenen Erfahrungen des Autors, ist sorgsam hinzugefügt worden. Eine besondere Bereicherung haben auch die Abbildungen, die durchwegs vortrefflich sind und zusammen eine Art Atlas bilden, erfahren. Einer Empfehlung des überall hochgeschätzten Werkes bedarf es nicht; wir begnügen uns mit der Anzeige und dem Wunsche, dass die zweite Abtheilung bald der ersten folgen möge.

Proksch, J. K. (Wien): Die Geschichte der venerischen Krankheiten. Peter Hanstein. Bonn 1895. 424 S.

Angezeigt von Prof. F. J. Pick in Prag.

Der gelehrte Syphilograph, welcher sich durch sein ausgezeichnetes Werk „die Literatur über die venerischen Krankheiten" den Dank und die Anerkennung der Fachgenossen in hohem Grade

erworben hat, bietet uns in dem obgenannten Werke neuerdings eine nicht hoch genug zu schätzende Arbeit. Das gross angelegte Werk behandelt in seinem ersten 424 Seiten umfassenden Theile die Geschichte der venerischen Krankheiten im Alterthum und Mittelalter, in seinem 892 S. betragenden II. Theile die der Neuzeit. Zwei kurze Absätze über fossile Funde und Mythen sind der Darstellung aus der historischen Zeit vorausgeschickt. In äusserst übersichtlicher Weise wird im I. Theile die Geschichte der venerischen Krankheiten im Alterthum und Mittelalter zunächst aus den Ueberlieferungen der orientalischen Völker (Chinesen, Japaner, Indier, Perser, Aegypter und Juden), sodann bei den Griechen und Römern dargelegt und nach jedem Absatze in einem zusammenfassenden Rückblicke gewürdigt. Die Geschichte der venerischen Krankheiten in der Neuzeit wird in fünf Perioden eingetheilt und zwar: Von den ältesten Syphilographen bis zu Fernel, von Fernel bis Astruc, von diesem bis Hunter, von Hunter bis Ricord, die fünfte Periode führt die Bezeichnung Ricord, ein Abschnitt, Ricord's Zeitgenossen und Nachfolger, führt die Geschichte der venerischen Krankheiten bis auf unsere Tage. Die Darstellung wirft in doppelter Beziehung ein helles Licht in die Geschichte der venerischen Krankheiten einerseits durch die kritische Beleuchtung der Quellen und anderseits durch eine gründliche auf vorzügliche medicinische Kenntnisse gegründete Kritik der aus den Quellen sich ergebenden Schlüsse. Man muss dies anerkennen auch in jenen Fällen, in welchen man anderer Meinung sein wird als der Verfasser. Auf Einzelnheiten einzugehen, halten wir hier nicht am Platze. An einzelnen Leseproben die Vorzüglichkeit der Darstellung darzuthun, halten wir für überflüssig einem Verfasser gegenüber, der genügend erwiesen hat, dass er zur Abfassung eines solchen Buches durch seine bisherigen Studien und Leistungen prädestinirt war. Die Sprache ist lebendig und fesselnd, die jeder Geschichtsperiode beigefügten Rückblicke geben eine Fülle scharfsinniger, gelehrter und belehrender Schlusssätze und bieten so ein zusammenfassendes Bild des jeweiligen Standes der Auffassungen und Kenntnisse über die Sache. Man muss das Buch lesen nnd wird einen Genuss davon haben es zu lesen. Die Ausstattung desselben von Seite der Verlagshandlung ist eine würdige.

Originalabhandlungen.

Lichen ruber acuminatus und planus an der Haut und Schleimhaut desselben Individuums

und über die Identität des Lichen ruber acuminatus und der Pityriasis rubra pilaris.

Von

Prof. **Łukasiewicz** in Insbruck.

(Hierzu Tafel V—VII.)

Das gleichzeitige Vorkommen von Lichen ruber acuminatus und planus an ein und demselben Individuum beweist deutlich die Zusammengehörigkeit der beiden Krankheitsformen.

Diese Thatsache, welche zuerst von Kaposi (1876) constatirt wurde,[1]) ist seither auch von anderen Dermatologen beobachtet worden. Trotz einer Reihe derartiger einwurfsfreier Beobachtungen wird die Zusammengehörigkeit des acuminatus und planus gerade in der letzten Zeit von mehreren Seiten angefochten. Die diesbezüglichen Meinungsdifferenzen wurden neuerdings ausführlich von Kaposi in diesem Archive erörtert.[2]) Ich erachte es daher für überflüssig auf dieselben einzugehen.

Das seltene Auftreten des Lichen ruber acuminatus und das noch seltenere Vorkommen beider Lichen ruber-Formen

---

[1]) Wiener med. Wochenschr. 1877. Nr. 35.

[2]) Noch einmal Lichen ruber acum. und Lichen r. planus. Archiv f. Derm. u. Syph. XXXI. Bd. 1. Heft.

an demselben Kranken sind gewiss in erster Reihe die Ursache gewesen der weit auseinander gehenden Meinungen.

In der letzten Arbeit Kaposi's (l. c.) wird unter den einschlägigen Beobachtungen letzterer Art auch der von mir in Innsbruck gesehene Combinationsfall angeführt. Die kurze Beschreibung desselben ist in den Sitzungsberichten der Innsbrucker Aerztegesellschaft,[1]) in welcher ich ihn nach der Aufnahme auf meine Klinik vorgestellt habe, enthalten.

Dieser Fall bietet vieles Besondere für den Fachmann dar. Es kam in demselben unter anderen auch eine interessante Schleimhautaffection vor. Aus diesen Gründen habe ich mich zur ausführlichen Veröffentlichung meiner Beobachtungen und der anatomischen Befunde entschlossen.

Patient E. H., 26 Jahre alt, aus Pettnau (Oberinnthal) in Tyrol, entstammt einer gesunden Familie. Seine Eltern und neun Geschwister leben. Er selbst war früher stets gesund. Der Kranke wurde im März 1894 auf meine Klinik aufgenommen. Sein Leiden soll seit acht Jahren bestehen und an Hand- und Fussrücken im Winter begonnen haben. Es trat angeblich zuerst eine diffuse Röthung auf, welche vom Patienten für Erfrierung gehalten wurde. Hierauf entwickelten sich einzelne, etwa hirsekorngrosse Knötchen, die sich bis zum Frühjahre derart vermehrten, dass Hände und Füsse ganz rauh geworden sind. Im nächsten Sommer dehnte sich der Process auf die Ulnarseite beider Vorderarme und die Vorderfläche beider Oberschenkel aus. Ungefähr ein Jahr nach dem Beginne der Affection sollen sich die Hände, besonders aber die Fussrücken mit „massigen, dicken, harten Schuppen" bedeckt haben.

Da die Erkrankung dem Patienten keine besonderen Beschwerden verursachte, that er nichts gegen dieselbe und einzig nur auf Wunsch seines Arbeitsgebers liess er sich nach einjährigem Bestande der Erscheinungen auf die Innsbrucker dermatologische Klinik (1887) aufnehmen. Er verliess dieselbe jedoch bereits nach zwölf Tagen ungeheilt. Zu jener Zeit wurde die Affection als „Lichen scrofulosorum" diagnosticirt. Die damals verfasste Krankengeschichte schildert den Zustand folgendermassen: „Die Haut ist am ganzen Körper mit zahlreichen, hirsekorngrossen, röthlich bis dunkelblau gefärbten oft Schüppchen tragenden Knötchen besetzt. Nach Entfernung der Schuppen bleibt an den meisten Stellen eine kleine grubige Vertiefung zurück. Die Knötchen stehen theils einzeln, theils in Kreisen und Plaques angeordnet."

Der Patient gibt an, seit dieser Zeit continuirlich krank gewesen zu sein und die ihm von den Aerzten empfohlenen Salben ohne Erfolg

[1]) Wiener klin. Wochenschr. Nr. 25.

gebraucht zu haben. Dabei sollen subjective Beschwerden wie Jucken und dergl. vollkommen gefehlt haben.

Bei der Aufnahme auf meine Klinik (1894) präsentirte sich der Zustand wie folgt: Der mittelgrosse, kräftig gebaute Mann ist ziemlich gut genährt, von blasser Hautfarbe. Innere Organe normal. Am Kopfe hochgradige Seborrhoe. An der Stirne, unterhalb der Haargrenze mehrere dunkel pigmentirte atrophische Stellen nach Rückbildung der Plaques. Im Uebrigen die Haut des Gesichtes mit Sommersprossen bedeckt. An der Nase mehrere erweiterte Gefässstämmchen. Am Nacken, in einem noch höheren Masse an beiden Halsseiten, Gruppen von intensiv- bis blaurothen, etwa nadelstichgrossen und darüber, glatten, stark glänzenden, in der Mitte gedellten Knötchen. Die vordere Halspartie frei von der Eruption. An der Brust und den inneren Partien beider Oberarme stehen solche ca. stecknadelkopfgrosse Efflorescenzen haufenweise, entsprechend zumeist den Haarbälgen. Eine noch grössere Anzahl derselben befindet sich am Stamme. (Beide Axillargegenden, obere Partie des Rückens und der Bauchweichen.) Die meisten Knötchen sind polygonal, zeigen den erwähnten wachsartigen Glanz und ein gedelltes Aussehen (Lichen ruber planus). Einzelne dagegen sind conisch und mit kegelförmigen, weissen, fest anhaftenden Schüppchen bedeckt; sie fühlen sich trocken, rauh und derb an (Lichen ruber acuminatus). An der Beugeseite der oberen Extremitäten findet man zahlreiche, flache, etwa hirsekorngrosse, unregelmässig disseminirte Efflorescenzen von der ersteren Beschaffenheit vor. Intensiver ist die Haut der unteren inneren Partie beider Oberarme und der Ulnarseite der Vorderarme afficirt. Sie zeigt streifenförmige, netzartige, lividrothe, derbe, mit weissgelblichen, fetthaltigen, festanhaftenden Schuppenmassen bedeckte Infiltrate, welche stark über das Hautniveau hervorragen und sich wie ein Reibeisen anfühlen. Nach Entfernung der aus einzelnen Kegeln bestehenden Schuppen kommen in den Infiltraten klaffende, mässig feuchte, grauröthliche Follikel zum Vorschein und ebenso die Zusammensetzung aus einzelnen, dicht angereihten Knötchen. Wenn man viele nebeneinander befindliche Hornkegel entfernt, so sieht die betreffende Hautoberfläche siebförmig durchlöchert aus. An manchen Stellen sind die beschriebenen Infiltrate abgeflacht und abgeblasst, an anderen ganz involvirt unter Hinterlassung flacher, genetzter und braun pigmentirter Narben mit verödeten Follikeln und lividrother Umsäumung.

Die Haut beider Handrücken ist über dem unteren Drittheil der Vorderarme und die Grundphalange einzelner Finger diffus lividroth, rauh, rissig, schuppend und derb infiltrirt. In der Umgebung dieser diffusen Infiltrate stehen zerstreut sowohl flache, als auch conische Knötchen von beschriebener Beschaffenheit. Die Röthe der Haut reicht über die Infiltrate hinaus und umsäumt sie. Die Oberfläche der Infiltrate ist feinhöckerig und fühlt sich reibeisenartig an. Auf der Streckseite der ersten Phalangen stehen die, die Haare umfassenden Knötchen mit ihren Hornkegeln gruppenweise, deutlich den Haarbälgen entsprechend. An einzelnen Fingern ist auch die Haut über der 2. Phalange ähnlich afficirt.

Die Haut der Glans penis ist diffus blauroth, schuppend, rauh und mässig infiltrirt.

Auf dem Hodensack und an der Haut des Penis befinden sich einige flache, circa pfenniggrosse, mosaikartige, lividrothe, im Centrum eingesunkene, dunkelbraune, in der Peripherie blaurothe, wachsartig schimmernde Plaques.

An den unteren Extremitäten sind zerstreute Knötchen der beschriebenen zwei Formen vorhanden.

Ueber den beiden äusseren Fussrücken (s. Taf. V) ist die Haut von diffusen, lividrothen, recht derben Infiltraten besetzt. Die letzteren sind ähnlich wie die der Handrücken erhaben, drusig und mit massenhaften, stachelförmigen Schuppenansammlungen bedeckt. Sie fühlen sich reibeisenartig an. Die Schuppen zeichnen sich durch auffallenden Fettgehalt aus. Flachhandgrosse Infiltrate bietet weiter die Haut über den äusseren Knöcheln und beiden Achillessehnen dar. Hohlhände und Fusssohlen zeigen tylotische Schwielen, Nägel sind frei.

Ueberdies sind am ganzen Körper bei unserem Kranken die Haarfollikel stark ausgeprägt (Cutis anserina).

Rhinoscopisches Bild normal (Prof. Juffinger). Die Schleimhaut der Lippen, der Wangen und des Zahnfleisches weist nichts Abnormes auf. Am harten Gaumen dagegen, rechts in der Nähe des Alveolarfortsatzes sieht man hirse- bis hanfkorngrosse weisse Flecke. Sie sind theilweise zerstreut, theilweise confluirend und in Kreisen zickzackartig angeordnet. Die linke Hälfte des harten Gaumens normal. In der Mitte des weichen Gaumens findet man eine circa 7 Mm. breite, fast ebenso lange geröthete, etwas erhabene und einzelne kleine, gelbe Punkte tragende Stelle. Am Arcus palato-pharyngeus links, in der Nähe der Uvula eine zarte, oberflächliche, hanfkorngrosse, weissliche Narbe. Die linke Tonsille vorne am Rande stärker geröthet, mit einzelnen weissen Flecken.

Die Epiglottis erscheint verdickt und unregelmässig. Sie zeigt hanfkorngrosse, theils blasse, theils rosaroth gefärbte Knötchen, welche besonders am Rande in Reihen angeordnet sind und bis zum Abgange der ary-epiglottischen Falten herunterziehen. Die laryngeale Fläche der Epiglottis ist glatt, jedoch stark geröthet. Beide Aryknorpel ebenfalls geröthet und verdickt, der rechte an der Vorderseite gegen das Filtrum hin von einem Knoten der beschriebenen Beschaffenheit besetzt. Die interarythenoidale Schleimhaut etwas verdickt, blass, bei der Phonation leicht gefaltet. Stimmbänder gelblich, etwas verdickt, gut schliessend. Bewegung prompt. [1])

Der Kranke stand vom 26. März bis 27. December 1894 in klinischer Behandlung und wurde in bedeutend gebessertem Zustande entlassen.

Die Behandlung bestand hauptsächlich in der Anwendung von Arsenikpräparaten. Man machte einige Zeit hindurch täglich Einspritzungen

[1]) Prof. Juffinger berichtete über diesen Befund in der Innsbr. Ges. der Aerzte und in d. laryng. Sect. d. Versamml. der Naturf. Wien 1894.

einer 2% Lösung von Natr. arsenicosum in die Rückenhaut. Da der Kranke über Trockenheit im Halse und Schmerzen am Rücken klagte, mussten die Injectionen öfter ausgesetzt werden. Aus dem Grunde verordnete ich nach der 40. Injection asiatische Pillen innerlich. Patient nahm dieselben bis zu seiner Entlassung (durch die 2 letzen Monate je 15 Pillen täglich) mit kurzen Unterbrechungen.

Während der ersten Beobachtungszeit vermehrten sich die Knötchenefflorescenzen (am Stamme) bedeutend. Dabei bemerkte ich oftmals ganz deutlich den Uebergang der flachen, glänzenden, gedellten Knötchen in die konischen, kegelförmige Schüppchen tragenden Knötchen.

Nach einem circa zweimonatlichen Aufenthalte des Kranken auf meiner Klinik und ausschliesslicher Arseniktherapie begann die Rückbildung der Krankheitserscheinungen. An den Hand- und Fussrücken flachten sich die Infiltrate ab und nun hafteten die Schuppen so locker, dass man viele derselben durch Darüberstreichen entfernen konnte. Im Sommer bekam unser Patient an den Vorderarmen einen leichten Nachschub von vorwiegend konischen Knötchen. Stellenweise waren die letzteren, den Kratzeffecten entsprechend in Reihen angeordnet. (Eigenthümlichkeit bei Lichen ruber, gleichwie bei Psoriasis). Sonst ging die Rückbildung der Symptome ungestört vorwärts. Im Herbste waren die meisten Efflorescenzen am Stamme mit Hinterlassung rundlicher, pigmentirter Grübchen abgeheilt. An vielen Stellen war die Verödung der Follikel sehr deutlich wahrzunehmen.

Da die Infiltrate an den Extremitäten zwar abgeflacht und abgeblasst waren, immer aber noch grosse Schuppenmassen aufwiesen, so wurden sie mit Salicylpflasterverbänden behandelt. Diese Behandlung musste wegen eines sich einstellenden Ekzems öfter ausgesetzt werden. Nichtsdestoweniger machte die Heilung der Infiltrate weitere Fortschritte.

Bei der Entlassung des Patienten waren die meisten Infiltrate rückgebildet. An Stelle der netzartigen Infiltrate waren ebenso beschaffene pigmentirte Narben vorhanden. Die diffusen Erkrankungen über den Hand- und Fussrücken hinterliessen diffuse livide Röthungen. Im Bereiche der letzteren fand man stellenweise nebeneinander stehende Grübchen sowie Knötchen und Plaques vor. Diese beiden Efflorescenzen-Arten waren blauroth, glatt und wachsartig glänzend; die Knötchen polygonal, die Plaques zickzackartig, in der Mitte abgeflacht und sepiabraun pigmentirt. Jetzt sahen die in Rückbildung begriffenen „Acuminatus"-Infiltrate wie Knötchen und Plaques des „Planus" aus.

Es war gleichzeitig eine Rückbildung der Erscheinungen im Kehlkopfe erfolgt. (Prof. Juffinger.) Die Knötchen an den Aryknorpeln waren geschwunden, die Epiglottis war bedeutend weniger verdickt, die Knötchen an derselben sind spärlich geworden und lichtroth oder weisslich gefärbt. Die Rückbildung im Kehlkopfe erfolgte ohne jegliche locale Behandlung und ist also nur auf die erwähnte allgemeine Arseniktherapie zurückzuführen.

Nach genauer Prüfung der angeführten klinischen Symptome des Falles unterlag es für mich keinem Zweifel, dass es sich in demselben um beide Formen des Lichen ruber handelte.

Die flachen, wachsartig glänzenden, nicht schuppenden Knötchen und Plaques (Scrotum) waren so charakteristisch, dass ich sie auf den ersten Blick für eine unfehlbare Erscheinung des Lichen ruber planus halten musste. Die anderen conischen Knötchen und reibeisenartigen Infiltrate passten wieder so genau in den Rahmen des von Hebra als Lichen ruber (acuminatus Kaposi) geschilderten Bildes, dass ich sofort den Fall als eine Mischform des genannten Leidens erkannte. Meine Auffassung wurde durch die Anamnese und den klinischen Verlauf bestätigt. Des Weiteren befestigte mich in meiner Ansicht der Vergleich des angeführten Krankheitsbildes mit den classischen Abbildungen Hebra's und mit den neuerdings von Kaposi (l. c.) publicirten (von mir auch gesehenen) Lichen ruber acuminatus-Fällen.

Es liegt somit wiederum ein neuer, sicher begründeter Combinationsfall von Lichen ruber planus und acuminatus vor. Ich vermochte in demselben am Stamme Acuminatus-Knötchen und an den Extremitäten überdies Acuminatusinfiltrate zu constatiren. Von Planuseffloreszenzen waren zwar am Stamme bloss Knötchen, am Penis und Scrotum jedoch charakteristische Plaques vorhanden. Ich beobachtete weiterhin nicht nur wie andere Autoren (Havas) das Entstehen der Planuseffloreszenzen während der Involution der Acuminatuserscheinungen, sondern auch unzweifelhaft das Uebergehen der Planusknötchen in jene des Acuminatus. Sehr auffällig ist die geringe Betheiligung des Gesammtorganismus bei verhältnissmässig stark entwickeltem und lange andauerndem Hautleiden in unserem Falle. Merkwürdig war auch das Fehlen subjectiver Symptome, besonders des Juckens während der achtjährigen Krankheitsdauer. Diese Umstände beweisen, dass nicht alle Fälle von Lichen ruber acuminatus so schwer verlaufen wie die von Hebra zuerst beobachteten.

Das Auftreten des Lichen ruber auf der Kahlkopfschleimhaut wurde meines Wissens bisher nicht beobachtet. In dieser Beziehung ist wohl mein Fall ein Unicum. Die meisten der

beschriebenen Symptome bildeten sich auf die Arsenikbehandlung in neun Monaten zurück, obwohl unser Patient durch acht Jahre mit dem Leiden behaftet war. Für Lichen ruber ist gerade die Rückbildung der Schleimhautsymptome ohne locale Behandlung besonders charakteristisch.

An den beschriebenen Fall will ich eine eigenthümliche Beobachtung über Lichen ruber der Schleimhaut anschliessen.

Vor Kurzem erschien ein junger Mann im Ambulatorium meiner Klinik wegen eines Zungenleidens. Ich bemerkte bei demselben einen kleinen zickzackartigen, aus stecknadelkopfgrossen, opack weissen, glatten gedellten Knötchen bestehenden Kreis am Lippenroth der unteren Lippe. Ich diagnosticirte die Eruption als Lichen ruber.

Bei Betrachtung der Mundschleimhaut fand ich an beiden Wangen theils Kreise von ähnlicher Beschaffenheit, theils silbergraue Plaques vor. An der linken Zungenhälfte sass ein ca. 1 Cm. langer, $^1/_2$ Cm. breiter Plaque mit feinhöckeriger Oberfläche. Er bestand aus hypertrophischen verlängerten, mit verdicktem Epithel bedeckten Papillen. Am Rande des Plaque waren eine opaline Trübung des Epithels und etwas entfernt von derselben characteristische discrete, silbergraue Knötchen vorhanden. Ich liess dem Patienten die Kleider ausziehen, vermochte jedoch nur mehr ausser einigen wenigen, bräunlich pigmentirten atrophischen Stellen am linken Vorderarme (Rückbildung) einige typische Lichen ruber planus-Knötchen an der Glans vorfinden.

Ich zeigte diesen Patienten Hrn. Prof. Juffinger, der von mir auf die Symptome aufmerksam gemacht, Lichen ruber der Schleimhaut diagnosticirte.

Ich halte nun den beschriebenen Plaque an der Zunge für einen, dem Lichen ruber acuminatus der Haut analogen Process an der Schleimhaut, welcher ähnlich wie die konischen Knötchen des ersten Falles aus den flachen Planuseffloreszenzen hervorgegangen war.

Es ist zu bedauern, dass mir die nähere Untersuchung dieser, bis jetzt bei Lichen ruber der Schleimhaut nicht beobachteten Erscheinung unmöglich war.

Der zuerst beschriebene Fall ist auch geeignet die Identität des Lichen ruber acuminatus und der Pityriasis rubra pilaris (Devergie) zu beweisen. Die Ueberzeugung von der Identität dieser beiden Krankheiten habe ich schon früher nach Besichtigung einiger Pityriasis rubra pilaris-

Fälle und der Moulagen[1]) in dem Pariser Hospital St. Louis, nachdem ich dieselben mit den von mir in Wien beobachteten Lichen ruber acuminatus-Fällen verglichen hatte, gewonnen.

In meinem Falle waren folgende Erscheinungen vorhanden: Konische Knötchen und aus denselben zusammengesetzte Infiltrate mit trockenen Hornkegeln um die Haarbälge herum.

Besonders charakteristisch waren dieselben über den Grundphalangen der Finger. Der Entwickelung der Infiltrate ging eine diffuse Hautröthung voraus, welche dieselben umgab und auch nach ihrer Involution zurückblieb. Am Kopfe sah man einen seborrhoischen Zustand, an den Hohlhänden die Schwielenbildung, an der ganzen Haut die stark ausgeprägten Follikel (Cutis anserina). Trotz achtjähriger Dauer und grosser Ausdehnung der Erkrankung war das Allgemeinbefinden des Kranken ein recht gutes, die subjectiven Beschwerden (Juckreiz) minimal.

Gerade diese Symptom werden für die Pityriasis rubra pilaris von ihren Bearbeiten als charakteristisch angesehen (Devergie,[2]) Richaud,[3]) Besnier,[4]) Brocq,[5]) Boeck.[6])

Was die pigmentirten Narben im Rückbildungsstadium unseres Falles anbelangt, so wäre es schwer zu begreifen, wenn die beschriebenen massigen Schuppenhügel nach längerem Bestande keine Druckatrophie in Folge der Verödung der Follikel hinterliessen, ähnlich wie dies für Pityriasis rubr. pil. beschrieben wurde. In der letzten Zeit z. B. berichtete Galewsky[7]) über einen Fall aus Neisser's Klinik, in welchem nach der Rückbildung der Pityriasis rubra pilaris stecknadelkopfgrosse, rundliche narbige, atrophische glänzende Grübchen

---

[1]) Collection gen. Nr. 33 vit. 42. Nr. 122 vit. 42. Nr. 530 vit. 42. Nr. 786 u. 787 vit. 42. Nr. 1387. Nr. 1654. (Die zwei letzten Nummern waren in Wien bei 2. Internat. Derm. Congr. ausgestellt.)

[2]) Traité pratique des maladies de la peau. 12. ed. Paris 1857. p. 454 et suiv.

[3]) Étude sur le pityriasis pil. Thèse. Paris 1877.

[4]) Pityriasis rubra pilaris. Annales 1889. Path. et Traitem. d. mal. de la peau p. M. Kaposi. Trad. p. Besnier et Doyon. II Ed. fr. 1891 p. 586 et suiv.

[5]) Traitement de mal. de la peau. 1890 p. 642 et suiv.

[6]) Ein Fall von Pityr. rubr. pil. Monatsh. f. prakt. Derm. p. 108.

[7]) Verhandl. der deutschen derm. Ges. 2. u. 3. Congr. 1892.

an Stelle der Follikel sich entwickelten. Die Pigmentirung der Narben blasste auch in unserem Falle mit der Zeit ab, wie ich mich nachträglich davon zu überzeugen Gelegenheit hatte. Das von Boeck in seinem Falle (l. c.) der Pityr. rubr. pil. betonte Fehlen der Atrophie (Narben) nach Rückbildung der Erscheinungen ist ebenso wie im 2. Falle Galewsky's (l. c.) auf die verhältnissmässig kurze Krankheitsdauer (mehrere Monate) in diesen Fällen zurückzuführen. In einem Lichen ruber acum.-Falle Kaposi's (l. c. Bertha Singer) war ja die geheilte Haut auch blass und ohne Narben (Krankheitsdauer 6 Monate).

In den letzten Jahren hat die Ansicht, dass die Pityriasis rub. pilaris eine eigene Erkrankung darstelle, unter den deutschen Dermatologen Anhänger gewonnen. So hat Neisser auf dem 3. deutschen Dermatologen-Congresse, [1]) weiter auf dem XI. internationalen Congresse in Rom, [2]) schliesslich auf dem 4. deutschen Dermatologencongresse [3]) diese Ansicht vertreten. Er äusserte sich wie folgt: „Der Kaposi'sche Lichen rub. acum. ist Pityriasis rubra pilaris. Das mag sein oder ist vielmehr so; aber neben Lichen ruber planus und neben Pityriasis rubra pilaris gibt es doch noch etwas drittes: eine wie der Lichen ruber planus entzündlich papulöse, universelle Knötchenerkrankung der Haut, die nicht zu Bläschen und Pustelbildung führt, die aber andere, meist typisch acuminirt geformte Effloreszenzen producirt, und die ferner mit schweren Allgemeinerscheinungen des ganzen Körpers einhergeht, und diese Affection glaube ich am besten als Lichen ruber acum. bezeichnen zu müssen."

Die von Neisser so definirte Affection würde von der Wiener Schule (Kaposi) sicher auch für eine schwere Form des Lichen ruber acuminatus, so wie sie Hebra zuerst kannte, gehalten werden. Nichtsdestoweniger anerkennt Kaposi den Lichen ruber acum. auch in leichteren Fällen von „entzündlich papulöser universeller Knötchenerkrankung der Haut, die nicht

[1]) l. c.

[2]) Ueber den gegenwärtigen Stand der Lichenfrage. Arch. f. Derm. und Syph. 1894.

[3]) Zur Stellung der Pityr. rub. pil. und Lichen rub. acum. Verhandl. der deutschen derm. Ges. IV. Congr.

zu Bläschen- und Pustel-Bildung führt, meist typisch acuminirt geformte Efflorescenzen producirt", die aber ferner auch ohne schwere Allgemeinerscheinungen einhergehen kann.

Zu meinem Falle zurückkehrend hebe ich es noch einmal hervor, dass in demselben neben den Erscheinungen einer typischen Pityriasis rubra pilaris (Devergie) respective des Lichen ruber acuminatus (Kaposi) noch die des Lichen ruber planus (Wilson, Knötchen, Plaques, Schleimhautaffection) vorhanden waren. Die beiden Symptomengruppen waren so deutlich ausgeprägt, dass sie mich hätten bekehren müssen, wenn ich von vorne herein auch einer anderen Ansicht gehuldigt hatte. Ich bin überzeugt, dass der Fall auf dem Höhepunkte seines Verlaufes geeignet war, die treuesten Anhänger der Pityriasis rubra pilaris, als einer Krankheit sui generis in ihrer Ansicht zu erschüttern, ähnlich, wie es v. Hebra passirte, der sich nach der Vorstellung des Combinationsfalles von Neumann auch dahin geäussert hatte.[1]) Was die Rückbildung des Leidens in meinem Falle auf die Arseniktherapie anbelangt, so ist ja diese Behandlung auch gegen Pityriasis rubra pil. empfohlen worden (Boeck, Galewsky etc. l. c.). Andererseits führt Kaposi den citirten leichten Lichen rub. acum.-Fall an, der sich ohne jede Behandlung rückgebildet hatte. Daraus ergeht nur, dass es leichtere Formen von Lichen rub. acum. gibt, welche sich nach kurzer Dauer der Krankheit spontan rückbilden können. Dagegen benöthigen die langdauernden Fälle einer Arsenikcur.

Nach der beschriebenen Beobachtung hat sich meine in Paris und während der Wiener Thätigkeit gewonnene Ueberzeugung von der Identität beider in Rede stehender Processe um so mehr befestigt.

Während des internationalen dermatologischen Congresses in Wien (1892) war ich Zeuge der Erklärung zweier solcher Gewährsmänner für Pityr. rubra pilaire wie Feulard und Brocq,

---

[1]) v. Hebra bemerkt zum Combinationsfalle (Lichen ruber) Neumann's „dass er entschieden höchst merkwürdig sei und dass er, wenn die beiden Affectionen zusammengehören, was für noch nicht erwiesen scheint, alle seine bisherigen Anschauungen über diesen Gegenstand ändern müsste". Verhandl. der Wiener derm. Ges. Sitz. v. 18. April 1894. Arch. f. Derm. u. Syph. Bd. XXVIII. p. 391.

dass die ihnen gezeigten classischen Abbildungen Hebra's von Lichen ruber (acuminatus Kaposi) ihre Pityriasis rubra pilaris seien. Nachdem von Brocq auch Lichen ruber der Amerikaner (Taylor, Robinson) für Pityr. rubra pil. reclamirt wurde, so haben die Franzosen selbst den Beweis geliefert, dass sich die klinischen Begriffe dieser beiden Erkrankungen decken.

Da nun unzweifelhafte, einwurfsfreie Fälle der Combination des Lichen rub. acum. = Pityriasis rubra pilaris mit Lichen ruber planus vorliegen, so erscheint einzig rationell für die Erkrankung der ihr von Hebra gegebene Name Lichen ruber, welcher in planus (Wilson) und acuminatus (Kaposi) aus dem Grunde eingetheilt werden musste.

Zum Schluss will ich beifügen, dass ich in keiner Arbeit über Pityriasis rubra pilaris irgend ein charakteristisches Symptom finden konnte, welches man bei Lichen ruber acum. nicht auch beobachtet hätte. Es dürfte wohl bei dieser Erkrankung ähnlich wie bei vielen anderen Dermatosen die Mannigfaltigkeit und das verschiedenartige Ausgeprägtsein der Symptome im Einzelfalle für den Fachmann Schwierigkeiten bieten und zu Verwirrungen Anlass geben. Die fortwährende, consequente Beobachtung einwurfsfreier Fälle dürfte auch hier mit der Zeit zu einer allgemeinen Ueberzeugung von der Richtigkeit der Ansicht der Wiener Schule führen.

Microscopischer Befund.

Um die anatomischen Verhältnisse der beschriebenen Affection zu erforschen, habe ich flache Knötchen und Plaques des Planus, sowie typische konische Knötchen, diffuse Infiltrate und in Rückbildung begriffene Herde des Acuminatus untersucht. Die entnommenen Hautstückchen wurden theils in Alkohol, theils in Sublimat fixirt. Die Schnitte wurden mit Alauncarmin, Picrocarmin Hämatoxylin-Eosin, Biondi-Heidenhain'schem 3 Farbengemisch, polychromen Methylenblau $^1/_4\%$ neutraler Orceinlösung (Unna) und nach Tanninbeize (Marschalko) mit Löffler'schem Methylenblau gefärbt.

Bei der histologischen Untersuchung der typischen Lichen ruber planus-Knötchen meines Falles fielen mir vor Allem die bedeutend erweiterten Gefässe des Stratum subpapillare auf.

Uebereinstimmend mit den Befunden anderer Autoren (Török) fand ich zuerst um dieselben herum strangförmige und verzweigte Rundzelleninfiltrate vor. Der Papillarkörper wird erst in zweiter Reihe betroffen, wenn die erwähnten Infiltrate in den vorgeschrittenen Knötchen überhand nehmen. Die Gefässwände sind dann stark infiltrirt, ihre Endothelien in Wucherung begriffen. In den Papillen halten sich auch die Rundzellenherde an die so veränderten Gefässschlingen.

Mit dem weiteren Fortschreiten des Processes werden die, im Vergleiche zu jenen der gesunden Umgebung vergrösserten Papillen von der Infiltration zum grössten Theile eingenommen.

Die Infiltrate enthalten jetzt theils runde einkernige, theils unregelmässig eckig geformte und zu schmalen langen Gebilden ausgezogene Zellen, welche entweder einen zerbröckelten Kern zeigen oder durch besonders gesättigte Färbung ihrer Kernsubstanz auffallen. Die Begrenzung der schmalen, langgestreckten Zellgebilde ist eine unregelmässige, buckelig-höckerige, kurz gesagt, es finden sich reichliche Anhäufungen von theils bequem gelagerten und daher rund eckigen Leukocyten, theils (in geringerer Anzahl) im Gewebe eingezwängten und daher langgestreckten (wandernden) Leukocyten. Auch in den bröckeligen Resten der Kernsubstanz sind noch Ueberbleibsel von Leukocyten zu erkennen. Neben den geschilderten Leukocyten, welche von dichten Infiltrationsgebieten des Papillarkörpers aus in die Stachelschicht einwandernd vorgreifen, lassen sich jedoch im Papillarkörper, theils in streifiger Anordnung hintereinander gereiht, theils unregelmässig gelagert, viele weitaus grössere protoplasmareichere Zellen von plumpspindelig- und keulenförmiger Gestalt erkennen, deren Kern wie bläschenartig und schwächer färbbar ist — Proliferation fixer Gewebszellen. — An anderen Stellen sind die Infiltrate von der Epidermis durch einen kleinen Streifen eines nicht infiltrirten Gewebes getrennt.

Die in ihren Randpartien von Rundzellen durchsetzte basale Stachelschicht zeigt an vielen Stellen eine diffuse lichtbraune Pigmentirung. Das Rete Malpighii ist im Bereiche der afficirten Hautpartien verbreitert und zwar um so mehr, je

älter die Effloreszenzen sind. Das Str. corneum ist mässig verdickt. Die intrapapillären Leisten der Stachelschicht sind lang und ziemlich schmal. Ihre Zellen abgeplattet und parallel angeordnet. Die Körnerschicht ist stellenweise gut entwickelt. Sowohl die vergrösserten Talgdrüsen als auch die Ausführungsgänge der Schweissdrüsen werden oftmals von Rundzelleninfiltraten umgeben.

In den typischen Planusplaques nehmen die Infiltrate an Ausdehnung zu und bestehen aus den beschriebenen Zellgebilden unter Vorwiegen der Rundzellen. Sie reichen viel tiefer, unter das Stratum subpapillare und bilden grosse, dichte und gefässreiche Herde. Ihre unteren Partien setzen von der übrigen Cutis scharf ab. Zwischen die bedeutend verlängerten Hautpapillen senken sich die massigen, wuchernden Rete Malpighii-Zapfen unregelmässig hinein. Ueber dieser hypertrophischen Stachelschicht ist die Körnerschicht gut entwickelt und die Hornschicht stark verdickt, lamellär, entsprechend der makroskopisch wahrnehmbaren Schuppenbildung, oftmals abgehoben.

Ueber den gut entwickelten conischen Knötchen (s. Fig. 1), fällt vor Allem eine bedeutende Verdickung der lamellären Hornschicht auf. Die Oberfläche der letzteren erscheint gefaltet, ihre untere Grenze wellig. Die angehäuften Hornlamellen sind gleichmässig angeordnet, ohne sonst irgend welche zelligen Elemente zu enthalten. Diese Schicht sendet kegelförmige Fortsätze in die trichterförmig erweiterten Haarbalgmündungen (Fig. 1). Stellenweise findet man die Hornkegel über den Ausführungsgängen der Schweissdrüsen. Diese Gänge sind nicht merklich erweitert, ihr Epithel jedoch in Wucherung begriffen. Hie und da kommen die von Boeck als charakteristisch für Pityriasis rubra pilaris bezeichneten Doppelconi vor. Die Haarbälge sind in ihren unteren Partien normal, in den oberen, wie erwähnt trichterförmig und mit Hornkegeln ausgefüllt (Fig. 1 *a*).

Manche enthalten in ihrer mittleren Partie Haare, an welchen nichts Besonderes wahrzunehmen ist. Die Körnerschicht (*b*) ist über den Acuminatusknötchen mächtiger entwickelt, die verdickte Stachelschicht in lange, schmale, oft pigmentirte Zapfen auslaufend (*c*). Nur an den mit Hornkegeln correspondirenden Stellen bildet das Rete Malpighii grosse, breite, oft

von Rundzellen durchsetzte Buckel (*c*). Die Cutis zeigt an den Stellen einen grösseren Gefässreichthum (*d*), wie in den Planuseffloreszenzen. Die Infiltration (*e*) ist in den den Hornkegeln entsprechenden Hautpartien am intensivsten, während die weitere Umgebung nur geringe entzündliche Veränderungen darbietet. Sowohl in den oftmals verlängerten und verbreiterten Papillen, als auch in den tieferen Hautschichten halten sich die Infiltrate an die erweiterten und verdickten Gefässe. Sie sind um die Talgdrüsen und Haarscheiden herum besonders stark, weniger um die Schweissdrüsen und ihre Ausführungsgänge herum entwickelt (Fig. 2). Sie sind bedeutend vascularisirt und bestehen vorwiegend aus Rundzellen und aus grösseren protoplasmareichen oft spindelförmigen Zellen, welch letztere bläschenartige Kerne enthalten. Man sieht in solchen Herden viele quer oder schräg getroffene, weite Capillaren mit wuchernden Endothelien. Es sind ganze Streifen, von Zellen mit bläschenförmigen Kernen andererseits auch Ringe, je nachdem die Gefässe der Länge oder der Quere nach getroffen sind, wahrnehmbar.

An manchen, den jüngsten Acuminatuseffloreszenzen entnommenen Präparaten wird die Hornschicht noch mächtiger und bildet viel grössere die Haarbälge ganz ausfüllende cylindrische Zapfen. An diese grenzt eine verhältnissmässig dünne Stachelschicht, deren oberste Lagen bereits verhornt sind. In der Umgebung der Hornkegel ist die Stachelschicht hypertrophisch. Mit dieser so hochgradigen Cornification frischerer Effloreszenzen ist eher eine geringere Infiltration zu constatiren. Den Sitz der letzteren geben die schon früher genannten Elemente (hauptsächlich Haarbälge) ab. Der Gefässreichthum ist hier ebenfalls gross.

Die ausgedehnten reibeisenartigen Infiltrate zeigen die Veränderungen in viel höherem Masse (Fig. 2). Die Hornschicht stosst sich zwar über denselben stellenweise ab, nichtsdestoweniger zeigen noch ausgedehnte Hautpartien stark lamelläre Auflagerungen (*a*). Der überwiegende oberflächliche Antheil der die Haarbälge ausfüllenden Hornfortsätze ist ausgefallen mit Hinterlassung cylindrischer oder kegelförmiger Niveaueinsenkungen. In den noch erhaltenen Hornkegeln findet man mitunter tingible Kernreste vor. Die Körnerschicht ist stellenweise mehr-

reihig (*b*). Die Stachelschicht (*c*) wird unter den grössten Ausbuchtungen (Hornkegeln) im Vergleiche zu derjenigen der Umgebung auf eine dünne Lage reducirt. Ihre Fortsätze verlieren die scharfe Grenze gegen den Papillarkörper, entsprechend den hier bestehenden und tief eingreifenden Infiltraten (*e*). Weiter von den Hornkegeln bestehen die vergrösserten Retezapfen aus grossen, viel saftigeren Zellen und sind von kleineren dunkel pigmentirten umgrenzt. Im Bereiche der Infiltrate ist die basale Stachelschicht von Rundzellen durchsetzt. Am intensivsten ist dies der Fall um die Hornkegel herum. Die letzteren sind von dichten Infiltrationsherden mit vorwiegenden Rundzellen umgeben. Sonst enthalten die Herde die bereits angegebenen Zellenelemente und Capillaren (*d*). Sie sind gegen die tieferen Hautschichten scharf begrenzt und sitzen unter den Hornkegeln (wegen Verdrängung der Papillen) im Stratum subpapillare, wo sie am dichtesten sind. In den angrenzenden verbreiteten Papillen sind sie weniger zellreich. Ueberdies fallen in der so erkrankten Haut die enorm erweiterten Gefässe sowie hypertrophisches Muskelgewebe der Arrectores pilorum auf (*f*). Innerhalb mancher Stellen scheinen die dicken Arrectores, namentlich deutlich, wenn sie quer oder schräge im Schnitte getroffen sind, scharf umgrenzte helle Substanz in sich zu schliessen, beiläufig von Form und Grösse des Querschnittes der verdickten Muskelzellen. Dieselbe fällt durch ihre geringe Färbung mit Eosin auf und macht den Eindruck von vacuolenartigen Bildern. Ob und auf welche Ausdehnung solche vacuolenartige Bilder innerhalb der Muskelzellen sich hinerstrecken, konnte nicht beobachtet werden. Die in den untersuchten Schnitten der Länge nach getroffenen Arrectores pil. boten an Auffälligem, ausser der Dickenzunahme, überhaupt nur stärkere körnige Trübung der stäbchenförmigen Kerne dar.

Im Rückbildungsstadium des Processes (Abfallen der Schuppen, Abflachen der Plaques) findet man hie und da abschuppende Lamellen der Hornschicht (Fig. 3). Das Rete Malpighii (*c*) wird im Ganzen schmächtiger und zeigt an vielen Stellen eine geradlinige Begrenzung, entsprechend den atrophischen Papillen der Cutis. In derselben fällt jetzt häufig der Reichthum an Capillaren mit erweitertem Lumen und mächtig

verdickten Wandungen auf (Fig. 3 *d*). Mitunter wird die Zahl der Gefässe so gross, dass ein Lumen neben dem anderen liegt. Das Grundgewebe bildet dann ein zellreiches Maschenwerk, welches tief unter das Stratum subpapillare in das Corium sich erstreckt. Die Gefässwände sind unverhältnissmässig dick, stark infiltrirt und erinnern an Arteriolenwände. Viele Gefässe enthalten mit Eosin färbbare Massen. Die Talgdrüsen (*g*) und das Muskelgewebe (*f*) der Arrectores sind im Bereiche dieser Partien enorm vergrössert und vielfach von zellreichem Gewebe wie umscheidet. An vielen Stellen verdrängen sie die oberen Schichten der Cutis. Stellenweise wieder sind die Papillen verstrichen und das Cutisgewebe deutlich atrophisch. Weiter findet man noch in den angrenzenden Partien streifenförmige Infiltrate (*e*), welche im Stratum subpapillare und um die Drüsen herum localisirt sind. Das Bindegewebe der Schweissdrüsen ist an den Stellen, an welchen der Process in Rückbildung begriffen ist, verdichtet, die Drüsenschläuche aneinander genähert, wie zusammengedrückt.

Es wurden von H. Prof. Juffinger am freien Rande der Epiglottis mehrere Stückchen exstirpirt. Er war so freundlich mir davon mit Hämatoxylin gefärbte Schnitte zur Verfügung zu stellen. Man fand an denselben analoge Veränderungen, wie jene der Haut vor (Fig. 4). Das Epithel (*a*) bildet eine dicke Schicht, welche mit breiten Zapfen in die Tiefe greift. Sie bestehen aus aneinandergedrängten, langgestreckten Zellen und sind von ziemlich vielen Leukocyten durchsetzt. Das subepitheliale, sehr gefässreiche Bindegewebe zeigt eine dichte kleinzellige Infiltration, welche sich besonders an die Capillaren hält. Die Endo- und Perithelien der Capillaren sind in Wucherung begriffen, so dass diese stellenweise von doppelter Zellenschicht umsäumt sind. Vielfach finden sich derartige Bilder auch an klaffend weiten Gefässchen mit dichter Wandsubstanz. Im Übrigen bestehen die Infiltrate aus Leukocyten und proliferirenden fixen Bindegewebszellen. Die tieferen Schleimhautlagen sind nicht infiltrit (*h*). Sie enthalten jedoch viele Gefässe mit proliferirendem Endothel (*d*).

Was nun die angeführten Befunde betrifft, so stimmen die von mir bei Lichen ruber planus-Efflorescenzen vorgefundenen

mit den bisher beschriebenen (Weyl, Köbner, Bender, Caspary, Török u. A.) grösstentheils überein. Auch andere Präparate, welche ich den von mir beobachteten Fällen von Lichen rub. plan. entnommen habe, sehen den beschriebenen vollkommen ähnlich.

Bei näherer Betrachtung der Veränderungen in den Acuminatus-Efflorescenzen ist die hochgradige Proliferation der Epidermis, besonders ihrer Hornschicht, in hervorragender Weise auffallend. Dieselbe stimmt mit dem klinischen Krankheitsbilde überein und ist über den Haarbalgmündungen, seltener über den Ausführungsgängen der Schweissdrüsen am intensivsten ausgeprägt. In Folge dessen entsteht eine bedeutende Verdickung der Oberhaut zugleich mit einer Bildung der folliculären Hornkegel, welche in den den Haarbälgen entsprechenden Gruppen angeordnet, der erkrankten Haut ihre reibeisenartige, grobgefelderte Oberfläche verleihen. Die entzündlichen Erscheinungen in der Cutis halten sich an die von Hornkegeln ausgefüllten Gebilde respective an ihre Umgebung. Dass der Process in der Cutis seinen Anfang nimmt, beweist schon die von mir angeführte klinische Beobachtung des deutlichen Ueberganges der glatten, nicht schuppenden Knötchen in die conischen, hornartige Auflagerungen tragenden Knötchen des Acuminatus. Die Entzündung ist jedoch an verschiedenen Stellen ungleich stark entwickelt. So war sie in den mehr frischen Knötchen trotz der enormen Verhornung der Oberhaut mässig entwickelt. In den älteren ausgedehnten Infiltraten entsprachen bedeutendere Entzündungserscheinungen dem chronischen Verlaufe (achtjähriger Dauer) der Affection.

Für die Erweiterung der Blutgefässe, welche sich stellenweise zur Bildung förmlicher Teleangiektasien steigert, sowie für die bedeutende Muskelhypertrophie lässt sich annehmen, dass diese Veränderungen mit den Druckeinwirkungen der jahrelang aufdrückenden Hornkegel im ursächlichen Zusammenhange stehen. Darauf könnte auch die nachträgliche Atrophie der Haut im Rückbildungsstadium zurückgeführt werden, obwohl dieselbe auch nach Rückbildung der Planusknötchen und Infiltrate vorzukommen pflegt.

Meine histologischen Befunde unterscheiden sich nicht wesentlich von den in der letzten Zeit von Kaposi bei Lichen rub. acum. geschilderten (l. c.). Wenn ich sie aber mit den Angaben von Max Joseph[1]) vergleiche, so habe ich die von ihm bei der Affection vorgefundenen typischen Riesenzellen in meinen Präparaten vermisst.

Meine mikroskopischen Befunde der epidermidalen Veränderungen bei Lichen ruber acum. sind auffallend ähnlich den bei Pityriasis rubra pilaris beschriebenen. Die Entzündungserscheinungen, welche für die letztere Erkrankung als gering und secundär hingestellt werden, waren in meinem Falle nur in den frischen Acuminatusknötchen schwächer ausgeprägt. Im Allgemeinen aber fand ich eine hochgradige Infiltration, welche ich auf die lange Dauer des Processes zurückführe. Andererseits muss ich bezüglich der Beschreibungen der Pityriasis rubra pilaris hervorheben, dass mir die für diese Erkrankung allgemein als charakteristisch angegebene persistirende diffuse Hautröthe ohne, oder nur mit geringen entzündlichen Erscheinungen unverständlich vorkommt. Indem die oberen gefässreichen Schichten der Haut im engsten Zusammenhange mit der Epidermis von ihrer Entwickelung angefangen stehen und eine beständige Wechselwirkung ausüben, so ist ein gesondertes Auftreten der Veränderungen in diesen beiden Gebilden nicht leicht denkbar und mit pathologisch-anatomischen Begriffen sowie mit klinischen Thatsachen unvereinbar. Die Auffassung, dass es sich bei Psoriasis und Lichen ruber um eine primäre Erkrankung der Epidermis (Parakeratose Auspitz) handle, ist ja zur Genüge durch die einschlägigen Befunde (Kaposi, Kromayer u. A.) widerlegt worden. Für die als Pityriasis rubra pilaris beschriebenen Fälle ist ebenso keine andere Auffassung zulässig, als dass der Process mit entzündlichen Veränderungen in der Cutis beginnt und secundär zu Veränderungen in der Epidermis führt. Die ersten werden selbstverständlich von der Schwere des Falles und Dauer der Erkrankung abhängen.

Aus dem Grunde waren dieselben in meinem, seit acht Jahren bestehenden Lichen rub. acum.-Falle, der klinisch

[1]) Lichen ruber acuminatus. Lehrbuch der Hautkrankh. 1895 p. 82.

dieselben Symptome, wie sie für Pityriasis rub. pil. beschrieben wurden, darbot, sehr stark, wenn auch wechselnd ausgeprägt. Dagegen in dem bereits erwähnten, von Kaposi publicirten Falle (Singer), der klinisch ganz ähnliche Symptome zeigte, habe ich bei histologischer Untersuchung neben charakteristischer Epidermiserkrankung und Hypertrophie der Arrectores pil. nur eine mässige entzündliche Infiltration der Cutis vorgefunden, indem die Erkrankung kaum einige Monate gedauert hatte.

So lassen mich auch meine anatomischen Befunde an der Identität des Lichen ruber acuminatus und Pityriasis rubra pilaris (Devergie) nicht zweifeln.

Erklärung der Abbildungen auf Tafel V—VII.

Taf. V. Farbendruckbild von Hand und Fuss des Falles E. H.

Taf. VI. und VII. Fig. 1. Durchschnitt eines Lichen rub. acumin.-Knötchens. (Zeiss Obj. B. Oc. 2.) *a* Hornschicht mit Hornkegeln. *b* Körnerschicht. *c* Stachelschicht. *d* Gefässe. *e* Infiltration.

Fig. 2. Durchschnitt eines älteren reibeisenartigen Infiltrates. (Zeiss Obj. D. Oc. 2.) *a* Hornkegel. *b* Körnerschicht. *c* Stachelschicht. *d* Gefässe. *e* Infiltration. *f* Arrector pili.

Fig. 3. Durchschnitt eines Acum.-Infiltrates (in Rückbildung). (Zeiss Obj. B. Oc. 2.) *a* Hornschicht. *b* Körnerschicht. *c* Stachelschicht. *d* Gefässe. *e* Infiltrate. *f* Arrector pili. *g* Talgdrüse.

Fig. 4. Durchschnitt der erkrankten Kehlkopfschleimhaut. (Zeiss Obj. B. Oc. 2.) *a* Epithel. *d* Capillaren. *e* Infiltration.

Lukasiewicz. Lichen ruber acuminatus planus und Pityriasis pilaris

Fig. 1.

Fig. 2.

Lukasiewicz: Lichen ruber acumin., planus und Pityriasis pilaris.

K. u. k. Hofbuchh. A. Haase Prag.

Fig. 3.

Fig. 4.

Lukasiewicz: Lichen ruber acumin.-planus und Pityriasis pilaris

K. u. k. Hofbuch. A. Haase Prag.

Aus der Poliklinik des Prof. Dr. E. Finger im k. k. Allgem. Krankenhause in Wien.

Zur Histologie des gonorrhoischen Eiters.

(Untersuchungen über den Nachweis von Gonococcen und eosinophilen Zellen im Secrete der Pars anterior, posterior, Littre'schen Drüsen und Prostata, nebst Bemerkungen über einen Fall durch den Colibacillus bedingter Urethritis posterior und follicularer Prostatitis.)

Von

Dr. **C. Pezzoli.**

(Schluss.)

Im ganzen untersuchten wir 56 Fälle, 26 Fälle von Urethritis anterior und 30 Fälle von Urethritis posterior. Um Wiederholungen zu vermeiden, haben wir darauf verzichtet, die vollständigen Krankengeschichten aller unserer Fälle mitzutheilen und beschränken uns auf die Wiedergabe einzelner typischer und uns wichtig scheinender Befunde. Im übrigen haben wir alle unsere Resultate zum Zwecke einer grösseren Uebersichtlichkeit in der nebenstehenden Tabelle zusammengefasst, zu der wir folgende Bemerkungen machen müssen. Die Bezeichnung spärlich, mässig und reichlich ist eine rein willkürliche und nach unserem Augenmasse gewählte. Da wir unsere Präparate durchwegs mittelst einer Zeiss homog. Immers. $^1/_{12}$ durchmusterten, so sagten wir, wenn in jedem Gesichtsfeld eine bis mehrere eosinophilen Zellen vorhanden waren, dass die eosinophilen Zellen reichlich waren; wenn von denselben sich erst in jedem zweiten bis sechsten Gesichtsfeld

eine vorfand, sagten wir mässig; den Befund unter diesem Maase, also von nur vereinzelten 1—20 eosinophiler Zellen auf einem kleinen Deckglas, bezeichneten wir als spärlich, selbstverständlich eine gleichmässige Vertheilung des Secretes auf dem Objectträger vorausgesetzt, zu deren Erzielung wir in jedem einzelnen Falle bestrebt waren. Was nun die Procentangaben, die sich neben den die Summe der positiven Resultate darstellenden Zahlen befinden, anbelangt, so bezweckten wir keineswegs denselben etwa einen statistischen Werth beizumessen. Wir thaten es nur zu dem Zwecke, um die Differenzen zwischen den einzelnen Resultaten übersichtlicher darzustellen.

I. C. P., 20 Jahre alt. Pr.-Nr. 5250. Aufgenommen am 20./6. 1895. Krankheitsdauer 5 Tage. Letzter Coitus vor 7 Tagen. Diagnose: Vom 15./6. bis 8./7. Urethritis acuta anterior, am 8./7. Urethritis acuta posterior.

I. Untersuchung am 20./6. (5. Tag der Erkrankung).

a) Das spärliche schleimig-eitrige Urethralsecret zeigt mikroskopisch ziemlich viele Eiterzellen, spärliche Epithelien im reichlichen amorphen Schleim eingebettet. Spärliche Gonococcen, meist in Eiterzellen eingeschlossen. Einige freie Gonococcenpaare. Viele rothe Blutkörperchen. Keine eosinophile Zelle.

b) In einer reichlichen Menge von röthlich-blau tingirter homogener schleimiger Grundsubstanz viele Eiterzellen und Epithelien. Weit mehr Gonococcen wie in *a*). Sie liegen fast alle frei, in Gruppen und Reihen angeordnet. Spärliche rothe Blutkörperchen. Keine eosinophile Zellen.

Blut: Mässige Leukocytose. Zahl der eosinophilen Zellen nicht vermehrt.

II. Untersuchung am 27./6. (12. Tag der Erkrankung.)

a) Das sehr reichliche eitrige Secret hauptsächlich aus einer grossen Menge dicht aneinander gedrängter Eiterzellen bestehend. Spärliche Epithelien und Schleimzellen. Sehr zahlreiche Gonococcen, fast alle in Zellen eingeschlossen. Vereinzelte rothe Blutkörperchen. Eine eosinophile Zelle.

b) Die Untersuchung des Follikelsecretes konnte wegen zu grosser Schmerzhaftigkeit nicht vorgenommen werden.

Blut: Deutliche entzündliche Leukocytose. Zahl der eosinophilen Zellen normal.

III. Untersuchung am 2./7. (17. Tag der Erkrankung.)

a) Im reichlichen Trippersecrete liegen die Eiterkörperchen in Unmassen dicht aneinander, von denen die meisten mit Gonococcen dicht beladen sind. Spärliche Epithelien und rothe Blutkörperchen. Mässig viele eosinophile Zellen (ca. 1 in jedem 4. Gesichtsfeld).

b) Eine grosse Menge von Schleim theils in Form von grösseren und kleineren Schollen, die intensiv mit Eosin gefärbt sind, theils in Form

von einem violett gefärbten feinfaserigen Netz, in dessen Maschen Gonococcen in Unmassen, Gruppen und Rasen bildend, liegen. Viele Eiterzellen, von welchen einzelne kaum gefärbt, dicht mit Gonococcen besetzt erscheinen. Zahlreiche cubische, jedoch meist grosse Plattenepithelien, viele davon schleimig degenerirt, grössere und kleinere Vacuolen führend (ungefärbte Stellen). Vereinzelte rothe Blutkörperchen. Ziemlich viele (mehr wie *a*) eosinophile Zellen (ca. 1 in jedem 2. Gesichtsfeld).

Blut: Deutliche Leukocytose. Eosinophile Zellen etwas vermehrt.

IV. Untersuchung am 8./7. (23. Tag der Erkrankung.)

a) Viele Eiterzellen; einige grosse Plattenepithelien. Reichlich amorpher Schleim. Geringe Menge meist endocellulärer Gonococcen. Keine rothen Blutkörperchen. Viele eosinophile Zellen (ca. 1 in jedem Gesichtsfeld).

b) Das sehr reichliche Follikelsecret gleicht dem vorher beschriebenen. Nur sind die eosinophilen Zellen in grosser Zahl vorhanden (ca. 2 in jedem Gesichtsfelde).

c) In einer tief blau gefärbten schleimigen Grundsubstanz liegen die sehr reichlichen Eiterkörperchen dicht aneinander. Einige meist kleine cubische Epithelzellen. Sehr zahlreiche intracelluläre Gonococcen; einzelne freie Gonococcengruppen in der Grundsubstanz eingebettet. Keine rothe Blutkörperchen. Spärliche eosinophile Zellen.

d) Konnte wegen zu grosser Schmerzhaftigkeit bei der Untersuchung per Rectum nicht gewonnen werden.

Blut: Deutliche Leukocytose. Eosinophile Zellen deutlich vermehrt.

V. Untersuchung am 17./7. (32. Tag der Erkrankung.)

a) Das spärliche schleimig-eitrige Secret führt reichlich Schleim und viele Eiterzellen und Epithelien. Spärliche theils in Zellen eingeschlossene, theils freie Gonococcen. Einzelne rothe Blutkörperchen. Viele eosinophile Zellen (ca. 1 in jedem Gesichtsfelde).

b) Das Präparat aus zu Gruppen angeordneten, in Schlollen zusammengebackenen Epithel- und Eiterzellen bestehend. Grundsubstanz gering Massenhaft Gonococcen meist frei Gruppen und Rasen bildend. Viele eosinophile Zellen (ca. 1 in jedem Gesichtsfeld).

c) Reichliche, blau gefärbte, schleimig-homogene Grundsubstanz, in welcher viele Eiterzellen und spärliche runde Epithelien eingebettet liegen. Zahlreiche theils intracelluläre, theils freie Gonococcen. Keine rothe Blutkörperchen. Mässig viele eosinophile Zellen (ca. 1 in jedem 2. Gesichtsfeld).

Blut: Deutliche Leukocytose und Eosinophilie.

VI. Untersuchung am 22./7. (37. Tag der Erkrankung.)

a) Das Präparat fast ausschliesslich aus dicht aneinander gedrängten Eiterzellen bestehend. Spärliche, meist intracelluläre Gonococcen. Einige rothe Blutkörperchen. Sehr viele eosinophile Zellen (ca. 3—4 in jedem Gesichtsfelde).

b) Reichliche, röthlich-blau gefärbte, netzförmig angeordnete Grundsubstanz, in deren Lücken viele Eiterzellen, Epithelien und massenhaft Gonococcen meist frei liegen. Viele (etwas weniger wie in *a*) eosinophile Zellen.

c) Gleicht dem vorhergehend geschilderten, nur sind die eosinophilen Zellen zahlreicher (ca. 2 in jedem Gesichtsfelde).

Blut: Mässige Leukocytose. Deutliche Vermehrung der eosinophilen Zellen.

VII. Untersuchung am 24./7. (39. Tag der Erkrankung.)

a) Viele Eiterzellen, einige Epithelien, spärlich Schleim. Sehr zahlreiche, theils intracelluläre, theils freie Gonococcen. Keine rothe Blutkörperchen. Sehr viele eosinophile Zellen (ca. 4—5 in jedem Gesichtsfelde).

b) Konnte wegen eingetretener Blutung nicht untersucht werden.

c) Geringe schleimige Grundsubstanz. Viele Eiterzellen, spärliche Epithelien. Sehr viele theils freie, theils in Zellen eingeschlossene Gonococcen. Viele eosinophile Zellen (ca. 1 in jedem Gesichtsfeld).

d) Das Präparat besteht aus grösseren und kleineren Schollen einer wie geronnen aussehenden homogenen röthlich-blau tingirten Masse; in dieser eingebettet zahlreiche Eiterzellen und Epithelien. Daneben einzelne isolirt stehende Epithelien und Eiterzellen, von denen viele Gonococcen enthalten. Auch viele in einem bläulich tingirten amorphen Schleim eingebettete Gonococcen, die zu Gruppen und Reihen angeordnet sind. Keine rothe Blutkörperchen. Spärliche eosinophile Zellen.

Blut: Mässige Leukocytose. Eosinophile Zellen deutlich vermehrt.

VIII. Untersuchung am 26./7. (41. Tag der Erkrankung).

a) Das spärliche schleimig-eitrige Urethralsecret besteht aus Eiterzellen, Epithelien und zahlreichem amorphen Schleim. Zahl der Gonococcen gering. Dieselben meist intracellulär. Mässig viele eosinophile Zellen (ca. 1 in jedem 2. Gesichtsfeld).

b) Sehr reichliche, blau gefärbte schleimig-homogene Grundsubstanz, die von Gonococcen ganz durchsetzt erscheint. In den Lücken und Spalträumen derselben viele Eiterzellen und grosse Plattenepithelien. Viele eosinophile Zellen (ca. 1 in jedem Gesichtsfelde).

c) Das sehr spärliche Sediment besteht aus einer schleimigen Grundsubstanz, in welcher spärliche Eiterzellen und Epithelien eingelagert sind. Zahlreiche, theils freie, theils intracelluläre Gonococcen. Spärliche eosinophile Zellen.

d) Das reichliche Sediment besteht aus grossen Massen von Eiterzellen und Epithelien, die durch eine im Mischton von Eosin und Methylenblau gefärbte Grundsubstanz mit einander zusammengebacken sind. Die Epithelien sind durchwegs cubisch, klein, einige grössere davon sind geschwänzt, pyramidenförmig. Zahlreiche zu Reihen und Haufen gruppirte, in der Grundsubstanz eingebettete Gonococcen. Auch viele gonococcenhaltige Eiterzellen. Einige Spermatozoen. Viele eosinophile Zellen (ca. 2 in jedem Gesichtsfelde).

Blut: Geringe Leukocytose. Eosinophile Zellen deutlich vermehrt.

IX. Untersuchung am 30./7. (45. Tag der Erkrankung).

a) Zahlreiche Eiterzellen und Epithelien im Schleim eingebettet. Mässig viele, meist intracelluläre Gonococcen. Viele eosinophile Zellen (ca. 1 in jedem Gesichtsfelde).

b) Reichliche schleimige röthlich-blau tingirte Grundsubstanz. Viele Eiterzellen und Epithelien. Zahlreiche (weit mehr wie in *a*). Gonococcen frei und in Zellen. Viele eosinophile Zellen (ca. 1 in jedem Gesichtsfeld).

c) Reichliche blaue, schleimige Grundsubstanz. Viele Eiterzellen, wenig Epithelien. Zahlreiche, meist intracelluläre Gonococcen. Spärliche, eosinophile Zellen.

d) Viele Eiterzellen und Epithelien. Tief blau tingirte, reichliche schleimige Grundsubstanz. In dieser eingebettet, eine grosse Anzahl grösserer und kleinerer, röthlich-blau tingirter, kugeliger Körperchen (Lecithinkörperchen). Viele Gonococcen theils frei, theils in Zellen eingeschlossen. Einige rothe Blutkörperchen. Viele eosinophile Zellen (ca. 1 in jedem Gesichtsfelde).

Blut: Mässige Leukocytose. Eosinophile Zellen etwas vermehrt.

II. **J. S., 28 Jahre alt. Pr.-Nr. 5145. Aufgenommen am 2./5. 1895. Krankheitsdauer 2 Wochen. Letzter Coitus vor 3 Wochen. Diagnose: Urethritis acuta posterior. Prostatitis follicularis.**

a) Das reichliche eitrige Secret führt sehr zahlreiche Eiterzellen, von denen die meisten mit Gonococcen dicht besetzt sind. Spärliche Epithelien. Keine rothe Blutkörperchen. Sehr viele eosinophile Zellen (ca. 2—3 in jedem Gesichtsfelde).

b) Negativ wegen Blutung.

c) Sehr reichliche, blau tingirte schleimige Grundsubstanz; in derselben viele Eiterzellen und spärliche, meist kleine, cubische Epithelien eingelagert. Mässig zahlreiche, theils intra-, theils extracelluläre Gonococcen. Einzelne rothe Blutkörperchen. Spärliche eosinophile Zellen.

Die Untersuchung von *d*) wurde zwei Tage später vorgenommen, nach der mit den letzten Urintropfen erfolgten Entleerung eines Eiterklumpen, herstammend von einem vorher als bohnengrosses, sehr schmerzhaftes Knötchen per Rectum fühlbaren folliculären Prostataabscess. Die Untersuchung ergab:

d) Reichliche, tief blau tingirte, schleimige Grundsubstanz. Viele Eiterzellen und meist cubische oder pyramidenförmige Eiterzellen. Massenhaft viele, theils freie, theils in Zellen eingeschlossene Gonococcen. Einzelne rothe Blutkörperchen. Sehr viele eosinophile Zellen (ca. 2—3 in jedem Gesichtsfeld).

Blut: Deutliche Leukocytose. Zahl der eosinophilen Zellen deutlich vermehrt.

III. **F. L., 26 Jahre alt. Pr.-Nr. 5102. Aufgenommen am 23./4. 1895. Krankheitsdauer 3 Wochen. Diagnose: Urethritis acuta posterior.**

a) Das sehr reichliche Urethralsecret führt fast ausschliesslich dicht aneinander gedrängte Eiterzellen, dazwischen einige Schleimzellen und Epithelien. Sehr zahlreiche Gonococcen, theils intra-, theils extracellulär. Einzelne rothe Blutkörperchen. Viele eosinophile Zellen (ca. 2 in jedem Gesichtsfeld).

b) Reichliche, röthlich-blau gefärbte, netzförmig angeordnete Grundsubstanz. Viele Eiterzellen und Epithelien. Massenhafte, meist freie

Gonococcen. Viele rothe Blutkörperchen. Viele eosinophile Zellen, jedoch etwas weniger wie in *a*) (ca. 1 in jedem Gesichtsfelde).

c) Viele Epithelien, viele Eiterzellen, reichlich Schleim. Sehr zahlreiche Gonococcen, meist in Eiterzellen eingeschlossen. Viele eosinophile Zellen (ca. 1 in jedem Gesichtsfelde).

d) Das Präparat dem vorhergehenden sehr ähnlich; nur sind die Epithelien viel stärker vertreten. Sehr zahlreiche Gonococcen, die Eiterzellen dicht ausfüllend, jedoch meist frei in der Grundsubstanz eingebettet, in Gruppen und meist langen schmalen Reihen angeordnet. Keine rothe Blutkörperchen. Sehr viele eosinophile Zellen (ca. 2—3 in jedem Gesichtsfeld).

Blut: Mässige Leukocytose. Eosinophile Zellen deutlich vermehrt.

IV. F. K., 24 Jahre alt. Pr.-Nr. 5257. Aufgenommen am 24./6. 1895. Krankheitsdauer 7 Wochen. Diagnose: Urethritis subacuta posterior (Exacerbation).

a) Das sehr reichliche, deutlich eitrige Secret besteht fast ausschliesslich aus einander dicht gedrängten Eiterzellen. Spärliche grosse Plattenepithelien. Gonococcen in ungewöhnlich grosser Zahl. In vielen Gesichtsfeldern gibt es keine einzige Eiterzelle, die von Gonococcen nicht erfüllt wäre. Sehr auffallend ist die Grössendifferenz derselben, indem es grosse und kleine Gonococcen gibt. Die letzteren sind viel zahlreicher vertreten und füllen in ungewöhnlich grosser Zahl die Eiterzellen, so dass man sehr schwer die einzelnen Exemplare ausnehmen kann. Die Eiterzellen, die die gewöhnlich grossen Gonococcen führen, sind von denselben viel weniger dicht besetzt. Mässig viele eosinophile Zellen (ca. 1 in jedem II. Gesichtsfeld).

b) Reichliche bläulich gefärbte Grundsubstanz, viele Epithelien und Eiterzellen. Massenhaft viele meist freie, vorwiegend kleine Gonococcen. Ihre Zahl ist grösser wie in *a*). Keine eosinophile Zellen.

c) Viele Eiterzellen, spärliche Epithelien; reichlich tief blau gefärbte Grundsubstanz. Sehr zahlreiche, theils grosse, theils kleine in Zellen eingeschlossene und freie Gonococcen. Spärliche eosinophile Zellen.

d) Das Präparat besteht aus einer grossen Anzahl grösserer und kleinerer Schollen einer homogenen Grundsubstanz, in der Eiterzellen und Epithelien eingeschlossen sind. Dazwischen ein reticuläres, feinfaseriges, röthlich-blaues Netzwerk, in dessen Maschen viele Eiterzellen und cubische Epithelien. Spärliche freie, durchwegs grosse Gonococcen. Sehr viele eosinophile Zellen (ca. 2—3 in jedem Gesichtsfeld).

V. J. G., 30 Jahre alt. Pr.-Nr. 5191. Aufgenommen am 26./5. 1895. Krankheitsdauer 3 Monate. Diagnose: Urethritis subacuta posterior.

a) Im spärlichen, schleimig eitrigen Secrete viele Eiterzellen, die stellenweise von reichlichem feinfaserigen Schleim umhüllt sind. Viele grosse Plattenepithelien. Zahlreiche theils freie, theils intracelluläre Gonococcen. Spärliche eosinophile Zellen (etwa 3—4 im ganzen Präparate).

b) Sehr reichliche, bläulich tingirte, ein fein faseriges Gerüste bildende Grundsubstanz, in deren Maschen und Lücken viele Eiterzellen

und Epithelien eingebettet liegen. Massenhafte, fast ausschliesslich freie Gonococcen. Sehr spärliche eosinophile Zellen.

c) Reichliche schleimige Grundsubstanz. Viele Eiterzellen, einige Epithelien. Gonococcen in geringer Menge, theils in Zellen eingeschlossen, vorwiegend aber frei, zu kleinen Haufen gruppirt. Einzelne rothe Blutkörperchen. Sehr viele eosinophile Zellen (ca. 1—2 in jedem Gesichtsfelde).

d) Sehr reichliche, schleimige, tief blau tingirte Grundsubstanz. Sehr viele Eiterzellen und Epithelien, die durchwegs klein, cubisch oder pyramidenförmig sind. Viele Gonococcen, die frei in der Grundsubstanz, zu kleinen Haufen oder Reihen, meist zwischen den Eiterzellen oder um dieselben gruppirt liegen. Auch einzelne gonococcenführende Eiterzellen. (Viel mehr Gonococcen wie in *c*). Sehr viele eosinophile Zellen (ca. 2—3 in jedem Gesichtsfeld).

Blut: Geringe Leukocytose. Zahl der eosinoph. Zellen nicht vermehrt.

VI. **E. M., 24 Jahre alt. Pr.-Nr. 5207. Aufgenommen am 17./6. 1895. Krankheitsdauer 3 Monate. Diagnose: Urethritis subacuta posterior.**

a) Viele Eiterzellen und Epithelien; reichlich amorpher Schleim. Spärliche, theils intracelluläre, theils freie isolirte, kleine Gruppen bildende Gonococcen. Einige rothe Blutkörperchen. Sehr spärliche eosinophile Zellen.

b) Das spärliche Follikelsecret besteht hauptsächlich aus Schleim, welcher ein zartes Gerüste bildend, in seinen Maschen und Spalträumen wenig Eiterzellen, viele grosse und kleine Plattenepithelien eingeschlossen hält. Ueber das ganze Präparat zerstreut eine grosse Menge freier Gonococcen. Keine eosinophile Zellen.

c) Reichliche, bläulich gefärbte Grundsubstanz. Viele Eiterzellen. Spärliche Epithelien. Gonococcen an Zahl gering. Sie liegen meist frei und um Zellen gruppirt. Keine eosinophile Zellen.

d) Das sehr reichliche Sediment besteht aus einer grossen Masse homogenen Schleims, in welchem gruppenweise Eiterzellen und Epithelien liegen. Sehr zahlreiche Gonococcen, meist in Eiterzellen eingeschlossen. Auch viele freie Gonococcengruppen und -paare. Viele eosinophile Zellen (ca. 1 in jedem Gesichtsfeld).

Blut: normaler Befund.

VII. **F. K., 20 Jahre alt. Pr.-Nr. 5112. Aufgenommen am 23./4. 1895. Krankheitsdauer 3 Monate. Diagnose: Urethritis subacuta posterior.**

a) Im reichlichen, schleimig-eitrigen Secrete zahlreiche Eiterkörperchen, von denen nur wenige Gonococcen enthalten. Sehr viele extracelluläre Gonococcen in dem reichlichen schleimigen Faserwerk eingebettet und in grossen Rasen auf Epithelien. Einzelne rothe Blutkörperchen. Keine eosinophile Zellen.

b) Sehr reichliche schleimig-homogene Grundsubstanz. Viele Eiterzellen und Epithelien. Massenhaft viele freie Gonococcen. Zahlreiche rothe Blutkörperchen. Keine eosinophile Zellen.

c) Reichliche, tief blau gefärbte schleimige Grundsubstanz. Viele Eiterzellen, wenige Epithelien. Zahlreiche theils freie, theils intracelluläre Gonococcen. Keine eosinophile Zellen.

d) Das sehr spärliche Sediment enthält eine reichliche, schleimige Grundsubstanz, in welcher zahlreiche cubische, meist geschwänzte Epithelien und nur wenige Eiterzellen eingebettet liegen. Einige davon sind mit Gonococcen vollgepfropft. Spärliche freie Gonococcen. Im Präparate im ganzen 13 eosinophile Zellen (eine im Verhältniss zur geringen Gesammtzahl der Leukocyten sehr grosse Zahl).

Blut: Normaler Befund.

VIII. **M. W., 19 Jahre alt. Pr.-Nr. 5098. Aufgenommen am 19./4. 1895. Krankheitsdauer 4 Wochen. Diagnose: Urethritis acuta posterior, Epidymitis dextra.**

a) Im spärlichen, schleimig-eitrigen Secrete viele Eiterzellen und grosse Plattenepithelien, von einer reichlichen Masse reticulären Schleim umhüllt. Mässig viele, theils intracelluläre, theils freie Gonococcen. Vereinzelte rothe Blutkörperchen. Mässig viele eosinophile Zellen (ca. 1 in jedem III. Gesichtsfeld).

b) Das reichliche Follikelsecret besteht aus grossen Schleimmassen, die entweder zu grösseren Schollen und Ballen geformt, oder in Form eines feinfaserigen Gerüste, die nicht zahlreiche Eiter- und Epithelzellen umspinnen. Enorme Massen von freien Gonococcen über das ganze Präparat zerstreut. Keine eosinophile Zellen.

c) Kein Secret zu gewinnen.

d) Eine grosse Masse homogener, tief blau gefärbter Schleim, in demselben viele zu kleinen Gruppen und Haufen, auch in Längsreihen zwischen Epithelien angeordnete Gonococcen. Auch viele typische gonococcenführende Eiterzellen. Vereinzelte rothe Blutkörperchen. Sehr viele (ca. 1—2 im Gesichtsfelde) eosinophile Zellen. Auch einige grössere und kleinere Gruppen von eosinophiler Granulation ohne Kern.

Blut: Normaler Befund.

IX. **P. A., 28 Jahre alt. Pr.-Nr. 4838. Aufgenommen am 16./I. 1895. Krankheitsdauer 1½ Jahre. Diagnose: Urethritis chronica posterior, Prostatitis chronica, Neurasthenia sexualis.**

a) Das spärliche Secret besteht aus vielem amorphen Schleim und spärlichen Eiter- und Epithelzellen. Spärliche Gonococcen, entweder frei oder zu kleinen Haufen angeordnet, auf Epithelien. Aeusserst spärliche (im ganzen 3) eosinophile Zellen.

b) Verschieden grosse, durch eine röthlich-blaue, schleimige Grundsubstanz zusammengehaltene Epithelien. Spärliche Eiterzellen. Auf den Epithelien, oder frei in der Grundsubstanz mässig viele Gonococcen. Keine eosinophile Zellen.

c) Reichliche, blau tingirte, schleimige Grundsubstanz. Viele Eiterzellen, wenig Epithelien. Zahlreiche, meist freie Gonococcen. Keine eosinophilen Zellen.

d) Viel Schleim, mässig viele Eiterzellen, einige davon mit Gonococcen dicht besetzt. Zahlreiche, meist cubische, kleine Epithelien. Zwischen denselben oder in der schleimigen Grundsubstanz eingehüllt, sehr viele zu Haufen oder Längsreihen angeordnete, typische Gonococcenpaare. Viele

Tabelle I.

Secret der		Alter der untersuchten Fälle	Zahl der untersuchten Fälle	Gonococcen					Eosinophile Zellen				
				keine	spärlich	mässig	reichlich	Summa der +	keine	spärlich	mässig	reichlich	Summa der +
Urethra anterior	ohne Urethritis posterior	acut	**23**	—	2	3	19	**23** = 100%	11	9	1	2	**12** = 52%
		chron.	**3**	1	1	—	1	**2** = 67%	2	—	—	1	**1** = 33%
	mit Urethritis posterior	acut	**25**	1	3	3	18	**24** = 96%	6	8	3	8	**19** = 76%
		chron.	**5**	1	3	—	1	**4** = 80%	3	2	—	—	**2** = 40%
Littre'schen Drüsen	ohne Urethritis posterior	acut	**22**	—	—	—	22	**22** = 100%	17	3	—	2	**5** = 23%
		chron.	**2**	1	—	1	—	**1** = 50%	2	—	—	—	—
	mit Urethritis posterior	acut	**22**	—	2	1	19	**22** = 100%	11	7	1	3	**11** = 50%
		chron.	**5**	—	2	—	3	**5** = 100%	4	1	—	—	**1** = 20%
Pars posterior		acut	**24**	—	7	2	15	**24** = 100%	8	10	3	3	**16** = 67%
		chron.	**5**	1	1	1	2	**4** = 80%	2	3	—	—	**3** = 60%
Prostata-Drüsen		acut	**21**	4	5	—	12	**17** = 81%	8	4	1	8	**13** = 62%
		chron.	**5**	1	3	—	1	**4** = 80%	2	1	—	2	**3** = 60%

eosinophile Zellen oder Gruppen von eosinophilen Granulis ohne Kern (ca. 1 in jedem Gesichtsfeld).

Blut: Normaler Befund.

X. **K. J., 26 Jahre alt. Pr.-Nr. 5163. Aufgenommen am 8./4. 1895. Krankheitsdauer 2 Jahre. Diagnose: Urethritis chronica posterior.**

a) Das sehr spärliche Secret besteht hauptsächlich aus grösseren und kleineren Massen von durch Schleim zusammengehaltenen grossen Plattenepithelien. Hie und da sieht man vereinzelte Eiterzellen. Aeusserst spärliche Gonococcen, in kleinen Gruppen angeordnet. Intracelluläre Gonococcen sind nicht nachzuweisen. Keine eosinophile Zellen.

b) Das etwas reichlichere Follikelsecret besteht aus einer grossen Menge von Schleim, in welchem sehr viele grosse und kleine Epithelien eingebettet sind. Aeusserst spärliche Eiterzellen. Gonococcen in mässiger Menge frei in der Grundsubstanz oder auf Epithelien. Keine eosinophilen Zellen.

c) Reichliche, blau tingirte, schleimige Grundsubstanz. In derselben viele Eiterzellen, aber weit mehr kleine, cubische Epithelien. Spärliche Gonococcenpaare, einige auch in Zellen eingeschlossen. Mässig viele eosinophile Zellen.

d) Das reichliche Prostatasecret besteht aus einer grossen Menge Schleim, welcher sich in Form von grösseren und kleineren Schollen darstellt. In denselben eingebettet, viele Eiterzellen. Einige davon mit typischen Gonococcen vollgepfropft. Sehr viele cubische oder pyramidenförmige Epithelien. Zahlreiche freie, in der Grundsubstanz eingebettete Gonococcen. (Weit mehr wie in allen vorher geschilderten Secreten des Falles.) Viele eosinophile Zellen (ca. 1 in jedem Gesichtsfeld).

Blut: Normaler Befund.

Betrachten wir diese Tabelle, die Zusammenstellung der von uns untersuchten Fälle, so können wir aus derselben folgende Schlüsse ziehen:

1. Was zunächst den Gehalt an Gonococcen bei der Urethritis acuta betrifft, so untersuchten wir in 48 Fällen das Urethralsecret und fanden bei $47 = 98\%$ ein positives Resultat. Diese 48 Fälle vertheilen sich aber so, dass 23 Fälle eine Urethritis acuta anterior ohne posterior betreffen, es sich also hier um recente, den ersten 2 Wochen entsprechende Urethritiden handelt. Diese 23 Fälle ergaben alle posivites Resultat also $= 100\%$. Von jenen 25 Fällen von Untersuchung des Urethralsecretes bei Patienten, die schon an einer Urethritis posterior litten, es handelte sich hier sowohl um frischere als um ältere exacerbirte Urethritiden, ergaben $24 = 96\%$ ein positives Resultat. Nur in einem Falle war dasselbe negativ.

2. Die Mitbetheiligung der Littre'schen Drüsen im acuten Stadium der Urethritis ist eine sehr grosse. Von 48 Fällen von acuter Urethritis konnten wir das Littrè'sche Drüsensecret in 44 Fällen untersuchen. In 4 Fällen war die Untersuchung nicht möglich, weil bei der Einführung der Bougie à boule, besonders in den sehr acuten Fällen, eine Blutung eintrat, so dass uns die Gewinnung des Follikelsecretes nicht gelang und wir vor der Wiederholung dieser doch immerhin eingreifenden Procedur absehen mussten. Diese 44 Fälle von Untersuchung des Secretes der Littre'schen Drüsen ergaben alle, also = 100%, ein positives Resultat, so dass wir aus dieser Thatsache den Schluss ziehen können, dass, entsprechend den Untersuchungen von v. Crippa die Miterkrankung der Littre'schen Drüsen und Morgagni'schen Taschen bei der Urethritis acuta eine geradezu ausnahmlose Complication darstellt.

3. Was die chronische Urethritis betrifft, wir verstehen darunter ausschliesslich mehrmonatliche bis mehrjährige Processe, bei denen das Urethralsecret auf die Bildung einiger Flocken und Fäden reducirt ist, so untersuchten wir 8 Fälle. Von diesen ergaben 6 Fälle Gonococcen = 75%. Das Littrè'sche Drüsensecret zu gewinnen gelang uns in 7 Fällen; von diesen ergaben 6 Fälle Gonococcen fast immer in reichlicher Menge = 86%. Gleich v. Crippa konnten wir also, wenn auch die Zahl der untersuchten Fälle eine geringe war, nachweisen, dass bei der chronischen Urethritis anterior Gonococcen im Secrete der Littre'schen Drüsen und Morgagni'schen Taschen häufiger nachzuweisen sind, als in der Urethra (86% gegenüber 75%).

4. Was die Urethritis acuta posterior betrifft, so untersuchten wir auf den Gehalt von Gonococcen im Secrete der Pars posterior 24 Fälle. Sämmtliche 24 Fälle, = 100%, liessen meistens reichlich Gonococcen nachweisen. Von diesen 24 Fällen gelang uns in 21 Fällen die Gewinnung des Secretes der Prostatadrüsen. In 3 Fällen konnten wir dieses Secret nicht gewinnen, da es sich um sehr acute Pro-

cesse handelte, und die Patienten die Expression der Prostata wegen hoher Schmerzhaftigkeit refusirten. Von diesen 21 untersuchten Fällen zeigten 4 normales Prostatasecret. In 17 Fällen (= 81%) war das Prostatasecret krankhaft verändert und liessen sich dann fast ausnahmlos reichlich Gonococcen in demselben nachweisen. Wir können also nach diesem Ergebniss zum Schlusse kommen, dass bei der Urethritis acuta posterior die gonorrhoische Miterkrankung der Prostatadrüsen eine fast ausnahmlose Complication darstellt.

5. Was die chronische Urethritis posterior betrifft, so untersuchten wir 5 Fälle. 4 derselben (= 80%) zeigten Gonococcen im Secrete der Pars posterior. Dieselbe Zahl von Fällen zeigte aber Gonococcen im Secrete der Prostatadrüsen, so dass wir zum Schlusse kommen können, dass sich Gonococcen im Secrete der Prostatadrüsen ebenso häufig erhalten, als im Secrete der Pars posterior. Auch hier handelte es sich ausnahmlos um chronische mehrjährige Fälle mit Secretion in Fadenform. Nachdem sich unter diesen Fällen solche vorfanden, wo Gonococcen im Secrete der Prostatadrüsen nachweisbar waren, in dem der Pars posterior oder anterior aber nicht und umgekehrt, resultirt daraus die praktisch wichtige Lehre, sich bei Untersuchungen dieser Art, nie auf die Untersuchung nur eines dieser Secrete zu beschränken, sondern stets alle Secrete, insbesondere die der Pars posterior und Prostata auf Gonococcen zu untersuchen.

Wir verhehlen uns freilich nicht, dass jene Methoden, die wir zur Gewinnung der einzelnen Secrete benützen, keine absolut exacten sind. Insbesonders gilt dies für die Untersuchung der acuten Fälle. Mag man die Urethra anterior und posterior vor Gewinnung der betreffenden Secrete noch so gründlich auswaschen, so wird immer der Einwand bestehen können, dass, was zunächst die Untersuchung des Secretes der Littre'schen Drüsen betrifft, die Bougie à boule das der Urethralschleimhaut etwas fester anhaftende Epithel und Eiter, also auch von der Oberfläche stammende Gonococcen mitreissen kann. Was die Untersuchung des Prostatasecretes anbelangt, so ist daran zu denken,

dass bei einer kräftigen Massage der Prostata der Schleimhaut-Oberfläche aufliegende fester haftende Epithel- und Eitermassen und mit diesen Gonococcen abgerieben werden, die sich dem Prostatasecrete mittheilen. Doch gerade in den acuten Fällen ist ja die Menge der Gonococcen in den Secreten der Littre'schen Drüsen und Prostata eine so grosse, dass eine Täuschung auf die oben angegebene Weise wohl ausgeschlossen erscheint, während für die chronischen Fälle, wo ja die Oberflächenerkrankung eine geringfügige ist, diese Einwände überhaupt nicht gelten können.

Was die eosinophilen Zellen betrifft, so lehrt ein einfacher Blick auf die Tabelle, dass sich dieselben sowohl im Secrete der Urethra als in dem der adnexen Drüsen (Littre'schen Drüsen, Lacunen und Prostata) fast ausnahmslos finden. Von sämmtlichen untersuchten Fällen liess nur in 2 Fällen chronischer Urethritis anterior das Littre'sche Drüsensecret, trotz seines Eitergehalts, dieselben vermissen. Wollen wir nun einen Aufschluss über jene Momente bekommen, unter denen sich die eosinophilen Zellen in vermehrter oder verminderter Menge im gonorrhoischen Secrete vorfinden, so müssen wir die folgenden Punkte beachten.

1. Dass bei der Urethritis acuta anterior ohne posterior, also in den nicht über 2 Wochen alten Fällen sich die eosinophilen Zellen in 12 von 23 Fällen (52%) in meistens spärlicher Menge nachweisen liessen, während in jenen Fällen, in denen die Urethritis anterior bereits von Posterior complicirt war (Fälle von mehr als 2wöchentlicher Dauer) sich eosinophile Zellen in 19 von 25 Fällen (= 76%) nachweisen liessen. Es ist also die Zahl der eosinophilen Zellen bei schon bestehender Posterior um 24% grösser als bei einfacher uncomplicirter Urethritis anterior.

2. Das Secret der Littre'schen Drüsen ist im allgemeinen an eosinophilen Zellen ärmer, als das Secret der Urethra. Von 22 Fällen acuter nicht durch Posterior complicirter, also recenter Urethritis anterior ergaben nur 5 Fälle (= 23%) eosinophile Zellen in meist spärlicher Menge. Dem gegenüber liessen sich von 22 Fällen acuter

Urethritis totalis (Urethritis anterior + Urethritis posterior) in 11 Fällen (= 50%) auch meist in spärlicher Menge eosinophile Zellen nachweisen. Trotz der relativen Spärlichkeit der eosinophilen Zellen im Secrete der Littre'schen Drüsen und Morgagni'schen Taschen ist auch hier beachtenswerth, dass die Menge der eosinophilen Zellen auch in diesem Secrete zunimmt, sobald sich zur Urethritis acuta anterior eine Posterior hinzugesellt. Diese Zunahme ist sehr beträchtlich, denn sie beträgt 27%.

3. Was die chronische Urethritis anterior betrifft, von der wir allerdings nur wenige Fälle untersuchten, so ergibt diese Untersuchung ziemlich analoge Verhältnisse mit der Urethritis acuta anterior. Eosinophile Zellen fanden sich in den der Pars anterior entnommenen Fäden und Flocken, doch war ihre Zahl eine bedeutend grössere in jenen Fällen, in denen die Urethritis chronica anterior durch eine Urethritis chronica posterior complicirt war.

4. Auch die Untersuchung des Secretes der Littre'schen Drüsen in den Fällen von Urethritis chronica anterior ohne und mit Urethritis chronica posterior ergibt für die letztere Gruppe von Fällen eine wesentliche Zunahme von eosinophilen Zellen, so dass wir im allgemeinen zum Schlusse kommen können, dass die Menge der eosinophilen Zellen im Secrete der Urethra und der adnexen Drüsen sowohl in acuten als in chronischen Fällen bedeutend grösser ist in jenen Fällen, in denen die Anterior durch eine Posterior complicirt erscheint.

5. Was die Untersuchung der Pars posterior betrifft, so ergibt die Untersuchung in der grössten Zahl = 67% den Nachweis eosinophiler Zellen. Nachdem das Secret der reinen Urethritis anterior in 52% der Fälle, das isolirte Secret der Urethra posterior in 67% der Fälle eosinophile Zellen zeigt, so ergibt sich daraus, dass im Secret der Urethra posterior häufiger eosinophile Zellen nachzuweisen sind, als in dem der Pars anterior.

6. Dagegen ergibt die Untersuchung des Secretes der Prostatadrüsen in Fällen von Urethritis posterior acuta nahezu die gleichen Verhältnisse, was die Häufigkeit des Nachweises der eosinophilen Zellen betrifft, als das Secret der Pars posterior.

7. Wichtigere Verhältnisse ergibt die Untersuchung des Secretes der Pars posterior und der Prostatadrüsen in den chronischen Fällen. Die Häufigkeit, mit der eosinophile Zellen in diesen beiden Secreten nachzuweisen sind, ist gleich, aber absolut grösser als jene, die die Untersuchung der Secrete der Pars anterior und ihrer adnexen Drüsen in Fällen von chronischer Urethritis posterior ergibt. Wir können also zum Schlusse kommen, dass auch in den chronischen Fällen die Menge der eosinophilen Zellen in der Pars anterior und im Secrete ihrer adnexen Drüsen zunimmt, wenn die Urethritis anterior durch eine posterior complicirt ist, dass aber die Menge der eosinophilen Zellen im Secrete der Pars posterior und Prostatadrüsen auch in diesen Fällen absolut grösser ist, als die des Secretes der Pars anterior.

Aus dem eben gesagten ergibt sich, dass, wenn auch die eosinophilen Zellen in den von uns untersuchten Fällen fast stets nachzuweisen sind, doch bezüglich ihrer Menge und Frequenz Schwankungen stattfinden, die einem gewissen Gesetze unterliegen, Schwankungen, die die nebenstehende Tabelle II veranschaulicht. Wir haben dieser Tabelle nur die folgenden Bemerkungen hinzuzufügen. Die Angaben über das Alter der Erkrankung beziehen sich auf die Zeit, seit welcher der Patient seinen Krankheitsprocess wahrgenommen hat. Wir haben die im Mittel auf eine Woche anzuschlagende Incubation nicht in Rechnung bezogen. Es beziehen sich daher die in der Tabelle angeführten 7 Tage der ersten Woche also schon zum grössten Theil auf die II. Woche der Erkrankung, die II. Woche auf die III. Woche der Erkrankung und so weiter. Wir bemerken dies ausdrücklich, mit Rücksicht auf das Auftreten der Urethritis posterior, das auf unserer Tabelle schon in die II. Woche, de facto erst in die III. Woche fällt, um kein Missverständniss aufkommen zu lassen.

Tabelle II.

Alter der Erkrankung	Secret der Pars anterior						Secret der Littre'schen Drüsen						Secret der Pars posterior						Secret der Prostata-Drüsen					
	Zahl der Untersuchungen	negativ	spärlich	mässig	reichlich	Summe der positiven	Zahl der Untersuchungen	negativ	spärlich	mässig	reichlich	Summe der positiven	Zahl der Untersuchungen	negativ	spärlich	mässig	reichlich	Summe der positiven	Zahl der Untersuchungen	negativ	spärlich	mässig	reichlich	Summe der positiven
I. Woche 1. Tag	**1**	1	—	—	—	**0**	**1**	1	—	—	—	**0**	—	—	—	—	—	—	—	—	—	—	—	—
I. Woche 2. Tag	**2**	2	—	—	—	**0**	**2**	2	—	—	—	**0**	—	—	—	—	—	—	—	—	—	—	—	—
I. Woche 3. Tag	**6**	5	1	—	—	**1**= 17%	**6**	6	—	—	—	**0**	—	—	—	—	—	—	—	—	—	—	—	—
I. Woche 4. Tag	**6**	2	3	—	1	**4**= 67%	**6**	4	1	—	1	**2**= 33%	—	—	—	—	—	—	—	—	—	—	—	—
I. Woche 5. Tag	**4**	2	2	—	—	**2**= 50%	**3**	3	—	—	—	**0**	—	—	—	—	—	—	—	—	—	—	—	—
I. Woche 6. Tag	**1**	1	—	—	—	**0**	**1**	1	—	—	—	**0**	—	—	—	—	—	—	—	—	—	—	—	—
I. Woche 7. Tag	**3**	—	2	1	—	**3**=100%	**3**	2	1	—	—	**1**= 33%	—	—	—	—	—	—	—	—	—	—	—	—
II. Woche	**10**	—	8	1	1	**10**=100%	**6**	3	2	—	1	**3**= 50%	**4**	—	3	1	—	**4**=100%	**3**	2	—	1	—	**1**= 33%
III. Woche	**10**	1	2	2	5	**9**= 90%	**7**	1	2	—	4	**6**= 86%	**8**	2	5	—	1	**6**= 75%	**5**	2	1	—	2	**3**= 60%
IV. Woche	**9**	—	1	—	8	**9**=100%	**5**	1	1	1	2	**4**= 80%	**7**	1	3	1	2	**6**= 86%	**3**	1	1	—	1	**2**= 67%
V. Woche	**4**	—	2	1	1	**4**=100%	**4**	1	2	—	1	**3**= 75%	**3**	—	2	1	—	**3**=100%	**2**	—	1	—	1	**2**=100%
VI. Woche	**3**	—	—	1	2	**3**=100%	**2**	—	—	—	2	**2**=100%	**3**	—	1	1	1	**3**=100%	**2**	—	2	—	—	**2**=100%
VII. Woche	**3**	—	2	—	1	**3**=100%	**2**	1	—	1	—	**1**= 50%	**1**	—	1	—	—	**1**=100%	—	—	—	—	—	—
3. Monat	**3**	—	1	1	1	**3**=100%	**3**	1	2	—	—	**2**= 67%	**3**	1	1	1	—	**2**= 67%	**3**	—	—	2	1	**3**=100%
4. Monat	**3**	1	2	—	—	**2**= 67%	**3**	2	1	—	—	**1**= 33%	**3**	2	—	—	1	**1**= 33%	**3**	—	—	2	1	**3**=100%
6. Monat	**3**	2	1	—	—	**1**= 33%	**3**	2	1	—	—	**1**= 33%	**3**	2	—	—	1	**1**= 33%	**3**	—	—	2	1	**3**=100%
7. Monat bis mehrere Jahre	**8**	5	2	—	1	**3**= 37%	**7**	6	1	—	—	**1**= 14%	**6**	2	4	—	—	**4**= 67%	**6**	1	1	—	4	**5**= 83%

Betrachten wir diese Tabelle, so finden wir 1. was zunächst das Secret der Pars anterior betrifft, dass die Häufigkeit, mit der wir in demselben eosinophile Zellen nachweisen können, eine verschiedene ist; diese Häufigkeit, in den ersten Tagen gleich Null, steigt bis zum Ende der I. Woche der Erkrankung, also der II. Woche nach der Infection, allmälig an, so dass sie am 3. Tage der Erkrankung 17%, am 5. Tage 50%, und am 7. Tage schon 100% ausmacht. Auf dieser Höhe hält sich die Häufigkeit, mit der eosinophile Zellen nachzuweisen sind, durch das ganze acute Stadium, um dann etwa vom 4. Monate nach der Infection wieder allmälig abzufallen. Die II. Woche der Erkrankung (i. d. die III. Woche nach der Infection) ist es aber, wo, wie ein Blick auf die Colonne des Secretes der Pars posterior beweist, die Urethra posterior mitafficirt wird.

2. Die gleichen Schwankungen, nur mit etwas niedrigem Häufigkeitspercent, ergibt die Untersuchung des Secretes der Littre'schen Drüsen und Morgagni'schen Taschen. In der I. Woche der Erkrankung (II. Woche nach der Infection) ist die Häufigkeit, mit der eosinophile Zellen in diesem Secrete nachzuweisen sind, sehr gering. Am Ende der I. Woche bis zur VI. Woche der Erkrankung nimmt sie zu, um von da ab wieder allmälig abzusteigen. Nie aber erreichen die Häufigkeitspercente des Nachweises eosinophiler Zellen im Secrete der Littre'schen Drüsen die Höhe, welche dieselben im Secrete der Pars anterior zeigen.

3. Was das Secret der Pars posterior betrifft, so ist ja dasselbe erst von der II. Woche nach der Erkrankung (III. Woche nach der Infection) ab überhaupt nachweisbar. Die eosinophilen Zellen treten in demselben sofort mit grosser Regelmässigkeit auf, erhalten sich mit derselben Häufigkeit durch das ganze acute Stadium, worauf dann am Ende des III. Monates die Häufigkeit, mit welcher dieselben nachzuweisen sind, successive abnimmt.

4. Was das Secret der Prostata betrifft, so ist die Häufigkeit, mit der eosinophile Zellen in demselben nachweisbar sind, zur Zeit des Beginnes der Urethritis posterior (II. Woche der

Erkrankung, III. Woche nach der Infection) noch relativ gering. Sie scheint allmälig bis zur V. Woche der Erkrankung anzusteigen, dafür aber länger anzuhalten. Wenigstens lassen Secrete der Pars posterior aus dem IV. bis VI. Monate der Erkrankung eosinophile Zellen mit einer Häufigkeit von 33% nachweisen, während das Secret der Prostatadrüsen in diesen Fällen eosinophile Zellen constant reichlich aufweist. Erst von hier ab scheint die Häufigkeit, mit der die eosinophilen Zellen im Secrete der Prostata nachzuweisen sind, abzunehmen. Immer aber in den chronischen Fällen sind die eosinophilen Zellen im Secrete der Prostata häufiger anzutreffen als im Secrete der Pars posterior, im Secrete der Pars posterior häufiger als im Secrete der Pars anterior und im Secret dieser wieder häufiger als im Secrete der Littre'schen Drüsen.

Hatten wir uns so von der Häufigkeit überzeugt, mit der eosinophile Zellen im gonorrhoischen Secrete nachzuweisen waren, so mussten wir nach der Ursache dieser Erscheinung fragen. Die eine Thatsache scheint festzustehen, dass beim Auftreten einer Urethritis posterior sämmtliche Secrete eosinophile Zellen in vermehrter Menge nachweisen lassen. Was nun die acuten Fälle betrifft, so muss hier zunächst die Thatsache auffallen, dass bei Miterkrankung der Pars posterior und Prostata auch die Secrete der Pars anterior an eosinophilen Zellen reicher werden. Dieser Umstand liess es unmöglich erscheinen, dass etwa die eosinophilen Zellen aus der Prostata allein herstammen würden. Wir nahmen zur Aufklärung dieser Thatsache in allen jenen Fällen systematische Blutuntersuchungen vor, die de facto das Resultat ergaben, dass in allen jenen Fällen, in denen die Secrete an eosinophilen Zellen reicher waren, das Blut, neben deutlicher entzündlicher Leukocytose, eine deutliche Vermehrung der eosinophilen Zellen darbot. Dieser Parallelismus muss uns zu der Ueberzeugung bringen, dass in den Fällen von Urethritis acuta posterior und Prostatitis, auf einem uns bisher nicht bekannten Wege, eine Vermehrung der eosinophilen Zellen im Blute stattfindet, welche dazu bei-

trägt, dass die eosinophilen Zellen im entzündlichen Exsudate, dem gonorrhoischen Secrete, in grösserer Menge auftreten. Anders steht es mit den chronischen Fällen. Einmal zeigt das Blut in denselben nicht die für die acuten Fälle geschilderten Veränderungen, dann scheint die Thatsache, dass in den chronischen Fällen die eosinophilen Zellen gerade im Secrete der Prostata am häufigsten, wie schon erwähnt, als in allen anderen Secreten nachzuweisen sind, doch dafür zu sprechen, dass die Prostata, unter der Einwirkung der chronisch-entzündlichen Veränderungen, direct die Fähigkeit gewinnt, eosinophile Zellen zu produciren, wie ja schon Neusser dies für alle Fälle sowohl acuter als chronischer Prostatitis annimmt.

Nachdem zwischen dem Auftreten der eosinophilen Zellen und der Gonococcen insoferne ein gewisser Parallelismus herrscht, als in den acuten Fällen Gonococcen und eosinophile Zellen constante Befunde sind, während in den subacuten und chronischen Fällen die Häufigkeit des Nachweises der einen und der anderen allmälig abnimmt, könnte man vielleicht auf die Idee kommen, dass das Vorhandensein von eosinophilen Zellen mit den Gonococcen im Zusammenhang steht, nur dem infectiösen virulenten gonorrhoischen Processe zukommt, also etwa in dem Sinne, dass die Gonococcen eine Art positiver Chemotaxis auf die eosinophilen Zellen ausüben, eine Annahme, die ja Posner und A. Lewin angedeutet haben. Wohl wäre dann aber nicht erklärlich, wie so die Gonococcen diese chemotactische Wirkung bei der Urethritis posterior entschiedener ausüben würden, als bei der anterior. Ob die eosinophilen Zellen nur virulenten bakteritischen Processen zukommen, können wir allerdings nicht entscheiden, da wir nicht die Gelegenheit hatten, traumatische oder chemische Catarrhe in dieser Richtung zu untersuchen. Dass aber die eosinophilen Zellen nicht etwa dem gonorrhoischen Catarrh allein zukommen, beweist der folgende von uns beobachtete, auch sonst sehr interessante Fall von durch Bacterium Coli bedingter Urethritis und Prostatitis follicularis.

J. B., Amtsdiener, 51 Jahre alt, Pr.-Nr. 5041, leidet seit mehreren Jahren an einer Urethritis. Gleich von Anfang seiner Erkrankung hatte er sich sehr unregelmässig und unzweckmässig behandelt, acute Exacer-

bationen wechselten mit frisch acquirirten Infectionen, so dass der Ausfluss seit der Zeit fast ununterbrochen besteht. Bei einer der letzten Exacerbationen seiner Urethritis trat einmal Hodenentzündung und einmal Blasencatarrh auf. Als Pat. vor längerer Zeit zum ersten Male zu uns kam, bot er die Erscheinungen einer Urethritis chronica posterior im Stadium einer acuten Exacerbation mit follicularer Prostatitis und wurde dementsprechend behandelt. Sein Zustand besserte sich, aber nur unvollkommen, da Pat. sich mit grosser Unregelmässigkeit unserer Behandlung unterziehen konnte. Zu der Zeit nun, als wir mit unseren Untersuchungen über eosinophile Zellen und Gonococcen beschäftigt waren, unterzogen wir auch diesen Pat. einer systematischen Untersuchung, indem wir in der usuellen Weise die Secrete der Urethra, der Littrè'schen Drüsen, Pars posterior und Prostata isolirt auffingen und auf eosinophile Zellen und Gonococcen untersuchten. Das mikroskopische Bild, welches diese Präparate boten, war das folgende:

a) Das spärliche Secret in Form von Fäden und Bröckelchen besteht aus grossen Massen von durch Schleim zusammengehaltenen Epithelien und Eiterzellen. Mässig viele eosinophile Zellen (etwa 20 im Präparat). Weder frei noch in Eiterzellen sind Gonococcen nachzuweisen. Hingegen findet man über das ganze Präparat zerstreut eine grosse Zahl verschiedenartig geformter Bacterien. Darunter vorwiegend sowohl frei in der Grundsubstanz eingebettet, als in Eiterzellen eingeschlossen ein kurzes dickes Stäbchen, welches theils isolirt stehend, theils in Kettenform angeordnet erscheint. Die abgerundeten Enden des Stäbchens sind stark, die Mitte desselben sehr schwach mit Methylenblau gefärbt. Ausser diesen kurzen dicken, findet man auch spärliche längere und schmale in derselben Weise gefärbte Exemplare.

b) Reichlich amorpher Schleim. Zahlreiche Epithelien und Eiterzellen. Viele der sub *a*) beschriebenen Stäbchen. Keine Gonococcen. Spärliche eosinophile Zellen.

c) Reichliche, intensiv blau gefärbte, schleimige Grundsubstanz. Viele Eiterzellen, spärliche Epithelien. Im ganzen Präparate zerstreut sowohl frei, als in Eiterzellen eingeschlossen eine Unmasse der sub *a*) beschriebenen Stäbchen. Keine Gonococcen, mässig viele eosinophile Zellen.

d) Das reichliche Prostatasecret besteht aus vielen Eiterzellen und cubischen und pyramidenförmigen Epithelien, die in einer reichlichen schleimigen, blau gefärbten Grundsubstanz eingebettet liegen. Hier sind die sub *a*) beschriebenen Stäbchen am zahlreichsten und ausschliesslich vorhanden. An einzelnen Stellen bieten dieselben das Aussehen einer Reincultur. Auch hier sind keine Gonococcen nachzuweisen. Viele eosinophile Zellen (ca. 1 in jedem Gesichtsfeld).

Blut: Mässige Leukocytose. Eosinophile Zellen in mässig vermehrter Menge.

Eine einige Tage später wiederholte Untersuchung gab dasselbe Resultat. Diese eigenthümlichen Stäbchen liessen sich jedesmal sehr constant, besonders zahlreich im Secrete der Prostata nachweisen. Ein

Tropfen des mittelst Catheters aus der Blase frisch entnommenen Urins wurde auf einem Objectträger eingetrocknet und mit Methylenblau gefärbt. Das Präparat erwies sich bei der mikroskopischen Untersuchung als eine wahre Reincultur dieses Stäbchens.

Schon durch ihre eigenthümliche und charakteristische Form, als auch durch die Entfärbung nach Gram, welche diese Stäbchen auf sämmtlichen Präparaten zeigten, wurde in uns der Verdacht erweckt, dass es sich im vorliegenden Falle um Bacterium coli handeln würde. Um uns davon zu überzeugen, legten wir im Institute des Herrn Prof. Weichselbaum unter gütiger Unterstützung des Herrn Assistenten Dr. Ghon von den isolirt aufgefangenen Secreten aus der Pars anterior, Pars posterior und Prostata Culturen an, indem wir dieselben in Petri'schen Schalen auf Agar aufstrichen. Nach 48 Stunden zeigte sich auf sämmtlichen Platten eine reichliche Entwickelung eines Bacillus, der schon durch seinen Geruch an Bacterium coli erinnerte. Nur die mit dem Secrete der Pars anterior aufgestrichene Petri'sche Schale zeigte neben grösseren und kleineren Colonien des Bacillus einige Verunreinigungen mit Coccen und Sarcinen. Die von der Pars posterior und Prostata angelegten Culturen erwiesen sich als ausschliessliche Reinculturen dieses Bacillus, der sich auf Deckglaspräparaten nach Gram entfärbte. Um die Identität dieses Bacillus mit dem Bacterium coli festzustellen, wurden Gelatinplatten gegossen, deren tief- und hochliegende Colonien ganz das für das Bacterium coli charakteristische Aussehen boten. Es wurde weiter dessen Identität durch die Milchvergährung, durch die Gasbildung im Traubenzuckeragar, durch das üppige Wachsen auf Kartoffeln bei saurer und alkalischer Reaction, durch die Indolreaction und durch die geringe Beweglichkeit im hängenden Tropfen festgestellt.

Bei dem Umstande, dass das Bacterium coli im Secrete der Pars posterior und der Prostata ganz ausschliesslich vorhanden war, bei der uns bekannten Thatsache, dass der Colibacillus pathogen wirken kann, mussten wir denselben bei unserem Patienten als den Erreger seiner Urethritis und Prostatitis follicularis umsomehr ansehen, als Gonococcen, trotz der relativen Reichlichkeit des Secretes und wiederholter Untersuchung, sicher nicht nachzuweisen waren. Ob es sich bei dem Patienten um eine directe Infection mit Bacterium coli handelte, wie dieses Van der Pluym und ter Laag (Centralbl. für Bakteriologie und Parasitenkunde 1895 XVII. Bd. Nr. 7, 8) in einem Falle nachgewiesen haben, oder ob es sich bei unserem Patienten zunächst um eine gonorrhoische Urethritis gehandelt hatte, in die dann das Bacterium coli secundär vielleicht vom Darme aus, einwanderte (Pat. leidet an chronischer Obstipation

mit reichlicher Gasbildung), muss dahingestellt bleiben. Wir neigen uns allerdings der letzteren Ansicht zu. Wir behandelten den Patienten in der usuellen Weise mit Waschungen der Blase und der Harnröhre mit Lösungen von Nitras argenti. Die catarrhalischen Erscheinungen in der Harnröhre und Blase schwanden ziemlich rasch, dagegen blieben die catarrhalischen Erscheinungen in der Pars posterior und Prostata hartnäckig zurück. Der Urin führte immer Fäden und Bröckelchen, deren vorwiegende Provenienz aus der Prostata durch die Expression derselben festzustellen war, auch haben sich während der letzten mehrmonatlichen Beobachtung, wie auch schon früher, wiederholt kleine Knötchen in der Prostata gebildet, die nach dem Typus des folliculären Abscesses mit Durchbruch in die Urethra verliefen. Ebenso fest wie in der Prostata hat sich das Bacterium coli auch in der Blase angesiedelt. Der Urin zeigt die Charaktere der Bakteriurie und jeder mit dem Catheter aus der Blase entnommene frische Urintropfen zeigt stets Millionen von Colibacillus.

Interessant war uns in diesem Falle das reichliche Vorhandensein von eosinophilen Zellen, die sich in allen von uns untersuchten Secreten, Urethra anterior, Littre'sche Drüsen, Pars posterior, besonders aber in der Prostata nachweisen liessen. Es ist durch diesen Fall bewiesen, dass das Auftreten von eosinophilen Zellen keinesfalls der gonorrhoischen Urethritis allein angehört, sondern auch bei Catarrhen von Urethra und Prostata aus anderen Veranlassungen zu beobachten ist.

Zum Schlusse sei es mir gestattet, meinem hochverehrten Lehrer und Chef Herrn Prof. Finger für die Ueberlassung des Materiales, für die thatkräftige Anregung und freundliche Unterstützung bei der Ausführung meiner Untersuchungen meinen besten Dank auszusprechen.

Fig. 1.

Fig. 2.

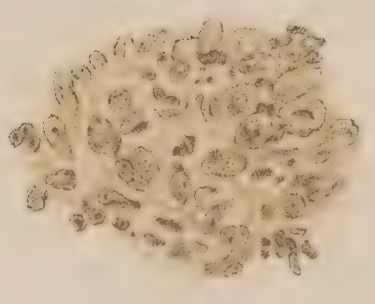

Fig. 3.

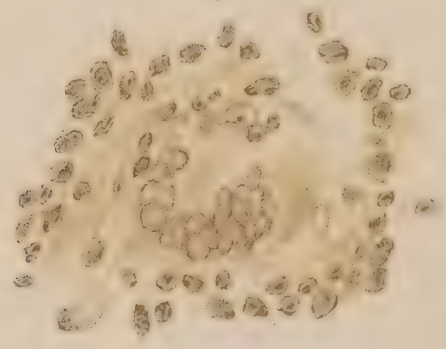

Koch: Über das Ulcus vulvae.

K. u. k. Hoflith. A. Haase Prag.

Aus der dermatol. Abtheilung des Primararztes Dr. Jadassohn im Allerheiligen-Hospital zu Breslau.

Ueber das „Ulcus vulvae“ (chronicum, elephantiasticum etc.).

Von

Dr. **Franz Koch,**
früherem Assistenzarzt, jetzt Arzt für Hautkrankheiten in Berlin.

(Hierzu Taf. VIII.)

Im vergangenen Jahre lenkte eine Arbeit Riedels[1]) die Aufmerksamkeit der Chirurgen auf das dauernde Oedem resp. die Elephantiasis, die sich zuweilen im Anschluss an totale Lymphdrüsenexstirpationen ausbildet. Riedel glaubt die von verschiedenen Autoren behauptete Seltenheit dieser Affection leugnen zu müssen und bringt zum Beweise seiner Ansicht 3 Krankengeschichten, in welchen es nach Exstirpation von Lymphdrüsenpacketen, zum Theil unter entzündlichen, erysipelartigen Schüben, zur Entwicklung von stabilen Oedemen bez. elephantiastischen Verdickungen kam.[2])

[1]) Riedel, Dauerndes Oedem und Elephantiasis nach Lymphdrüsenexstirpation. Langenbecks Archiv XLVII, p. 216.

[2]) Ein dem Riedel'schen völlig analoger Fall kam vor 1 Jahr auf der dermatologischen Abtheilung des Herrn Dr. Jadassohn zur Beobachtung. Ein doppelseitiger strumöser Bubo bei einem 42jährigen Manne, der trotz mehrfacher Incisionen etc. nicht zur Ausheilung kommen wollte, wurde schliesslich von mir total exstirpirt. Auf dem Durchschnitte zeigten sich viele kleinere und grössere Eiterherde in einer sehr festen, fibrösen Masse diffus versprengt. Bald nach der Operation bildete sich ein festes Oedem des Skrotums aus, welch letzteres bei der Entlassung des Pat. noch um das doppelte vergrössert war.

Diese Publication gab die äussere Anregung zu der vorliegenden Arbeit. Herr Dr. Jadassohn forderte mich auf, das in unseren Krankengeschichten vorhandene Material speciell mit Rücksicht auf diese Frage durchzuarbeiten.

Dass elephantiastische Verdickungen besonders an den weiblichen Genitalien, in manchen Fällen auf den Verlust der Leistendrüsen zurückzuführen sind, ist eine schon in Virchow's[1]) und Mayer's[2]) Arbeiten niedergelegte Anschauung. Sie ist in neuerer Zeit wieder von Neisser[3]), Jacobi[4]), Lesser[5]) und Fritsch[6]) gewürdigt worden.

Die Gewebshyperplasie aber ist nur ein Theil in einem Krankheitsbild, dessen Aetiologie auch nur zu einem Theil durch Wegfall der Lymphdrüsen erklärt ist. Ulceration, Lymphstauung, elephantiastische Verdickung können sich an den weiblichen Genitalien in sehr mannigfaltiger Weise zu einem im Ganzen doch recht charakteristischen, allgemein pathologisch interessanten und praktisch wichtigen Leiden combiniren, das auffallender Weise besonders in der deutschen Literatur seit Schroeder's[7]) Veröffentlichung wenig berücksichtigt worden, in seiner Aetiologie und Abgrenzung vielfach strittig ist und immer wieder zu Verwechslungen mit specifischen Processen, speciell mit Lupus und tertiärer Lues, Anlass gibt.

Bei der Durchsicht der Krankengeschichten und der grossen vielfach zerstreuten Literatur ergab sich mir die Nothwendigkeit, auf Grund unseres, in dieser Beziehung reichlichen Materials eine etwas eingehendere Bearbeitung dieses von Dermatologen und Gynäkologen gleich stiefmütterlich behandelten Gebietes vorzunehmen und dabei die in Deutschland wenig

---

[1]) Virchow, Geschwülste I.

[2]) L. Mayer, Die Elephantiasis (Arabum) vulvae. Berliner Beiträge zur Geburtshilfe und Gynäkologie I., S. 363.

[3]) Neisser, Krankenvorstellung im Physiolog. Verein zu Breslau 1888.

[4]) Jacobi, Ueber sogenannte gonorrhoische Vulvitis und über chronische Ulcerationen an den Genitalien Prostituirter. Archiv für D. u. S. Erg. 1889.

[5]) Lesser, Lehrbuch der Haut- und Geschlechtskrankheiten 1888.

[6]) Fritsch, Die Krankheiten der Frauen 1894.

[7]) Schroeder, Ueber chronische Ulcerationen der vorderen und hinteren Commissur der Vulva, Charité-Annalen, IV. Jahrgang.

gewürdigte fremdländische Literatur zu berücksichtigen, insbesondere die französische über „Esthiomène“, mit welchem Namen man seit 40 Jahren die verschiedensten an der Vulva vorkommenden ulcerösen Processe zusammengefasst hat.

Ich lasse zunächst in kurzem Auszug die Krankengeschichten der von mir selbst auf der dermatologischen Abtheilung des Allerheiligen-Hospitals untersuchten Fälle folgen.

1. Pauline P., 28 Jahre alt, seit 8 Jahren unter Controle, spec. Infection vor ? Jahren (1. Cur vor 4 Jahren). Vor 6 Jahren doppelseitige Leistendrüsenausräumung. Seit dieser Zeit wurde Pat. zu verschiedenen Malen an Ulcerationen in der Vulva behandelt.

Stat. praes.: Etwas anämische, aber sonst gesunde Person. In jeder Inguinalbeuge findet sich eine sehr tiefe, 2 Cm. breite, ca. 8 Cm. lange, strahlige Narbe. Elephantiasis mässigen Grades beider grossen Labien; sie bilden 2 Finger breite, ziemlich derbe, dunkelbräunlichrothe Wülste. Die unteren Hälften derselben sind, wie die untere Commissur, mit sehr derben und flachen, rundlichen, keloidartigen Wucherungen besetzt. Augenblicklich keine Ulcerationen in der Vulva, [1]) dagegen leicht exulcerirte Haemorrhoidalknoten.

2. Martha G., 20 Jahre alt, seit 4 Jahren unter Controle; specifische Infection vor 4 Jahren. Vor zwei Jahren doppelseitige, fast totale Ausräumung der Leistenbeugen, später noch mehrere kleinere Incisionen.

Stat. praes.: Gesunde, kräftige Person. In beiden Inguinalbeugen sehr tiefe und breite strahlige Narben. Die früher stark verdickte grosse Labie ist nach Angabe der Pat. im Verlaufe des letzten Jahres wieder abgeschwollen. Sie ist jetzt nur wenig vergrössert und fühlt sich mässig derb infiltrirt an. In der unteren Commissur findet sich ein erbsengrosses Ulcus mit spärlich secernirendem Grunde und aufgeworfenen, sehr derben Rändern. Die Umgebung desselben ist besetzt mit rundlichen papillomatösen Wucherungen, die sich, wie die ganze untere Partie der Vulva, äusserst derb anfühlen.

3. Marie K., 24 Jahre alt, seit 2 Jahren unter Controle, specifische Infection vor 2 Jahren. Vor zwei Jahren doppelseitige Leistendrüsenausräumung. Seit einem Jahre leidet Patientin an Ulcerationen in der Vulva. St. praes.: Gesunde, kräftige Person. In beiden Inguinalbeugen tiefe, strahlige Narben. Elephantiasis leichten Grades beider grosser Labien; in der unteren Commissur, welche, wie die gesammte Umgebung derselben, sehr derb infiltrirt und bräunlich roth verfärbt ist, findet sich ein flaches, markstückgrosses, lebhaft geröthetes

[1]) Sehr bald nach der Aufnahme dieses Status kam die Patientin mit ausgedehnten Ulcerationen, speciell an der vorderen und hinteren Commissur wieder zur Aufnahme.

fast trockenes Ulcus, dessen ziemlich steil abfallende Ränder derb infiltrirt sind und keinerlei Neigung zur Epidermisirung zeigen. Deswegen sehr häufiger und lang ausgedehnter Aufenthalt im Hospital.

4. Helene S. 24 Jahre alt, noch nicht unter Controle, aber polizeilich eingeliefert; specifische Infection vor ca. 2 Jahren. Vor 2½ Jahren doppelseitige Totalexstirpation der Leistendrüsen. Bald nach der Operation bemerkte Pat., dass die grossen Schamlippen anfingen anzuschwellen; bei jeder Menstruation wiederholte sich diese Anschwellung, um danach etwas, aber nie mehr ganz, zurückzugehen, bis die Schamlippen schliesslich ihre jetzige excessive Grösse erreichten. St. praes.: Anämische, aber sonst gesunde Person, die speciell keine Zeichen von Tuberculose darbietet. In beiden Inguinalbeugen je eine sehr tiefe und sehr breite Narbe, in die man fast die ganze Hand legen kann. Beide grossen Labien sind in dunkelbraunrothe, sehr derbe und pralle, 3—4 Finger breite, unförmliche Wülste verwandelt, deren Oberfläche leicht ekzematös gereizt ist. Elephantiasis geringeren Grades des Mons Veneris, der kleinen Labien und der Clitoris. In der unteren Commissur pfennigstückgrosses, glattrandiges, derb infiltrirtes Ulcus, das keine Heilungstendenz zeigt. Die nach der von Schröder[1]) empfohlenen Methode von Herrn Dr. Asch ausgeführte Amputation der grossen Labien gibt ein gutes Heilresultat.[2])

5. Emilie B. 28 Jahre alt, seit 7 Jahren unter Controle. Specifische Infection vor 7 Jahren. Vor 5 Jahren wurden die Drüsen der rechten, vor 4 Jahren die der linken Leistenbeuge total exstirpirt. Bald nach den Operationen schwollen die grossen Labien an. Zugleich kam es zur Bildung chronischer Ulcerationen, vorzüglich am Harnröhreneingang, welche allmälig die untere Partie derselben zerstörten, resp. zur Entstehung einer Urethro-Vaginalfiste Veranlassung gaben. Pat. ist dieser Fistel wegen von gynäkologischer Seite oft, aber stets erfolglos, operirt worden. St. praes.: Grosse, sehr kräftig gebaute, gesunde Person. In beiden Inguinalbeugen tiefe strahlige Narben. Die Vulva und ihre Umgebung ist durch den stets abträufelnden Harn leicht ekzematös gereizt. Die rechte grosse Labie ist in einen 3 Finger breiten, bläulichrothen, sehr derben Wulst verwandelt, links besteht Elephantiasis geringeren Grades. Infolge der früher vorgenommenen Operationen besteht eine beträchtliche Deformation des Scheideneinganges; derselbe ist durch etwa 2 Finger breite, schräg unterhalb des Harnröhrenendes verlaufenden Narbenzüge fast völlig verlegt. Die Reste der kleinen Schamlippen und die untere Commissur weisen äusserst derbe Infiltration auf. Die hintere Vaginalwand ist mit derben, rundlichen, polypösen, ziemlich blassen Wucherungen besetzt, die den Introitus völlig ausfüllen. Augenblicklich bestehen keine Ulcerationen. — Pat. wird wegen ihres Leidens

---

[1]) Schroeder. Beiträge zur operativen Gynäkologie. Zeitschrift f. Geb. u. Gyn. III.

[2]) Patientin hat sich seither der Beobachtung entzogen.

sehr häufig ins Hospital geschickt, in welchem sie einen grossen Theil des Jahres verbringt. Wenn auch die sonst sehr indolente Kranke nicht über Schmerzen klagt, so will sie sich doch, durch die mit dem fortwährenden Urinabfluss verbundenen ekzematösen Reizungen und den pestilenzialischen Gestank veranlasst, von Neuem um die Aufnahme in die chirurgische Klinik bewerben.

6. Hulda F. 26 Jahre alt, seit 10 Jahren unter Controle; specifische Infection vor 7 Jahren. Vor 9 Jahren Ausräumung der linksseitigen Leistendrüsen. St. praes.: Sehr kräftige, untersetzte, sonst völlig gesunde Person. In der linken Leistenbeuge mässig tiefe und breite Narbe. Beide grossen und kleinen Labien hochgradig elephantiastisch, ebenso die Clitoris, deren Vorhaut in Gestalt eines mehrfach gelappten Wulstes über die Vulva herabhängt. Unter diesem Wulst, neben der derb verdickten Clitoris, sowie in der unteren Commissur findet sich je ein längliches, wenig speckig belegtes, etwa 2-Markstück grosses, sehr derb infiltrirtes Ulcus mit starren, leicht aufgeworfenen, zum Theil etwas unterminirten Rändern, welche keine Heilungstendenz zeigen. In der Umgebung dieser Ulcera sind scharf umschriebene erythematöse, resp. leicht erodirte, dunkelrothglänzende Plaques vorhanden. Der Scheideneingang ist besetzt mit blumenkohlartigen, rundlichen, fast knorpelharten, papillomatösen Excrescenzen, welche zum Theil in oben beschriebener Weise umschrieben erythematös gefleckt, resp. leicht erodirt, oder auch leicht exulcerirt sind. Patientin wird Jahre hindurch von der Controlstation immer wieder ins Hospital geschickt, in welchem sie zeitweise den grössten Theil des Jahres zubringt. Der locale Zustand verändert sich dabei sehr wenig, oder verschlechtert sich doch nur sehr allmälig.

7. Martha D. 25 Jahre alt, seit 5 Jahren unter Controle; specifische Infection vor 4—5 Jahren. Vor drei Jahren Operation in der linken Inguinalbeuge. (Incision oder Exstirpation?) Seit mehren Jahren leidet Pat. an Ulcerationen in der Vulva, wegen deren Pat. den grössten Theil jedes Jahres im Hospital zubringen muss; vor einem Jahre wurde ein erfolgloser Excisionsversuch eines Ulcus gemacht. St. praes.: Kräftige, untersetzte, sonst gesunde Person. In der linken Leistenbeuge 2 Cm. lange Narbe. Elephantiasis mässigen Grades beider grosser Labien. Die Schleimhaut der unteren Hälfte der Vulva und der hinteren Vaginalwand ist derb infiltrirt resp. sklerosirt und mit rundlichen, polypösen, sehr derben Wucherungen bedeckt, welche den Scheideneingang stenosiren. In der unteren Hälfte der bläulich roth verfärbten grossen Labien, sowie in der Umgebung des Dammes finden sich in der Tiefe derbe strangförmige Infiltrationen, während die Hautoberfläche erbsengrosse, sehr derbe, keloidähnliche Verdickungen aufweist. In der unteren Commissur sitzt ein pfennigstück grosses, fast glattes Ulcus, mit starren Rändern und derb infiltrirtem Grunde. 2 Cm. unterhalb der unteren Commissur und dicht oberhalb des stark gewucherten, dunkelbraunroth verfärbten und sehr derb infiltrirten Analwulstes liegt

ein zweites etwa markstückgrosses, ziemlich glattrandiges und tiefes Ulcus; es bildet die Ausgangsöffnung einer Fistel, die schräg nach oben führt und zwischen den derben Wucherungen des Vestibulums in dieses mündet. Angeblich bestehen keine Beschwerden oder Schmerzen.

8. Bertha S. 40 Jahre alt, seit 4 Jahren unter Controle. Specifische Infection geleugnet, doch wurde vor 3 Jahren Leucoderma colli beobachtet. Vor 3 Jahren Abtragung von Papillomen am Anus; angeblich entwickelt sich im Anschluss an diese Operation die jetzt bestehende Elephantiasis vulvae und die Incontinentia alvi. St. praes.: Leidlich ernährte, mässig kräftige, sonst gesunde Person. In beiden Inguinalbeugen sehr derbe, beträchtlich geschwellte, schmerzlose Drüsen; keine Narben. Mons Veneris, beide grossen und die linke kleine Labie sind stark vergrössert, sehr derb infiltrirt und blass bläulichroth verfärbt, ebenso ein etwa hühnereigrosser, dicht unterhalb der unteren Commissur vorspringender Analwulst. Beide grossen und kleinen Labien sind mit sehr derben, blassen, rundlichen, kurz gestielten Papillomen dicht besetzt; dieselben setzen sich auf zwei unförmliche, zu jeder Seite der Raphe sich vorwölbende Wülste fort, um auf diesen breitere, blumenkohlartige Beete zu bilden. Die Papillome erstrecken sich einige Cm. weit bis in den weitklaffenden, trichterförmigen Anus, diesen gänzlich ausfüllend. In dem starren, sehr derb sklerosirten Gewebe des Anus, dessen Umgebung bretthart ist, ist jede Spur vom musculösen Gewebe zugrunde gegangen, so dass eine fast völlige Incontinentia alvi besteht. — In der unteren Commissur kaum überhäutete, mit sehr dünner Epidermis überzogene Stelle. (Pat. war längere Zeit im Arbeitshaus.) Die durch Koth- und Urinabgänge beschmutzten, leicht ekzematös gereizten Genital- und Dammpartien verbreiten einen kaum ertragbaren Geruch.

9. Anna P. 34 Jahre alt, seit 14 Jahren unter Controle; vor einer längeren Reihe von Jahren Operation in der rechten Leistenbeuge. Angeblich erst seit einem Jahr besteht das jetzige Leiden. St. praes.: Anämische, ziemlich schlecht genährte Person, beginnende Phthisis pulmonum. In der rechten Leistenbeuge kleine Incisionsnarbe; die Leistendrüsen sind beiderseits leicht geschwellt. Das obere Drittel der Innenfläche der rechten kleinen Labie ist von einem markstückgrossen, dunkelroth glänzenden, wenig speckig belegten, und fast glatten Ulcus eingenommen, dessen Ränder wulstig verdickt und leicht unterminirt sind. Der Grund und die Umgebung des Ulcus sind mässig infiltrirt; einzelne Stellen fühlen sich indess knorpelhart an. Die Umgebung der Harnröhrenmündung ist derb gewuchert, so dass die letztere auf der Spitze eines stumpfen Kegels liegt; dieser besteht aus blassrothem, unregelmässig gebuckeltem Gewebe, dessen Oberfläche leicht granulirt erscheint. Rechts neben dem Harnröhreneingang derb indurirtes, narbenartiges Gewebe. Pat. hat angeblich keine Lues gehabt; jedenfalls ist sie nie antiluetisch behandelt worden. Trotzdem erhält sie drei Wochen hindurch zuerst 3, dann 5 Gr. JK täglich ohne den mindesten Erfolg. Nach einem Vierteljahr, das die Kranke im Gefängniss zugebracht hatte,

war das Ulcus ziemlich unverändert, nur der untere Rand war flacher geworden und ein schmaler Saum der Geschwürsfläche mit zarter Epidermis bedeckt.

10. Marie G., 26 Jahre alt; seit zwei Jahren unter Controle; specifische Infection vor zwei Jahren. Keine Bubonennarben; Inguinaldrüsen beiderseits leicht geschwellt. Keine elephantiastischen Veränderungen der grossen und kleinen Schamlippen. Oberhalb des Vestibulums befindet sich ein $1^1/_2$ Cm. breites, 3 Cm. langes, derb infiltrirtes, von ziemlich starren unregelmässig gezackten und steil abfallenden Rändern begrenztes Ulcus, dessen Grund dunkelroth glänzt und nur spärlichen speckigen Belag zeigt. Ein noch tieferes Ulcus, von ähnlicher Beschaffenheit, dessen stellenweise gezähnelte Ränder aber noch unregelmässiger zerklüftet sind und theilweise leicht überhängen, befindet sich auf der Innenfläche der linken kleinen Labie; ferner einige kleinere, ebenfalls dunkelroth glänzende, fast völlig glatte Ulcera auf der Innenfläche der rechten kleinen Labie. In der nächsten Umgebung aller dieser Ulcera finden sich einige stecknadelkopf- bis 5pfennigstückgrosse, scharf umschriebene erythematöse Plaques, innerhalb deren die Schleimhaut leicht granulirt und dunkelroth glänzend, sammetplüschähnlich, erscheint. Die gesammte Schleimhaut der Vulva und des Einganges der Vagina ist sehr derb infiltrirt resp. sclerosirt; der Scheideneingang durch eine grosse Anzahl blassrother, sehr derber, rundlicher, polypöser Wucherungen fast völlig verlegt; bei Einführung des Speculums, die sehr erschwert ist, brechen einzelne dieser Wucherungen unter sehr geringer Blutung geradezu ab. Pat. hat angeblich gar keine Beschwerden, angeblich auch bei der Cohabitation keine Schmerzen. Sie ist sonst völlig gesund und bietet speciell von Tuberculose keine Zeichen.

Der Liebenswürdigkeit des Herrn Professor Neisser verdanke ich ausserdem noch die folgenden Krankengeschichten, die aus den 80er Jahren stammen. Da diese aber nicht mit besonderer Berücksichtigung des uns interessirenden Processes angefertigt sind und wir die Patientinen nicht persönlich beobachtet haben, sind vorwiegend die Befunde der ersten 10 Fälle bei dem unten geschilderten Krankheitsbilde verwerthet worden. Die Anzahl von 20 Fällen, welche wir somit zu veröffentlichen in der Lage sind, beweist, dass die Affection keineswegs so extrem selten ist, wie man nach den in Deutschland wenigstens spärlichen Literaturangaben eigentlich vermuthen sollte.

11. Anna Sch., 27 J. alt, seit 4 Jahren unter Controle, specifische Infection vor 5 Jahren, vor 3 Jahren doppelseitige, totale Ausräumung der Leistendrüsen.

St. pr. In beiden Leistenbeugen breite, strahlige Narben; von den Drüsen nichts mehr zu fühlen. Flaches Ulcus in der unteren Commissur.

Ein halbes Jahr später: Erbsengrosses Ulcus auf der linken kleinen Labie; die Ränder sind scharf, steil abfallend, der Grund nur wenig belegt, die Infiltration mässig.

12. Auguste K., 24 Jahre alt, seit 6 Jahren unter Controle, specifische Infection vor 2 Jahren, vor 5 Jahren doppelseitige Inguinaldrüsenausräumung. Vor 2 Jahren nach wiederholter Infection mit Ulcus molle an der unteren Commissur zum ersten Male an derselben Stelle ein nicht specifisches Ulcus. Die grossen Labien hochgradig geschwellt und derb infiltrirt. Das mit scharfen Rändern versehene, von indurirtem Gewebe umgebene Ulcus wird total excidirt und der Defect durch Nähte geschlossen. Die Heilung erfolgt grösstentheils per primam, so dass die Entlassung der Patientin 4 Wochen später erfolgen kann. Nach einem Jahr wird die Kranke wieder in's Hospital eingeliefert; sie bietet jetzt folgenden Status: Beiderseits tief eingezogene Narben in der Inguinalbeuge. Starke Schwellung der grossen und kleinen Labien, besonders der rechten grossen Labie. Die Labien sind unregelmässig zerklüftet und mit vielfachen Rhagaden und Fissuren bedeckt. An der unteren Commissur zahlreiche elephantiastische und polypöse Wucherungen, die zum Theil exulcerirt sind. Aehnliche Exulcerationen finden sich auf der Innenfläche der kleinen Labien und am Orificium urethrae.

13. Pauline M., 38 Jahre alt, jetzt zur Controle geschrieben, Floride Lues, Vereiterung der (linken?) Inguinaldrüsen angeblich schon vor 25 Jahren. St. praes. Narbe in der (linken?) Inguinalbeuge, Elephantiasis der linken grossen Labie, mehrere Ulcera in der oberen Commissur.

14. Pauline N., 21 Jahre alt, seit 4 Jahren unter Controle, vor 4 Jahren specifische Infection und „Bubo". St. praes. Inguinaldrüsen beiderseits mässig geschwellt. Vorwulstung der hinteren Scheidenwand. Zwischen hinterer Commissur und Analöffnung eine derb infiltrirte, bläulich-rothe Geschwulst von Pflaumengrösse (offenbar der gewucherte Analwulst), ein ähnlicher kirschgrosser Knoten unterhalb des Anus. Zwischen und seitlich von diesen Wülsten ist der Darm narbig verdickt, bez. mit Ulcerationen bedeckt, deren Ränder aufgeworfen und derb infiltrirt sind. Diese leicht blutenden Ulcerationen setzen sich in das Rectum hinein fort und endigen vor einer ringförmigen Strictur, in welche der Zeigefinger gerade noch eindringen kann.

15. Bertha H., 25 Jahre alt, seit ? Jahren unter Controle, vor 4 Jahren linksseitiger Bubo ingu. Leistendrüsen beiderseits geschwellt, in der linken Leistenbeuge 3 Ctm. lange Narbe. Seit 3 Wochen bemerkt Pat. ein Geschwür in der Vulva. Das Orificium der Harnröhre ist von papillomatösen Wucherungen umgeben, welche zum Theil erodirt sind und nach unten von einem flachen, wenig infiltrirten, speckig belegten Ulcus eingenommen werden, welches halbkreisförmig den Harnröhrenwulst umgibt. Die Ränder des Ulcus sind glatt, die Umgebung lebhaft geröthet, wenig infiltrirt. Phthisis pulmonum.

16. Anna R., 24 J. alt, seit ? Jahren unter Controle, specifische Infection vor 7 Jahren; keine Angaben über Abscesse der Leistendrüsen; dagegen ist sie zwei Jahre lang wegen eines „Scheidenabscesses“ (Abscess der Bartholini'schen Drüse?) in Hospitalbehandlung gewesen. St. praes. Leistendrüsen nicht geschwellt. Vorderes Scheidengewölbe vorgewölbt und „gewuchert“. Daneben ein markstückgrosses Ulcus, welches sich nach vorn bis an die Harnröhrenmündung erstreckt. Die Ränder sind mässig derb infiltrirt, der Grund speckig belegt; an dem unteren Rande befindet sich eine Oeffnung, in welche die Sonde 1 Ctm. tief hineindringt.

17. Anna P., 36 Jahre alt, Fabriksarbeiterin. Angeblich hat Pat. nie Lues gehabt; seit 6 Jahren bestehen blutige Diarrhöen. St. praes. Die Labien sind gewuchert und stark zerklüftet, mässig indurirt, die Clitoris verlängert; auf den kleinen Labien und der Clitoris elephantiastische Wucherungen. In der Umgebung der Clitoris und auf der rechten kleinen Labie ulcerirte Stellen. Sehr starker Fluor. In der Umgebung des Anus elephantiastiche, exulcerirte Wucherungen. 4 Ctm. oberhalb des Anus eine wallartige Erhebung, hinter welcher eine Geschwürsfläche fühlbar ist. Aus dem Rectum fliesst beständig eine aus Blut und dünnem Koth bestehende Masse.

18. Anna M., 34 Jahre alt, Anstreicherswitwe. Tertiäre Lues der Nase und Stirn. Rechterseits hochgradige Elephantiasis der grossen und kleinen Labie (resp. grosse Labie um das Fünffache vergrössert). Die untere Partie der hinteren Scheidewand ist fast völlig zerstört, so dass die vordere Rectalwand frei liegt. Diese ist schmierig belegt; eine Fistel führt von hier aus in das Rectum. Die Wände der Cloake sind theilweise exulcerirt, theilweise schon vernarbt, die Haut- und Schleimhautpartien der Umgebung stark infiltrirt. Im Rectum keine Ulcerationen. Inguinaldrüsen beiderseits geschwellt.

19. Anna J., 29 Jahre alt, seit 10 Jahren unter Controle; von Bubo ist in den früheren Krankengeschichten nichts bemerkt; specifische Infection vor etwa 9 Jahren. Pat. ist sehr häufig wegen Ulcerationen in der Umgebung der Harnröhrenmündung und des Anus in Hospitalbehandlung gewesen. St. pr. Die Haut des Dammes fehlt vollständig, so dass an die Schleimhaut der Vulva direct die des Anus grenzt. Zahlreiche polypöse und elephantiastische Wucherungen, zwischen denen sich Erosionen, Fissuren und tiefere Geschwüre befinden, nehmen die kleinen Labien, die Umgebung der Harnröhrenmündung und des Anus ein. Letztere ist trichterförmig und in Folge einer Narbenstrictur (über deren Sitz Angaben fehlen) nur für ein federkieldickes Bougie durchgängig. Pat. gibt an, den Koth nur in Form eines dünnen Bandes entleeren zu können.

20. Marie Z., 25 Jahre alt, unter Controle seit 3 Jahren; vor etwa 3 Jahren specifische Infection, vor 7 Jahren rechtsseitiger Bubo inguinalis. St. praes. In beiden Leistendrüsen multiple, kleine, harte Drüsen. An der hinteren Commissur findet sich ein speckig be-

legtes, derb infiltrirtes Ulcus, welches die normale Schleimhaut an der linken Seite des Introitus vaginae in der Länge von mehreren Centimetern unterminirt hat, so dass ein trichterförmiger, tiefer Gang entstanden ist. Die linke grosse Labie stark geschwellt, weich anzufühlen und mit nässenden Papeln bedeckt, deren Umgebung derber infiltrirt ist. Am Anus ein gelblich belegtes Ulcus mit stark gewucherten Rändern, neben einem Hämorrhoidalknoten. Das Ulcus erstreckt sich nach aufwärts in das Rectum, so dass man ohne Narkose mit dem Speculum die Schleimhaut überblicken kann; es ist sehr oberflächlich, sich theilweise als Erosion darstellend, welche sich auf sehr stark infiltrirtem und hartem, gewulstetem, sehr empfindlichem Grunde ausbreitet. Durch die derbe Wucherung ist das Lumen des Rectums von Anfang an verengt. Etwa 4 Ctm. oberhalb des Anus eine ringförmige Strictur, welche für den Zeigefinger nicht, für den kleinen Finger nur knapp durchgängig ist. — Pat. wird nach einem Vierteljahr entlassen, nachdem sich der obenerwähnte Gang bedeutend verkleinert und der epitheliale Ueberzug völlig wiederhergestellt hat.

Wenn wir aus allen diesen Beobachtungen ein Krankheitsbild herausarbeiten, so würde dessen Schilderung sich etwa folgendermassen gestalten.

Es kommt an den weiblichen Genitalien, besonders häufig bei Prostituirten, eine chronische, aus elephantiastischer Verdickung und Ulceration sich zusammensetzende, ausserordentlich schwer therapeutisch zu beeinflussende, unseres Wissens nicht specifische Affection vor, die sich mit Vorliebe bei Patientinnen findet, welche eitrige Processe in den Inguinaldrüsen durchgemacht haben.

Im Einzelnen sind alle Uebergänge von hochgradiger Elephantiasis bis zu einfacher chronischer torpider Ulceration vorhanden. In Bezug auf die Localisation an einzelnen Partien der Genitalien können wir die Angaben Virchow's und Mayer's (l. c.) bestätigen. [1]) In erster Linie sind es die grossen Labien, welche von der Schwellung betroffen werden, und zwar trifft man sowohl auf weniger ausgebildete, mehr weiche Formen, welche nur in der Tiefe strangartige Infiltrationen zeigen, als

[1]) Vgl. entsprechende Angaben bei Wernher, Beiträge zur Kenntniss der Elephantiasis Arabum, Zeitschrift für Chirurgie 1876 Häberlin, Fall von Lupus vulvae hypertrophicus et perforans, Archiv für Gyn. 1890, Weniger, Ueber Rectovestibularfisteln, entstanden durch chronische Ulcerationen an der hinteren Commissur, Diss. Berlin, 1887. Fall II.

auf sehr hochgradige, bei denen die Labien in fast handbreite, wurstförmige, sehr derb infiltrirte Wülste umgewandelt sind. Sie sind in letzterem Falle meist dunkelbraunroth bis bläulichroth verfärbt und häufig leicht gereizt; nur selten sind wirkliche lymphangiektatische Bläschen vorhanden.

Nächst den grossen Labien betheiligen sich am häufigsten die Clitoris mit ihrem Präputium und die kleinen Labien an der Sclerosirung und Volumvermehrung; die Clitoris meist nur in mässigem Grade; sie wird nur selten in einen gestielten Tumor verwandelt, wie in den „wahren Formen“ von Elephantiasis, bei denen sie manchmal bekanntlich eine ganz enorme Grösse erreicht. Das Präputium clitoridis, sowie besonders die kleinen Labien sind häufig sehr derb infiltrirt und in unregelmässig gelappte und gezackte Wülste verwandelt, welche dunkelbläulichroth verfärbt und von Fissuren durchsetzt sind und mehr oder weniger secerniren.

Alle diese Wülste bilden in einzelnen Fällen ein Chaos, in dem eine Orientirung nur schwer möglich ist. Untere Commissur und Damm, seltener der Mons Veneris können sich ebenfalls an der Schwellung und Infiltration betheiligen; die Umgebung des Anus ist manchmal in grösserer Ausdehnung bretthart infiltrirt. Auch die normalerweise so häufig vorhandenen Analwülste pflegen stark gewuchert und derb infiltrirt zu sein, und gleich den Nymphen oberflächliche Epithelmaceration und braunrothe bis bläulichrothe Verfärbung zu zeigen. Alle diese von der Schwellung betroffenen Partien bleiben entweder glatt (Elephantiasis glabra), oder sie sind, was häufiger der Fall ist, mit höckrigen, derben Unebenheiten und Wülsten bedeckt (El. verrucosa s. tuberosa) oder sie sind in selteneren Fällen mit wirklichen kurzgestielten Papillomen (Fall VIII) besetzt (El. papillomatosa).

An dieser Veränderung nimmt die Schleimhaut der Harnröhrenmündung und des Scheideneingangs häufig in Form diffuser Sclerosirung Theil. Es kann hier wie an dem unteren Abschnitt der hinteren Vaginalwand zur Bildung papillomatöser Wucherungen kommen von meist blassrother, manchmal bläulichweisser Farbe und theils weicher, theils aber auch sehr derber Consistenz; sie bilden in manchen Fällen ausgedehntere Beete,

welche sich aus dem Scheideneingang hervordrängen und diesen durch die mit ihnen verbundene narbige Sclerosirung des Gewebes völlig stenosiren können, so dass sich in hochgradigen Fällen fast eine Strictur des Scheideneingangs ausbildet. Ebenso können sie die Harnröhrenmündung und die Umgebung derselben einnehmen; das Freilegen des Harnröhreneingangs, resp. das Einführen eines Katheters ist in diesen Fällen oft völlig unmöglich. Manchmal besteht dabei Incontinentia urinae. [1])

In diesem verdickten und starren Gewebe kommt es naturgemäss leicht zur Entstehung von Ulcerationen. Diese haben ihren Lieblingssitz an der hinteren Commissur, also an der Stelle der Vulva, welche den meisten Traumen ausgesetzt ist, nächstdem an der Mündung der Harnröhre, [2]) in der Umgebung der Clitoris und auf der Innenfläche der kleinen Labien. Ihre Form ist unregelmässig, ihre Ausdehnung sehr wechselnd, doch erreichen sie selten über Thalergrösse; ihr Grund ist höckerig und gar nicht oder nur sehr wenig speckig belegt, vielmehr glänzend, von heller oder dunkler, in einzelnen Fällen auch von gelblichrother, fast bunt gesprenkelter Färbung. Die Ränder sind callös verdickt, ohne jede Neigung zur Epidermisirung, manchmal allmälig flacher werdend, meist aber steil abfallend. Das gesammte Ulcus ist, gleich seiner Umgebung, bald mehr, bald weniger, derb infiltrirt und meist von geringer, selten von beträchtlicherer Tiefe. In letzteren Fällen, welche der Diagnose die meisten Schwierigkeiten bieten, sind die Ränder oft unterminirt, so dass Schleimhautlappen über die Ulcera herüberhängen, manchmal auch unregelmässig gezackt, häufig wie ausgefressen [3]); sie zeigen

[1]) Vgl. Fall III von Mazarakis (Contribution à l'étude du traitement et de l'étiologie de l'esthiomène de la région vulvo-anale, Paris 1894).

[2]) Nach persönlichen, mir freundlichst zur Verfügung gestellten Mittheilungen des Hr. Prof. Veit hat er die Harnröhrenmündung in derartigen Fällen häufig ektropionirt gefunden, „etwa so, als ob man mit einer Scheere jederseits die Harnröhre von dem Orificium externum bis dicht an das Orificium internum abgeschnitten hätte, oder wie bei doppelseitigen Einrissen des Cervix. Die Schleimhaut der Urethra wird in diesen Fällen epidermisirt, besonders die der Symphyse zugekehrte Fläche gewinnt oft ein weissliches, sehnig-narbiges Aussehen."

[3]) Vgl. Fall X, Mayer's Fall X, Fall von Landau (Zur Casuistik der chronischen Ulcerationen an der Vulva, Archiv für Gyn. 1888).

gelegentlich Neigung an der einen Seite peripher weiter zu schreiten und auf der anderen Seite zu heilen. Sie können ferner zur Perforation der kleinen Labien, des Dammes, ja in sehr seltenen Fällen, zur Zerstörung ganzer Harnröhrenabschnitte [1]) und Dammpartien [2]) und so zur Entstehung von Urethro-Vaginal- [3]) und Scheidenmastdarmfisteln Anlass geben. (Esthiomène perforant.) In ganz hochgradigen Fällen [4]) kommt es schliesslich zur Entstehung einer von unregelmässig verdickten und gelappten Haut- und Schleimhauttrümmern begrenzten Cloake, in welche Harnröhre und Rectum, soweit sie erhalten sind, münden. Der Verlauf aller dieser Formen ist ein äusserst chronischer; Vorwärtsschreiten, wie Rückbildung findet nur sehr langsam statt; die letztere ist bei den schweren Formen überhaupt nicht möglich.

In der Umgebung dieser Ulcerationen kommt es in manchen Fällen zur Entstehung erythematöser Partien; diese stellen sich als ein oder mehrere, ziemlich scharf begrenzte, linsen- bis 10pfennigstückgrosse dunkelrothe bis violette Flecken dar, welche feine bis stecknadelkopfgrosse, häufig leicht erodirte Hervorragungen zeigen, so dass ihre Oberfläche ein sammt- oder plüschartiges Aussehen gewinnt. (Vgl. Fall VI u. X.) (Esthiomène érythémateux.) Bei ihrem Verschwinden hinterlassen sie glänzende, hellviolette Flecke, resp. oberflächliche, leichte Narben.

Oft ist auch die nächste Umgebung des Anus an der hyperplastischen Infiltration betheiligt. Bei den so häufig vorhandenen Hämorrhoidalknoten tritt die venöse Stauung zu Gunsten einer hyperplasirenden Infiltration zurück; es kommt zur Umbildung in polypöse, bisweilen papillomatöse Wuche-

---

[1]) Vgl. Fall V, Schroeder Fall I, Weniger Fall VI.

[2]) Vgl. den Fall von West and Duncan, Diseases of women, ferner Fall XVIII und XIX, der Fall von Häberlin l. c. und von Cayla, Esthiomenes vulvae Progrès méd. 1881 berichtet in Schmidt's Jahrbüchern, Bd. 194, S. 141.

[3]) Vgl. Fall 5.

[4]) Vgl. Fall XIX und die Fälle von Leroi des Barres (Thèse de Fiquet) und Angus Mac Donald, Lupus of the vulvo-anal regions, Edinburg med. Journal. April 1884.

rungen, welche ebenfalls wieder oberflächlicher Exulceration anheimfallen können.

Letztere können sich bis in den Mastdarm hinein fortsetzen und hier zur Proctitis [1]) und zur Entstehung von Stricturen [2]) und Fisteln [3]) Anlass geben. Bei diesen handelt es sich fast immer um Rectovestibularfisteln. Es ist Schroeder's Verdienst, hierauf zuerst aufmerksam gemacht zu haben. „Man findet in den ausgesprochensten Fällen die Schleimhaut des Anus in harte rigide Wülste verwandelt, zwischen denen die Aftermündung weit klafft, das untere Ende des Mastdarms ist in ein enges, mit starren ulcerirten und granulirenden Wandungen versehenes Rohr umgewandelt, von dem aus eine meistens enge Oeffnung in das vollständig ausgehöhlte Dammdreieck führt. Dies letztere, in dem Koth und Geschwürssecrete dauernd stagniren, öffnet sich an der oben beschriebenen Stelle in den Scheidenvorhof.“ — In anderen Fällen setzt sich die papilläre Form der Elephantiasis in den Anus hinein fort, diesen trichterförmig auseinanderdrängend und ausfüllend [4]); in diesen Fällen kann es durch das Zugrundegehen des Sphincter zur Incontinentia alvi kommen.

Das klinische Bild wird schliesslich vervollständigt durch die oft sehr tiefen und breiten, strahligen Narben in den Leistenbeugen, die von früher vorgenommenen Totalexstirpationen der Drüsenpackete herrühren; häufig findet man auch, entweder auf beiden oder nur auf einer Seite, kleinere Incisionsnarben. In den Fällen, in welchen Narben fehlen, weisen die Drüsen entweder keine oder eine geringe oder auch eine stärkere schmerzlose Schwellung auf.

Das Allgemeinbefinden der Patientinnen pflegt in der grossen Mehrzahl der Fälle gar nicht oder wenig gestört zu sein. Die Ulcerationen sind schmerzlos, höchstens von

---

[1]) Vgl. Fall 17, ferner Häberlin l. c.

[2]) Vgl. Fall 14, 16, 19, 20; Schroeder, Fall 3, 13; Weniger, l. c. Fall 3, 6, 7.

[3]) Vgl. Fall 7, 18, 19; Schroeder, Fall 10, 11, 12; Weniger, Fall 1—6.

[4]) Vgl. Fall 8 und Fall v. Rogers, Transactions of the obstetrical society of London. Vol. XI.

einem leichten Jucken begleitet,[1]) auch die elephantiastischen Wucherungen pflegen wenig oder gar keine Beschwerden zu machen. Ueberhaupt handelt es sich fast immer um kräftige, sonst völlig gesunde Individuen[2]) (unter den von uns beobachteten 10 Kranken litt eine an beginnender Phthise), denen meist jedes Krankheitsgefühl fehlt. Eine Ausnahme machen die Fälle, in denen es zur Ausbildung von Harnröhren-Scheiden- oder Scheiden-Mastdarmfisteln, oder zu Veränderungen im Rectum kommt. Die mit der Incontinentia urinae resp. alvi verbundenen Beschwerden machen natürlich mit der Zeit ihren ungünstigen Einfluss geltend. Meist aber tragen die den niederen Ständen angehörenden Kranken ihr Leiden mit stumpfer Gleichgiltigkeit.

Die Affection ist am häufigsten am Ausgang der zwanziger Jahre; von unseren 20 Kranken war die jüngste 20, die älteste 40 Jahre alt; als Durchschnittsalter erhalten wir 27·9 Jahre.[3])

Die pathologische Anatomie liefert uns über das Wesen des in Rede stehenden Processes nur insofern Aufschluss, als wir auch mit ihrer Hilfe eine specifische Erkrankung speciell Lues und Tuberkulose, nicht nachweisen können. Hinsichtlich der Histologie der elephantiastischen Hyperplasien können wir die Ergebnisse früherer Untersucher nur bestätigen. Der Process wird bei Esmarch und Kulenkampff[4]) in folgender Weise geschildert: „Die eigentlichen Veränderungen sind nun, was das mikroskopische Aussehen und die feinere Structur anbetrifft, völlig die gleichen bei allen Formen von Elephantiasis, mag dieselbe die Extremitäten oder die Genitalien betreffen, mag sie auf noch so verschiedene Art zustande gekommen sein. Wechselnd ist nur der Befund gemäss

---

[1]) Nur in Mayer's Fall X wird über „heftiges Krümmern und feines Stechen“ berichtet; in Landaus' Fall war das Ulcus bei Berührung schmerzhaft.

[2]) Die von den französischen Autoren betonte scrophulöse Veranlagung (cf. Bernutz, cit. bei Fiquet „L'esthiomène est une manifestation et une manifestation grave de la scrofule“) haben wir ebensowenig wie Taylor (s. u.) constatiren können.

[3]) Bei Fiquet finden sich 24 Beobachtungen, davon 11 zwischen 20 und 30, 8 zwischen 30 und 40 Jahren (1 unter 20, 4 über 40).

[4]) v. Esmarch u. Kulenkampff. Die elephantiast. Formen. 1885.

der Beschaffenheit und Consistenz des angebildeten Gewebes. Es wird deshalb angetroffen als ein zartfasriges mit vielen Kernen und Zellen versehenes und reichlicher fibrinogener Intercellularflüssigkeit durchtränktes, daher gallertige Consistenz darbietendes Gewebe, oder aber als derbes, trockenes, ja völlig fertig ausgebildetes Fasergerüst (diffuses Fibrom)".

Wir möchten hier nur kurz noch einen Befund erwähnen, welchen Herr College Pinner hieselbst erhoben hat. Es fanden sich (im Fall 4) in das subcutane, zartmaschige Gewebe der stark elephantiastisch verdickten, grossen Labien theils straffe Bindegewebeszüge, theils zahlreiche Haufen von Rundzellen eingelagert, welche theils aus sogenannten Plasmazellen, theils aus einfachen Leukocyten bestanden. Diese Rundzellenhaufen wurden nach oben hin reichlicher, um unter dem Papillarkörper stellenweise dichtgedrängte Herde zu bilden; die Kerne der Zellen zeigten hier häufig epithelioiden Charakter und schlossen sich stellenweise zu typischen Riesenzellen zusammen (Siehe Taf. VIII, Fig. 3), welche von den Langhans'schen in keiner Weise zu unterscheiden waren. Tuberkelbacillen konnten trotz vielfacher dahingehender Bemühungen nicht nachgewiesen werden. Es konnte also hier der Befund Ziegler's[1]) bestätigt werden, der „bei jenen Formen, welche sich in Folge ekzematöser und ulceröser Processe entwickeln, das Gewebe zellreich und stellenweise ganz den Charakter von Granulationsgewebe tragend" fand. In unserem Falle handelte es sich allerdings nicht um einen ekzematösen oder ulcerösen Process, vielmehr war die Elephantiasis in erster Linie als directe Folge der doppelseitigen totalen Leistendrüsenexstirpation anzusehen.

Auch van Gieson hat in einem von Taylor excidirten Stück, wie der Letztere mittheilt, eine chronisch-productive oder chronische „cellulare Entzündung" constatirt mit Neubildung von Bindegewebe, Entwicklung der fixen Bindegewebszellen zu polygonalen Zellen, die in Haufen bei einander liegen, und zu Riesenzellen, welche oft die Mitte von Nestern solcher polygonaler Zellen einnehmen. Endlich berichtet Unna[2])

[1]) Ziegler. Lehrbuch der speciellen pathol. Anat. 1887 p. 459.

[2]) Unna. Histopathologie 1894 p. 495.

von Riesenzellen, die er in 2 Fällen von Elephantiasis gefunden hat.

Wir werden auf die diagnostische Bedeutung der Riesenzellen noch weiter unten zu sprechen kommen.

Ebenso kurz können wir uns über die histologischen Verhältnisse bei den ulcerativen Processen fassen. Auch hier handelte es sich um diffuse Infiltration eines derbe Verdickung der Bindegewebsbalken zeigenden Gewebes; der Grund des Ulcus wird grösstentheils von einem Granulationsgewebe gebildet, welches sich bis in die Tiefe zwischen die glatten Muskelbündel hinein erstreckt (Vgl. Fig. 1). An anderen Stellen ist diese Lage von Granulationsgewebe so dünn, dass die Muskelbündel fast zu Tage liegen. Das Epithel setzt sich mit scharfem Rande ab; man erkennt deutlich den unterminirten Rand und das Fehlen jeglicher Ueberhäutungstendenz. Das Granulationsgewebe setzt sich auch hier aus unregelmässig gelagerten Schwärmen von „Plasmazellen“ zusammen, welche reichlich mit Eiterkörperchen durchsetzt sind; an vielen (den schwächer gefärbten) Stellen sind die Kerne epithelioid, d. h. sie sind grösser und blasser geworden, während ihre Kernkörperchen an Färbbarkeit abgenommen haben; das Protoplasma dieser Zellen ist hier zugrunde gegangen und hat sich in eine diffus die Kerne umgebende, theils eine deutliche Streifung, grösstentheils aber scholligen Zerfall aufweisende Masse aufgelöst (Fig. 2). Riesenzellen habe ich nirgends nachweisen können.

Wir haben bisher den Ausdruck „Elephantiasis“ thunlichst vermieden und dafür den „elephantiastische Verdickung“ gebraucht; wir sind uns wohl bewusst, dass — von der endemischen Form der Elephantiasis ganz abgesehen — nur die congenitalen Formen, welche in das Gebiet der weichen Fibrome, der wirklichen Neoplasmen gehören, einer scharfen Absonderung aus dem Gesammtgebiete der Elephantiasis fähig sind. Alle anderen Fälle von Elephantiasis sind weder durch ihre Aetiologie noch durch ihr klinisches Bild noch durch die anatomischen Veränderungen einer wirklich auf qualitativen Differenzen beruhenden Eintheilung zugänglich. Von diesem Gesichtspunkt aus können wir die Aufstellung gewisser Typen

für didaktische Zwecke wohl gutheissen, aber wir können weder einer Eintheilung, wie sie Klebs[1]) gibt (epidermoidale, bindegewebige und lymphangiektomatöse Form), noch dem Vorschlage Fritsch's,[2]) die in Rede stehende Form als „Pseudoelephantiasis oder lymphatische Hypertrophie" abzugrenzen, eine wesentliche Bedeutung beimessen — es sei denn, dass Fritsch unter diesem Namen alle die Fälle von Elephantiasis überhaupt, die nicht congenitaler oder endemischer Natur sind, begreifen will.

Immerhin werden wir uns bewusst bleiben, dass es sich bei der vorliegenden Form selten um eine sehr hochgradige Verdickung und fast nie um die Ausbildung wirklicher Tumoren handelt, sondern dass wir eine Art „Stauungselephantiasis" vor uns haben, die sich mehr in diffuser Verdickung und Volumvermehrung der betroffenen Theile documentirt.

Wenn wir nunmehr versuchen, aus dem von uns publicirten und dem in der Literatur niedergelegten Material die Aetiologie der uns beschäftigenden Krankheit zu erforschen, so möchten wir die Factoren, welche von Bedeutung zu sein scheinen, einzeln vorführen, von vornherein aber betonen, dass es fast immer das Zusammenwirken mehrerer dieser Factoren ist, welche zu dem — bei allem Wechsel im Grade und in der Localisation der Erscheinungen — im Ganzen einheitlichen Bilde führen. Welchem dieser Factoren die grösste Bedeutung zukommt, das festzustellen, ist im einzelnen Fall meist ebensowenig möglich, wie bei der allgemeinen Besprechung des Krankheitsbildes.

Es wird auch schwer sein, eine Scheidung dieser Factoren in „prädisponirende" und in „eigentlich veranlassende" durchzuführen. Zu den prädisponirenden aber gehört zweifellos der eine, auf den wir schon in den einleitenden Bemerkungen hingewiesen haben, nämlich die Bedeutung der Stauung, speciell der Lymphstauung, für das Zustandekommen der Krankheit.

Wir haben in 5 unter 10, resp. in 12 unter 20 Fällen in beiden Leistenbeugen zum Theil enorm tiefe Substanzverluste

---

[1]) Klebs. Handbuch der pathol. Anatomie.

[2]) Fritsch l. c.

gefunden, welche auf einen völligen Verlust der Drüsen schliessen liessen, während in 7 anderen die Drüsen auf nur einer Seite exstirpirt oder doch incidirt waren.

Der Verlust der Leistendrüsen ist in der Mehrzahl der Fälle durch einen suppurirenden Bubo, noch häufiger wohl durch eine wegen eines solchen vorgenommene Totalexstirpation bedingt. Es ist aber auch möglich, dass in einzelnen Fällen die durch eine chronische Schwellung bedingte Ausschaltung ihrer physiologischen Thätigkeit gleichen Erfolg haben könnte. Inwieweit hier die Lues und die von ihr abhängige Sclerose der Drüsen in Frage kommt, müssen wir dahingestellt sein lassen. Sicher kann es indessen bei chronischen Reizzuständen der peripheren Gewebe auch ohne palpable Drüsenschwellung zu nur mikroskopisch nachweisbarem Verlust der eigentlichen Drüsensubstanz kommen. Jadassohn[1]) fand nämlich, dass bei Personen mit chronischen Unterschenkelekzemen die anscheinend unveränderten femoralen Lymphdrüsen nichts mehr von eigentlicher Drüsensubstanz enthielten, sondern gänzlich durch bindegewebige Schwielen ersetzt waren. Es ist natürlich eine Hypothese, aber eine, wie uns scheint, nicht unwahrscheinliche, dass in manchen der Fälle, in denen immer wieder Infectionsherde in den Genitalien vorhanden waren, auch ohne acute Suppuration, eine tiefgreifende Zerstörung, eine Verdickung des Drüsenparenchyms, und damit die Vorbedingung zur Lymphstauung zustande gekommen sein kann. [2])

---

[1]) Jadassohn. Ueber die Pityriasis rubra (Hebra) etc. Archiv f. Derm. u. Syph. 1892.

[2]) Einen Fall, welcher eine derartige Erklärung nahe legte, habe ich in jüngster Zeit beobachtet. Bei einem — vermuthlich auf Grund einer Kinderlähmung verkrüppelten — Patienten bestand an dem einen Bein seit langer Zeit ein torpides Ulcus und eine mässige chronische Verdickung der gesammten Haut, welche wohl als ein „stabiles Oedem“ aufzufassen war. Er erkrankte an einer Entzündung der Drüsen in der entsprechenden Inguinalbeuge, für die ein Grund an den Genitalien nicht gefunden werden konnte. Bei der Aufnahme war die Haut der Inguinalgegend geröthet — es war nur sehr mässiges Fieber vorhanden; Scrotum und Penis aber waren kolossal geschwollen, derb elastisch, dabei nicht entzündet, auf Druck nicht empfindlich — die Anschwellung selbst war ohne Schmerzen eingetreten; Fieber gering; Urin frei. In den nächsten Tagen perforirte die phlegmonöse Entzündung der Inguinalgegend;

Nun ist allerdings Cohnheim[1]) in seinen Experimenten zu dem Resultat gekommen, dass selbst „die totale Sperre der gesammten Lymphbahnen eines einzelnen Körpertheils niemals Oedem desselben zur Folge hat“ — aber er fügt selbst hinzu, „solange die Lymphabscheidung in ihm die normale ist“; und er führt weiter aus, dass, „wenn Hydrops entstehen soll“, die Transsudation aus dem Blute, d. h. also die Production der Lymphe über die Norm gesteigert sein muss. Normalerweise übernehmen bei Behinderung der Lymphabfuhr durch die Lymphbahnen die Blutgefässe diese Function; wenn aber die Transsudation aus den Blutgefässen gesteigert ist, dann muss naturgemäss die Resorption durch dieselben erschwert sein. Cohnheim spricht hier bloss von Transsudation — ganz dieselbe Behinderung der normalen Resorption durch die Blutgefässe wird aber durch exsudative, d. h. durch entzündliche Processe bedingt sein. Und gerade hierin scheint uns bei dem uns hier beschäftigenden Processe das unglückliche Resultat der gemeinsamen Wirkung von Entfernung der Lymphdrüsen und entzündlichen Processen in der Vulva,[2]) auf die wir noch zu sprechen kommen,

---

darnach stellten sich plötzlich starke Schmerzen, bläuliche Verfärbung am Scrotum und innerhalb 24 Stunden Gangrän eines grossen Theils der Scrotalhaut ein. Ausgiebige Incisionen führten zur Heilung. Die Pathogenese dieses Falles habe ich mir so erklären zu müssen geglaubt: Das stabile Oedem des Beins weist auf eine schon längst bestehende Erschwerung der Circulation in ihm hin. Plötzlich tritt — durch irgend eine Infection — eine Entzündung der Inguinaldrüsen ein und während eine solche unter normalen Verhältnissen ein Oedem der Genitalien nicht bedingt, ruft sie hier, indem sie die schon bisher nicht mehr normal functionirenden Lymphdrüsenbahnen vollständig verlegt, ein zuerst sicher nicht entzündliches Oedem der Genitalien hervor, dessen nachträgliche Umwandlung in eine Gangrän bei der kolossalen Spannung der Haut und der Nähe des infectiösen Processes nichts erstaunliches hat.

Jadassohn.

[1]) Cohnheim. Vorlesungen über allgemeine Pathologie. I. p. 489.

[2]) Anmerk. nach Abschluss der Arbeit. Auf die ungünstige Wirkung der gemeinsamen Wirkung von Lymphbahn-Verlegung und peripherer Entzündung führt auch Lassar (Derm. Zeitschrift 1894. I. p. 550) die elephantiastische Verdickung des Scrotums in 2 Fällen zurück, von denen besonders der 2. die ätiologische Bedeutung acuter Entzündung ins hellste Licht setzt. Ich möchte es dahingestellt sein lassen, ob dabei wirklich, wie Lassar meint, die Zunahme des Lymphserums „an Quantität und

begründet zu sein. Auch wenn wir die Thierversuche Cohnheim's für die menschliche Pathologie voll gelten lassen, auch dann ist Oedem und Elephantiasis wohl zu verstehen, und mit dieser Erklärung harmonirt vollständig, was Esmarch und Kulenkamptf[1]) zur Erklärung der sporadischen Elephantiasis anführen: „Umso häufiger ist sie das Resultat wiederholter entzündlicher, sowie andauernder nutritiver Reizungen, welche durch zurückbleibende Veränderungen der Gefässwände, Anhäufung zelliger und plasmatischer Exsudate, Compression der Venen und Lymphgefässe den Kreislauf oder das Saftcanalsystem in loco überladen.“ [2])

---

gerinnlichen Bestandtheilen“ oder ob nicht, wie oben im Anschluss an Cohnheim betont ist, die durch die Entzündung bedingte Verminderung der resorptiven Thätigkeit der Blutgefässe das wesentlichste Moment für die Lymphstauung unter diesen Verhältnissen ist. [Vgl. auch die Bemerkungen Schreiber's (Dermatol. Zeitschr. II. Bd. 5. Heft p. 476), der einen Fall von Elephantiasis vulvae nach Bubonen aus der Lassar'schen Klinik mittheilt; ferner den Fall Mermet's (Oedème élephantiastique du scrotum et du membre inférieur gauche consécutif à un bubon blennostrumeaux. Gazette des hôpitaux 24 Mai 1894), in welchem im unmittelbaren Anschluss an einen suppurirenden Bubo bei Gonorrhoe eine elephantiastische Verdickung des Scrotums und der ganzen unteren Extremität auffallend schnell eintrat.] Jadassohn.

[1]) l. c.

[2]) Erst nach Abschluss dieser Arbeit durch Herrn Collegen Koch wurde mir die sehr interessante Mittheilung Bayer's: „Altes und Neues über kranke Lymphdrüsen“ (Langenbeck's Archiv XLIX 3) bekannt, in welcher der Verf. behauptet, dass das die Lymphdrüsen umgebende Gewebe als ein integrirender Bestandtheil derselben aufzufassen sei, in welchem nach Exstirpation der Drüsen reparatorische Vorgänge — Bildung von Lymph- und Blutbahnen, Follikeln und Drüsen — stattfinden. Die Lymphstauung selbst diene als Reiz zu diesen Vorgängen; bei einer dabei bestehenden Entzündung führe sie zu Narben- und Schwielenbildung. Es tritt also entweder nach Drüsen-Exstirpation eine totale Restitution ad integrum oder ein stabiles Oedem auf.

Diese Auffassung wirft ein neues Licht auf die hier erörterte Frage. Bei den Adenitiden der Leistengegend nach Ulcus molle ist meist eine starke Periadenitis vorhanden; bei den früher von uns viel angewendeten Totalexstirpationen ist das Fettgewebe der Drüsen immer mit entfernt worden; aber auch bei einfacher Incision oder spontaner Eröffnung geht gerade in dieser Region ein Theil des Fettgewebes mit verloren. Hat dieses die ihm von Bayer vindicirte Bedeutung, so ist die relative Häufig-

Mit diesen Erwägungen stimmt auch überein, dass die elephantiastische Verdickung so sehr viel häufiger bei Frauen, speciell bei Prostituirten der Bubonenexstirpation folgt, als bei Männern, weil bei den Ersteren eben die peripheren entzündlichen Reizungen so sehr viel häufiger sind. Neben dem stabilen Oedem und der Elephantiasis spielen ulceröse Vorgänge nicht bloss in dem Krankheitsbilde, sondern auch in der Aetiologie der geschilderten Erkrankung eine grosse Rolle. Was Virchow[1]) von der „Elephantiasis ulcerosa" der Extremitäten sagt, gilt auch für die „Elephantiasis ulcerosa vulvae". Es heisst bei ihm: „Andere Male entstehen an der sehr harten und steifen Oberfläche in Folge der Bewegungen, namentlich an den Füssen, Sprünge, aus welchen Flüssigkeit aussickert, welche aber allmälig in eine schlechte Suppuration gerathen. Andere Male endlich ist es eine Elephantiasis tuberosa oder tuberculosa, bei welcher inmitten ausgedehnter Erkrankung einzelne Knoten entstehen, erweichen und endlich aufbrechen. Diese Geschwüre in den verdichteten Theilen bestehen gewöhnlich sehr lange fort, erweisen sich als sehr refractär gegen alle Behandlung, sondern eine dünne, wässrige Masse ab und fressen nach und nach im Umfang und in die Tiefe fort. Es sind wahre Ulcera rodentia (Esthiomenos)".

In der Vulva sind ausser dem Aneinanderreiben der verdickten grossen und kleinen Labien beim Gehen, den Zerrungen, die einzelne hyperplasirte Partien durch ihre Schwere ausüben, hauptsächlich Traumen für das Zustandekommen der Ulcera, vielleicht auch der Elephantiasis,[2]) von der grössten Bedeutung. Und zwar handelt es sich um wiederholte Traumen, die stets an denselben Stellen einsetzen und einen chronischen Reizzustand bedingen, das heisst um Excesse in Venere. Das Ulcus vulvae entwickelt sich mit Vorliebe an der hinteren Commissur, resp. in der Umgebung der Clitoris,

---

keit elephantiastischer und ulceröser Processe gerade nach den Bubonen-Operationen, auch abgesehen von den oben erörterten Momenten wohl zu verstehen. Jadassohn.

[1]) Virchow. Geschwülste. I. p. 316.

[2]) Vgl. Mayer, l. c. Fall VI und Taylor, Cases of lesions of the genitals. Journ. of cut. and gen.-ur. dis. Vol. IX. 1891. Fall I.

also an denjenigen Stellen, welche bei dem Coitus den grössten Insulten ausgesetzt werden. Es wird uns deshalb nicht Wunder nehmen, dass fast alle hier in Frage kommenden Patienten Prostituirte [1]) sind, da bei ihnen sowohl die zuletzt erwähnten Schädlichkeiten sehr ins Gewicht fallen, als auch die suppurirenden Bubonen, welche direct oder indirect zum Verlust der Leistendrüsen führen, natürlich recht häufig sind.

Auch die Lage der Vulva dürfte eine nicht zu unterschätzende Rolle spielen; ein Moment, auf das Schroeder [2]) wohl mit Recht sehr grosses Gewicht legt. Ist die Vulva sehr weit nach vorn gelagert, so wird bei der Cohabitation die hintere Commissur am meisten gefährdet sein; liegt sie weit nach hinten, so kommen Clitoris und Harnröhrenwulst in Gefahr. Schröder meint, dass es in derartigen Fällen geradezu zur Abreissung des Harnröhrenwulstes kommen kann.

Wir kommen nun auf die ätiologische Bedeutung zu sprechen, welche specifische entzündliche Processe für das Zustandekommen der Elephantiasis und besonders der Ulcera haben. Von acuten derartigen Processen kommt vor allem das Ulcus molle in Frage. Dieser Zusammenhang mit dem Ulcus molle ist von Jacobi, [3]) Pescione [4]) und Taylor schon gewürdigt worden. Es bleibt nach der oberflächlichen Vernarbung resp. Epidermisirung des Ulcus noch eine Infiltration des Gewebes in der Tiefe zurück, „die eine gewisse Starrheit desselben bedingt. Durch das fortgesetzte Trauma beim Coitus reisst die Narbe ein, die Entzündung, Infiltration und Starrheit des Gewebes schreitet fort, so dass die Geschwüre immer grösser werden.“ (Jacobi.) Wir möchten hier anfügen, dass man diese Aetiologie gerade bei den leichteren Formen am häufigsten verfolgen kann. Man sieht bei Prostituirten sehr häufig, und zwar fast immer an der hinteren Commissur, nachdem sie

---

[1]) Auch Fox und Fahrquahr berichten aus Indien, dass hier die Elephantiasis vulvae vornehmlich bei Prostituirten beobachtet wird und zwar bald nachdem sie syphilitisch inficirt wurden. Vgl. Esmarch und Kulenkampff, l. c.

[2]) Schroeder, l. c.

[3]) Jacobi, l. c.

[4]) Pescione. L'ulcera venerea cronica. Rif. med. 1889. Nr. 92.

hier einige Male typische Ulcera mollia gehabt haben, kleine, flache Substanzverluste, etwa von der Grösse einer Linse bis zu der eines Fünfpfennigstücks, mit absolut reinem Grund und mässig infiltrirten Rändern, welche sehr wenig Neigung zur Epidermisirung zeigen. Derartige, gewissermassen rudimentäre Fälle haben wir natürlich unter unsere obigen Krankengeschichten nicht aufgenommen; sie pflegen immer zur Heilung zu kommen, wenn die Patientin für einige Wochen der Cohabitation entzogen bleibt.

Eine ganz ähnliche Rolle, wie das Ulcus molle, können andere ulcerative Processe, z. B. Primäraffecte, exulcerirende Papeln oder spätluetische Processe, spielen. Durch den Import von Entzündungsproducten von den ulcerirenden Flächen aus in die — eventuell schon durch die Sclerosirung in ihrer Function beeinträchtigten — Lymphdrüsen kann es nämlich, wie schon oben ausgeführt wurde, zu einer partiellen oder totalen Ausschaltung der Drüsensubstanz kommen; es wird sich also eine gewisse Lymphstauung ausbilden, welche ihrerseits wiederum die Entwicklung einer Hyperplasie der Gewebe begünstigt, die Heilung der ulcerativen Processe aber erschwert resp. hindert, so dass eine Art von Circulus vitiosus zustande kommt. In gleicher ungünstiger Weise können Abscesse der Bartholinischen Drüsen (Vgl. Fall XVI), langdauernde Cervixgonorrhoen,[1]) furunculöse und phlegmonöse Processe, sowie vernachlässigte Dammrisse und geplatzte Hämorrhoidalknoten wirken. An alle diese, mit Infiltration und Ulceration einhergehenden Schädigungen des Gewebes schliessen sich nach Ablauf des virulenten

[1]) Im Fall von Martin konnte, abgesehen von etwas vergrösserten Inguinaldrüsen, ein anderes ätiologisches Moment nicht aufgefunden werden. Vgl. Martin, Ein Fall von Lupus hypertrophicus vulvae, Monatshefte für Geb. XVIII. 1861. — Wir halten die Entstehung von Erosionen und weiterhin auch von Ulcerationen in der Vulva in Folge lange dauernder Cervixgonorrhoe und des häufig mit ihr verbundenen profusen Fluor durchaus für möglich, wenn wir auch die Erklärung Oberländer's, der sie aus „verschwärenden gonorrhoischen Follikeln" hervorgehen lässt, nicht zu acceptiren vermögen. Vgl. Oberländer, Ueber Veränderungen der Vaginalschleimhaut von an chronischer Gonorrhoe leidenden Prostituirten. Archiv für Derm. u. Syph. 1888. Heft 1

Processes die chronischen Ulcerationen entweder unmittelbar an, oder aber es wird nur der Boden für eine spätere Entwicklung derselben vorbereitet.

Auch im Anschluss an das Erysipel, zumal wenn es in wiederholten Schüben auftritt, kann sich eine dauernde Verdickung und Volumvermehrung der betroffenen Theile ausbilden („Oedema perstans“). Wir konnten in der Literatur allerdings nur einen Fall, der von Fiquet[1]) ausführlich geschildert wird, auffinden, in welchem es nach wiederholten erysipelatösen Attaquen zu einer hochgradigen elephantiastischen Verdickung der grossen und kleinen Schamlippen kam.

Eine besondere Bedeutung für das Zustandekommen sowohl der hyperplastischen, als der ulcerativen Veränderungen ist vielleicht der Syphilis und der von ihr abhängingen specifischen Gewebsinfiltration zuzuschreiben. Es erscheint sehr wohl möglich, die allen Luetikern innewohnende Neigung zur chronischen Bindegewebshyperplasie und Ulceration auf den veränderten Zustand der Gefässe zurückzuführen, in den die letzteren durch die Peri- und Endovasculitis luetica versetzt worden sind. So haben wir öfter beobachtet, dass im Anschluss an ein Oedema indurativum eine elephantiastische Verdickung der betroffenen Labie zurückbleibt, welche trotz fernerer Darreichung von Hg und JK, und nachdem alle übrigen luetischen Symptome geschwunden sind, nicht zurückgehen will. Es würde sich dann hierbei um eine Analogie zu der „Sclérogomme“ der Franzosen handeln, deren Wesen in chronischer Bindegewebshyperplasie mit Schwielenbildung und Neigung zu Stricturirung besteht und deren typischeste Form das von Fournier[2]) beschriebene Syphilôme ano-rectal darstellt. Die in vielen unserer Fälle vorhandene Betheiligung des Rectums, die Neigung des Gewebes der Vulva zur diffusen Sclerosirung und, wenn auch nicht hochgradigen, Stricturirung legen den Gedanken an eine Analogie mit diesem Processe nahe.

Die Auffassung, dass es sich bei der erwähnten Rectalerkrankung um einen luetischen Process handelt, ist freilich wohl noch nicht erwiesen; ihre Abgrenzung von den bekannten

[1]) Fiquet. Essai sur l'esthiomène. Thèse 1876.

[2]) Fournier. Leçons sur la syphilis tertiaire.

und viel besprochenen, von einzelnen als sicher luetisch angesprochenen, chronischen Rectalgeschwüren ist jedenfalls sehr schwierig. Die letzteren haben aber in der That auffallende Anologien zu den uns beschäftigenden Processen an der Vulva. Nicht bloss, dass sie ineinander übergehen und combinirt mit einander vorkommen können, wie schon früher betont worden ist; sie stimmen auch, wie Jadassohn in einem noch ungedruckten Aufsatz über Rectum-Syphilis in Drasche's Bibliothek der gesammten medicinischen Wissenschaften ausführlicher dargelegt hat, überein: 1. In dem besonders häufigen Vorkommen bei Personen, die Lues gehabt haben, speciell bei Prostituirten, 2. in dem sehr chronischen Verlauf, 3. in der Unwirksamkeit von Hg und JK, 4. in der Bedeutung von Traumen (Coprostase etc.) für die Entstehung der Ulcerationen.

Die Entwicklung der elephantiastischen Verdickungen kann durch die Menses begünstigt werden. Mayer[1]), Koch[2]) und wir selbst (Fall IV) haben in je einem Fall jedes Mal zur Zeit der Periode eine Anschwellung der elephantiastisch verdickten Labien constatiren können.

Dass neben den angeführten ätiologischen Momenten und ihrer wechselnden Combination auch individuelle Verhältnisse eine Rolle spielen können, ist ohne Weiteres zuzugeben. Wenn wir auch von allen dyskrasischen Momenten absehen, müssen wir doch zugeben, dass locale, unserer Beobachtung entgehende, anatomische Bedingungen (z. B. Verödung der Lymphdrüsen) das Entstehen der elephantiastischen Hyperplasien und der Ulcerationen zur Folge haben, wie anderseits günstige Circulationsverhältnisse (z. B. Ausbildung von Collateralbahnen) dasselbe verhindern können.

Bei einem Krankheitsbilde, das sich, wie ich wiederholt betont habe, in so verschiedener Weise, wenn auch wesentlich nur aus 2 Componenten — Ulceration und Gewebsverdickung — zusammensetzt, und bei dem die ätiologische Untersuchung auf sehr verschiedene Ursachen hinweist, hat man naturgemäss vielfach versucht, die hierher gehörigen Fälle nach verschiedenen Gesichtspunkten noch in einzelne Gruppen einzutheilen. Die

[1]) Mayer, l. c.

[2]) Koch. Gräfe's und Walter's Journal. Bd. XXIV. Heft 2.

französischen Autoren wie Huguier und Fiquet haben das wesentlich nach quantitativen Differenzen gethan; so unterscheidet der letztere eine oberflächliche, eine tiefe und eine ulceröse Form. Am weitesten ist in dem Bestreben zu rubriciren Taylor[1]) gegangen, dem wir eine ausserordentlich eingehende Arbeit über dieses Thema mit Krankenphotographien und mit mikroskopischen Untersuchungen (u. Abbildungen) von van Gieson verdanken. So werthvoll auch das von Taylor beobachtete Material und seine Beschreibungen sind, so grosse Verdienste er sich auch um die Bekämpfung der wissenschaftlich ganz unbegründeten Identificirung unseres Krankheitsbildes mit dem „Esthiomène"-Lupus erworben hat und so sehr wir auch mit den von ihm gegebenen ätiologischen Erklärungen im Ganzen übereinstimmen, so wenig können wir doch zugeben, dass die von ihm versuchte Eintheilung das Verständniss oder auch nur die Verständigung wesentlich erleichtert. Die von ihm zum Schluss aufgestellten Gruppen sind folgende:

1. Small hyperplasiae, caruncles and papillary growths.
2. Large hyperplasiae and hypertrophies.
3. Hyperplasia from acute and chronic chancroids.
4. The various forms of hypertrophy induced by indurated oedema of syphilis.
5. Hyperplasia resulting from chronic ulcers, the so-called chancroids, in intermediary and old syphilis.
6. Hyperplasia in old syphilitics presenting no specific character and occurring soon or long after the period of gummy infiltration, in some cases being coexistent with specific lesions elsewhere.

Diese Gruppen sind theils nach morphologischen, theils nach ätiologischen Gesichtspunkten gebildet. Darin zeigt

---

[1]) Ausser einer kleinen Mittheilung: „A hitherto undescribed Form of New Growth of the Vulva (American Journal of the Medic. Sciences. Febr. 1890) erschien eine grössere Arbeit Taylor's „Chronic Inflammation, Infiltration and Ulceration of the External Genitals of Women, with a Consideration of the Question of Esthiomène or Lupus of these Parts. The New-York Medical Journal 4./I. 1890. Nr. 579). Cf. Referat dieses Archiv 1890 p. 668.

sich schon die Unmöglichkeit, eine wirklich wissenschaftliche Eintheilung dieses Gebietes vorzunehmen, weil das resultirende Krankheitsbild sich weder nach der ersten disponirenden, noch nach der letzten Gelegenheitsursache richtet, sondern in jedem einzelnen Fall von einer Mehrheit von Ursachen abhängig ist und darum je nach dem Ueberwiegen des einen oder des anderen ätiologischen Momentes variirt. Zwischen der unscheinbarsten und der höchstgradigen hierher gehörigen Affection gibt es alle Uebergänge — jede Abgrenzung bekommt daher etwas Gezwungenes und nur die Aufzählung der einzelnen in Betracht kommenden Ursachen und die Schilderung der einzelnen Componenten des im Ganzen einheitlichen Krankheitsbildes scheint uns für Lehr- wie für wissenschaftliche Zwecke brauchbar.

Die Differentialdiagnose gestaltet sich für Denjenigen, welcher das Krankheitsbild wiederholt gesehen hat, meist leicht; sie bereitet aber mitunter auch beträchtliche Schwierigkeiten, welche nur durch Zuhilfenahme des Mikroskops oder durch längere Beobachtung des klinischen Verlaufs beseitigt werden können.

Gegenüber dem Ulcus molle werden: die zackigen, ausgefressenen Ränder des letzteren, seine fehlende oder doch geringe Infiltration, der Farbengegensatz zwischen dem gerötheten Rand und dem gelben Grund des Geschwürs, ferner eventuell vorhandene schmerzhafte Drüsenschwellungen, sowie endlich erfolgreiche Inoculationen (ev. auch der Nachweis des Ducrey'schen Bacillus) die Diagnose wohl immer leicht ermöglichen. Nur ein beginnendes chronisches Ulcus an der hinteren Commissur (s. ob.) kann gelegentlich von einem in Reinigung begriffenen Ulcus molle kaum unterschieden werden. Das seltene phagedänische Ulcus der Vulva ist durch seine rapide Entwicklung und seinen acuten, fieberhaften Verlauf hinreichend gekennzeichnet.

Was die Producte der Syphilis anlangt, so kann die Abgrenzung der uns hier beschäftigenden Ulcerationsformen von einem Primäraffect (ev. einem Chancre mixte) unter Umständen Schwierigkeiten bereiten, die aber wohl in jedem Falle bei der Beobachtung des ferneren Verlaufs verschwinden werden. Exulcerirte Papeln werden kaum jemals zu diagno-

stischen Zweifeln Veranlassung geben, dagegen kann es mitunter schwierig werden, eine elephantiastisch verdickte von einer specifisch indurirten Labie zu unterscheiden. Indess ist bei einem Oedema indurativum meist die ganze Labie bretthart indurirt, so dass sie bei seitlichem Druck in toto verschoben wird und das Abheben einer Falte unmöglich ist. Die Oberfläche ist meist entzündlich gereizt, die Schleimhaut häufig macerirt.

Ist das Oedema indurativum an Stelle eines Primäraffects aufgetreten, so wird die regionäre Drüsenschwellung, die auf der befallenen Seite meist stärker ist als auf der anderen, vor Verwechslung schützen; gehört es dem condylomatösen Stadium an, so werden andere Zeichen florider Erkrankung die Diagnose sichern. Bei elephantiastischer Verdickung ist die Härte geringer, der entzündliche Charakter tritt mehr in den Hintergrund, die Hyperplasie erstreckt sich fast immer auf benachbarte Theile (Nymphen und Clitoris) und documentirt sich sehr häufig in der Entwicklung von papillomatösen Wucherungen auf der Schleimhaut.

Tertiäre Processe in der Vulva sind nicht gerade häufig. Ihre Diagnose wird, abgesehen von der Reaction auf Hg und JK, ermöglicht durch den meist solitären Sitz des Infiltrats, welches die klinischen Eigenthümlichkeiten eines Pseudochancre tertiaire, eines tubero-serpiginösen Syphilids oder eines Gumma darbieten wird. Nach unseren eigenen spärlichen Beobachtungen scheint die erste Form noch relativ am häufigsten vorzukommen; in der Umgebung des Anus haben wir das tuberoserpiginöse Syphilid nicht zu selten gefunden.

Wir möchten hier aber nochmals betonen, dass wahrscheinlich, das Vorhandensein von begünstigenden Circulationsstörungen irgend welcher Art vorausgesetzt, wie an Ulcera mollia, so auch an Producte der Lues, sich chronische Ulcerationen anschliessen können. Diese dürfen dann aber nicht mehr als specifische angesprochen werden; sie haben vielmehr die wohl charakterisirten, klinischen Eigenthümlichkeiten von chronischen, nicht infectiösen Ulcerationen angenommen, deren indifferenter Charakter sich unter Anderem darin zeigt, dass sie die Reactionsfähigkeit auf Hg und JK völlig eingebüsst haben.

Schwierig kann die Unterscheidung von Cancroid der Vulva, wenigstens im Anfangsstadium des letzteren werden. Doch ist die Lieblingslocalisationsstelle des Cancroids die Schleimhautgrenze der grossen Labien; der Ulceration geht gewöhnlich ein oft lange Zeit hindurch sich wenig verändernder Knoten voraus, welcher erst ganz allmälig einer Erosion und Exulceration anheimfällt. Das carcinomatöse Ulcus kann mit einem chronischen, nicht specifischen Ulcus sehr grosse Aehnlichkeit haben, doch wird, ganz abgesehen von der mikroskopischen Untersuchung, der zwar langsame, aber doch progressive Verlauf des Cancroids, die fast immer vorhandenen Schmerzen, das Fehlen elephantiastischer oder papillärer Hyperplasien in der Umgebung und der körnige Charakter der Geschwürsfläche, das Eintreten von indolenten Leistendrüsenschwellungen, die eventuell zur Ulceration gelangen, sowie der schliesslich deletäre Ausgang die Diagnose „Cancroid" sichern.

Leichter ist die Abgrenzung von dem seltenen tuberculösen Ulcus der Vulva, von dem Fälle von Deschamps[1]), Chiari[2]), Demme[3]), Zweigbaum[4]), Campana[5]), Viatte[6]) Müller[7]) u. A. beschrieben worden sind. Bei diesem zur Tuberculosis cutis s. mucosae s. s., miliaris etc. gehörenden Krankheitsbild handelt es sich meist um unregelmässige, grauen, speckigen Belag zeigende Ulcera, deren Ränder zackig ausgefressen oder fein gezähnelt und leicht infiltrirt sind. Auf dem Grunde der schmerzhaften Ulcera sieht man meist käsige, graue Pünktchen, welche Miliartuberkeln entsprechen, „so dass man sofort bei

---

[1]) Deschamps. Études sur quelques ulcérations rares et non vénériennes de la vulve et du vagin. Archiv de tocologie. 1885.

[2]) Chiari. Ueber den Befund ausgedehnter tuberculöser Ulceration in der Vulva und Vagina. Archiv f. Derm. u. Syph. 1886.

[3]) Demme. Tuberculose der äusseren weiblichen Genitalorgane. Wiener medic. Blätter. 1887 p. 1577.

[4]) Zweigbaum. Ein Fall von tuberculöser Ulceration der Vulva, Vagina und der Portio vaginalis uteri. Berl. klin. Wochenschr. 1888. Nr. 22.

[5]) Clin. dermopatica e sifilopat. Genova 1889. V. fasc. V.

[6]) Viatte. Klinische und histologische Untersuchungen über Lupus vulvae. I.-D. Basel 1891. (Fall I.)

[7]) Müller. Zur Casuistik der Hauttuberculose. Fall I. Monatshefte für praktische Dermatologie. Bd. XXI. Nr. 7.

makroskopischer Betrachtung die Diagnose auf einen tuberculösen Verschwärungsprocess stellen muss.“ (Chiari). Der Verlauf ist perniciös. Mikroskopisch findet man eine typische Tuberkulose mit oft reichlichen Tuberkelbacillen; differentialdiagnostisch würde also der Bacillennachweis in Frage kommen. Ausserdem finden sich aber in diesen Fällen von Vulvartuberculose stets noch anderweitige, meist hochgradige tuberculöse Processe, vor Allem der Beckenorgane, [1]) des Darmes oder der Lungen, und schliesslich fehlen bei ihnen hyperplastische resp. elephantiastische Veränderungen der äusseren Genitalien. [2])

Eine gesonderte Besprechung erfordert der „Lupus vulvae.“ Es findet sich in der Literatur eine Anzahl von unter diesem Namen beschriebenen Fällen, und zwar hauptsächlich aus der Zeit vor der Entdeckung des Tuberkelbacillus, in welcher man naturgemäss die Bezeichnung „Lupus“ nicht für tuberculöse Haut- und Schleimhauterkrankungen reservirte, sondern vielmehr alle möglichen ulcerativen Processe, tuberculöse, carcinomatöse, luetische und indifferente, unter diesem Namen, oder noch häufiger unter dem mit ihm identificirten Begriff „Esthiomène“ beschrieb. Da die aus diesen Jahren stammenden mikroskopischen Untersuchungen der in Rede stehenden

---

[1]) Von Tuberculose der inneren Genitalien finden sich bei Zweigbaum 29 Fälle zusammengestellt.

[2]) Eine Sonderstellung beansprucht der von Viatte (l. c.) mitgetheilte Fall (I), in dem sich zwischen 3 gestielten polypösen Wucherungen, die sich mikroskopisch als Bindegewebszotten herausstellten, 3 fünfpfennigstückgrosse, unterminirte, mit unregelmässigen, gezackten Rändern und schmerzhaftem, leicht blutendem Grunde versehene Ulcera fanden, in deren Sekret reichliche Tuberkelbacillen nachgewiesen werden konnten. Viatte ist selbst im Zweifel, ob er den tuberculösen Process in dem von ihm geschilderten Fall als „Lupus“ bezeichnen darf. Denn histologisch hat er sich nicht wie ein Lupus verhalten; die positiven Resultate der Tuberkelbacillenuntersuchung sind für einen Lupus fast zu gut; sie würden eher mit der Diagnose Ulcera tuberculosa übereinstimmen; doch ist für solche der Verlauf sehr günstig. Wenn die Bacillenuntersuchung an Trockenpräparaten vorgenommen ist, wäre auch eine Verwechslung mit Smegmabacillen möglich. Jedenfalls muss man hier ein Non liquet aussprechen. Viatte selbst ist sich klar darüber, dass der Begriff des Lupus vulvae mit dem des tuberculösen Lupus nicht identisch ist.

ulcerativen Processe natürlich zum grossen Theil nicht recht verwerthbar sind, sind wir, um das von den früheren Autoren, zuerst von Huguier[1]), eingehend geschilderte Krankheitsbild gehörig zu würdigen, in erster Linie auf die klinischen Daten angewiesen. Wir haben den weitaus grössten Theil der hier hauptsächlich in Frage kommenden französischen und englischen Literatur einer genauen Durchsicht unterzogen und uns, wie Taylor, davon überzeugt, dass es sich wohl immer um genau dasselbe Krankheitsbild handelt, welches wir Eingangs dieser Arbeit skizzirt haben.[2])

Da alle diese Autoren mit dem Namen Lupus nur die Zugehörigkeit zu dem ja noch nicht specificirten Lupus am übrigen Körper bezeichnen wollten, und — speciell die Franzosen — das gesammte Krankheitsbild des Lupus als Scrophulide (Bazin) bezeichneten, bleiben uns zur Besprechung nur die Fälle, welche nach der Entdeckung der tuberculösen Natur des Lupus publicirt worden sind. Während Häberlin[3]) trotz seiner eingehenden anatomischen Untersuchungen, die allerdings nicht für eine tuberculöse Natur des fraglichen Processes sprechen, sich jedes Urtheils darüber enthält, ob es sich in dem von ihm beobachteten Fall um eine tuberculöse Erkran-

---

[1]) Huguier. Mém. de l'académie de méd. 1849. 14.

[2]) Man vergleiche die zusammenfassende Charakteristik, zu der West und Dunkan (Diseases of women, London 1879) auf Grund der Huguier'schen 9 und ihrer eigenen 5 Fällen gelangen: „The affection may be briefly described as a form of ulceration attended by little pain which creeps all round the vulva, healing at one part, while it advances at another, indolent in its progress towards healing, but also extending slowly; having irregular, usually rather overhanging edges the tissue of which, and of the parts immediately around, is hard and cartilaginous. It is moreover, attended by a disposition to hypertrophy of the parts not destroyed by ulceration, as for instance, of the labia and nymphae, and by the formation of condylomatous (= papillomatösen) growths about the entrance of the vagina and the orifice of the anus, which growths also become ulcerated. It is a further characteristic of this affection, that the ulceration in healing tend to produce great contraction of the orifice of the vulva by the formation of the cicatrix-like tissue, which also usually occupies a greater extent of surface, than the ulceration had done which it succeeds."

[3]) Häberlin, l. c.

kung gehandelt habe, treten Winckel[1]) und Küstner[2]) auf Grund ihrer Fälle mit Entschiedenheit dafür ein, dass es einen wirklichen Lupus der Vulva gibt.

Winckel unterscheidet nach dem Beispiel der französischen Autoren zwei Formen von Lupus vulvae, den Lupus hypertrophicus und den Lupus perforans; er hat im Ganzen 5 Fälle beobachtet. Von dem ersteren heisst es bei ihm: „Der Lupus hypertrophicus zeigt an grossen oder kleinen Labien oder an beiden mehr weniger grosse glatte, zuweilen hellrothe Tumoren von Erbsen- und Taubeneigrösse und darüber, einzelne ulceriren wohl oberflächlich und secerniren. Auch am Frenulum und Präputium finden sich die Geschwülste. Die Inguinaldrüsen sind bei denselben nicht geschwellt. Cutis und Papillen sind nicht hypertrophisch, die lupöse Infiltration zeigt sich, wie in der Abbildung leicht zu erkennen ist, theils circumscript, kleinzellig, concentrisch um die kleinen Gefässe, deren Wandungen verdickt sind, theils aber diffuser Natur, den Papillarkörper, die Talg- und Schweissdrüsen, die Muskeln der Haut durchsetzend. An einzelnen Stellen findet sich der primäre Hauptsitz des Lupus im Papillarkörper, in anderen in den tieferen Schichten der Cutis. Die infiltrirten Zellen sind rundlich, von der Grösse weisser Blutkörperchen und zeigen mitunter körnige Trübung oder bereits Zerfall in Detritus.“

Uns scheint es sich bei diesem „Lupus hypertrophicus“ um die von uns öfter erwähnten papillomatösen Wucherungen der Schleimhaut der Vulva zu handeln, welche auf elephantiastisch verdicktem Boden sitzen und häufig oberflächlicher Exulceration anheimfallen. — Die Abbildung Winckels (S. 34) lässt einen Durchschnitt durch eine Bindegewebszotte erkennen, in der schmale Infiltrationszonen die Gefässe zu begrenzen scheinen. Aus diesem Bild einen Lupus zu diagnosticiren, ist nicht statthaft, da es nichts für Lupus beweist.[3])

---

[1]) Winckel. Lehrbuch der Frauenkrankheiten. 1890.

[2]) Küstner. Grundzüge der Gynäkologie. 1893.

[3]) Ebensowenig ist in einem jüngst aus v. Winckel's Klinik allerdings nur in einer Dissertation publicirten Fall von lupöser Erkrankung der weiblichen Urethra von O. Gehse (München 1894) mikroskopisch oder

Auf den Befund von Riesenzellen, auf den sich Winckel früher berief, werden wir jetzt — nachdem solche in verschiedenen Producten chronischer Entzündung (Lues, Actinomykose etc.) constatirt worden sind und sie damit einen grossen Theil ihrer diagnostischen Bedeutung verloren haben — ein entscheidendes Gewicht nicht mehr legen können. Ich habe schon oben darauf hingewiesen, dass weder der Befund van Gieson's noch der Pinner's einen genügenden Anlass gibt, die sonst klinisch auf Tuberculose verdächtigen Fälle als solche zu diagnosticiren.

Küstner, welcher in 14 Jahren einen Fall beobachtet hat, glaubt an die Existenz des Lupus vulvae und er ist sogar der Ansicht, dass für „den, welcher Lupus kennt, die Diagnose leicht und nicht zu verfehlen ist; die charakteristischen Knötchen, die Infiltration, die Epidermisborken und die hässlichen, defectuösen Narben, alles das sieht an der Vulva recht charakteristisch aus." Auch Fehling[1]) beschreibt — wohl auf Grund der von Viatte publicirten Fälle — das Krankheitsbild des Lupus vulvae. Er beginne stets auf der Schleimhaut speciell der kleinen Labien; es entständen oberflächliche Knötchen, um welche herum die Schleimhaut diffus infiltirt sei; flächenhaft wachsende Geschwüre besonders an den kleinen Labien, der Clitoris, der Vagina, hartrandige Geschwüre mit und ohne speckigen Belag zur Seite der Urethra seien vorhanden. „Characteristisch waren mehrfache polypöse Auswüchse, welche an verschiedenen Stellen, an der Vaginalwand, den Labien und der Umgebung des Anus zipfelförmig herunterhingen." Man wird zugeben müssen, dass diese klinische Beschreibung nicht sehr charakteristisch ist.

Dagegen hat Schroeder, der das von uns geschilderte Krankheitsbild, wie aus seiner Arbeit hervorgeht, mit begründet hat, nie einen Fall von Lupus gesehen. Seinen Standpunkt theilen auch die erfahrensten Dermatologen. So hat Besnier[2]) den Lupus „sehr selten" auf den grossen Labien gefunden

---

bacteriologisch oder klinisch ein Beweis für die tuberculöse Natur der beschriebenen Erkrankung erbracht worden.

[1]) Lehrbuch der Frauenkrankheiten.

[2]) Besnier. Traductions des leçons de Kaposi. II. p. 451.

und sagt geradezu: „Le lupus disparaît sur la surface dite „muqueuse“ du gland ... des petites lèvres et de l'appareil clitoridien ou, au moins, nous ne l'y avons jamais rencontré, et nous n'avons jamais reconnu de lupus vrai dans les différents cas de lésion „esthioménale“, qui ont été soumis à notre examen comme étant de nature lupique.“

Taylor[1]) hat einen Fall von Lupus der Vulva nicht gesehen; ebenso wenig Leloir,[2]) der eine auf klinische, histologische und experimentelle Untersuchungen gestützte Arbeit zur Fundirung dieses Begriffes für nothwendig hält.

Das ist der Standpunkt, den auch wir in dieser Frage einnehmen. A priori ist selbstverständlich gegen das Vorkommen eines wirklichen tuberkulösen Lupus an der Vulva nichts einzuwenden; ja es ist sogar auffallend, dass er in dieser Gegend kaum oder nicht vorkommen soll, da er sich z. B. an der Haut der Analgegend nicht so selten findet und seine Entstehung z. B. von tuberculösen Mastdarmfisteln aus für die Vulva ebensowohl als für die Analhaut möglich ist.[3])

---

[1]) l. c.

[2]) Traité pratique de la Scrofulo-Tuberculose. Paris 1892.

[3]) Vgl. Jones. American journal of obstetrics. 1886 p. 265.

[3]) Anmerkung nach Abschluss der Arbeit. Inzwischen ist Riehl (Beiträge zur Kenntniss der Hauttuberculose. IV. Congress der deutschen dermatol. Ges.) in zwei Fällen der Nachweis von Tuberkelbacillen in eigenthümlichen fibromatösen Tumoren der Analgegend gelungen; dieselben „erinnerten lebhaft an jene tuberöse Form der Elephantiasis, wie man sie namentlich an den weiblichen Genitalien nicht selten zu sehen bekommt.“ Man wird wohl mit Pick berechtigt sein anzunehmen, dass in diesen Fällen, wie in den, von letzterem in der Discussion erwähnten, von ihm selbst beobachteten, zugleich eine Tuberculose des Darms bestanden hat und dass von hier aus die Infection erfolgt war. Ob die Tumorenbildung als excessive Tuberculosis verrucosa cutis aufzufassen war (Paltauf), oder ob secundär eine tuberculöse Infection der schon vorher bestehenden Fibrome erfolgt war, liess sich in Riehl's Fällen mit Sicherheit nicht mehr entscheiden. Für die klinisch in manchen Fällen sicher sehr ähnlichen elephantiastischen Tumoren der Vulva geben wir, wie schon oben hervorgehoben, die zweite Möglichkeit ohne Weiteres zu und künftige Untersuchungen werden vielleicht noch in einzelnen seltenen Fällen diese secundäre tuberculöse Infection der elephantiastischen Wucherungen erweisen, so dass dann allerdings das klinische Bild der „fibromatösen Tuberculose“ der Vulva resultiren würde. Derartige

Trotz der Autorität von Beobachtern wie Winckel, Küstner und Fehling auf gynäkologischem Gebiet wird man aber, da die erfahrensten Dermatologen tuberculösen Lupus auf der Vulva noch nicht gesehen haben, in jedem als solchen bezeichneten Fall neben den — auf der Schleimhaut doch im Allgemeinen nicht sehr charakteristischen klinischen Symptomen — den histologischen, oder vielmehr den bakteriologischen Beweis (Bacillen, resp. Inoculation) für diese Diagnose verlangen müssen. [1])

Wir haben zu dem Eingangs geschilderten Krankheitsbilde, welches durch das Ulcus und die Elephantiasis vulvae geschaffen wird, nur noch wenige Worte über den klinischen Verlauf resp. die Prognose hinzuzufügen. Im Allgemeinen ist die Prognose quoad vitam günstig zu stellen; in allen unseren Fällen ist bisher eine Verschlechterung des Allgemeinbefindens nicht eingetreten, wenngleich 2 Patientinnen durch die Incontinentia alvi resp. urinae grosse Beschwerden haben.

Die Angabe verschiedener Autoren (Taylor), dass das Leiden nicht länger als 15 Jahre dauert, und dass die Patien-

---

Nachweise stehen aber bis jetzt noch aus. Jedenfalls würde durch eine solche secundäre tuberculöse Infection nur ein rein accidentelles Moment in ein Krankheitsbild hineingetragen, das schon jetzt, trotz seiner Vielgestaltigkeit im Einzelnen und trotz seiner mannigfaltigen Aetiologie, doch als ein klinisch gut umgrenztes und in den meisten Fällen typisches gelten darf.

[1]) Anmerkung nach Abschluss der Arbeit. Einen neuen Ausblick nach dieser Richtung geben vielleicht die sehr interessanten Untersuchungen Sourdille's (Archives générales de Méd. 1895), welcher in Fällen von Rectumstricturen und -Ulcerationen den Nachweis ihrer tuberculösen Natur durch das Impfexperiment erbracht zu haben scheint. Das klinische Bild dieser „Retrécissements cylindriques du rectum d'origine tuberculeuse" unterscheidet sich in einigen Punkten, aber wie der Verf. selbst hervorhebt, keineswegs sehr markant von den nicht tuberculösen, speciell den sog. syphilitischen Rectumstricturen und da der Nachweis der sehr spärlichen Tuberkel auch histologisch schwer ist, so konnte nur das Thierexperiment den Ausschlag geben. Vielleicht wird — bei der grossen Aehnlichkeit der chronischen Rectum-Ulcerationen und der „Ulcera vulvae" ist das immerhin möglich — ein kleiner Theil der letzteren auf diese Weise als zur Tuberculose gehörig erwiesen und dann mit einigem Recht zur Tuberculosis luposa gerechnet werden. Vorerst steht dieser Nachweis noch aus; für das bisher bekannte Material bedarf es einer solchen Annahme nicht. Jadassohn.

tinnen an Emaciation, Phthise, chronischer Diarrhoe oder Pyämie zugrunde gehen, trifft wohl nur für die Formen zu, bei denen es zu tiefergreifenden Ulcerationen kommt. Der Verlauf des Leidens wäre demnach bei unseren hier in Frage kommenden Fällen 5 und 10 noch abzuwarten.

Die Prognose hinsichtlich der localen Ausheilung ist wesentlich ungünstiger. Die durch den Verlust oder die sonstige Ausschaltung der Lymphdrüsen bedingte Stauung lässt sich nicht repariren. Ebenso kann man die Kranken wohl nie andauernd den Schädlichkeiten entziehen, die beständig auf sie einwirken und eine Heilung verhindern. Es handelt sich ja fast immer um Angehörige der niederen Stände; theils um Personen, die schwer arbeiten und sich allen Schädlichkeiten aussetzen müssen, — Mayer's Fall X — noch mehr aber um das niederste Proletariat, um alte Prostituirte, welche ihr Gewerbe nicht aufgeben können oder wollen. Dazu kommen als weitere Factoren Unsauberkeit, Fluor etc., also eine Reihe jener Momente, welche einen chronischen Reizzustand unterhalten und welche wir in ihrer Bedeutung für die Aetiologie schon oben gewürdigt haben. Immerhin glauben wir, dass das Leiden in jenen Fällen, in denen tiefer greifende Zerstörungen fehlen, nicht selten im Klimakterium spontan zur Heilung kommt. Abgesehen von der veränderten Cohabitationsmöglichkeit macht sich ja das Aufhören der mit der Menstruation verbundenen Hyperämie und die, die Genitalsphäre befallende Involution auch für die Vulva geltend. So konnten wir in Fall 1 und 5 eine deutliche Verkleinerung der früher stärker elephantiastisch verdickten Labien beobachten; die früher vorhandenen Ulcerationen waren verschwunden, wenn auch im Fall 5 die irreparable Harnröhrenscheidenfistel natürlich zurückgeblieben war.

Um kurz zu recapituliren, handelt es sich also bei dieser Affection um partielle Ernährungsstörungen des Gewebes, die sich in erster Linie in Folge behinderten Lymphabflusses und fortgesetzter Traumen, oft auf einem durch die Lues vorbereiteten Boden entwickeln und sich in einer Neigung der betroffenen Partien theils zu hyperplastischer Verdickung und Wucherung, theils zu oberflächlichen, seltener tiefer greifenden

Ulcerationen äussert. Beide Processe gehen gewöhnlich nebeneinander her, so zwar, dass in den meisten Fällen ein charakteristisches, wohlumschriebenes Krankheitsbild uns entgegentritt.

Die Aetiologie dieser Krankheit ist zwar keine einheitliche; ihre Pathogenese aber ist unschwer verständlich, zumal da wir einen Process, der nach allen Richtungen hin ausserordentlich analog ist, schon seit langer Zeit genau kennen, nämlich das Ulcus cruris: ungünstige Circulationsbedingungen, Traumen, Unreinlichkeit, schlechte Ernährungsverhältnisse, ev. auch alte Syphilis spielen in der Aetiologie, bindegewebige Hyperplasie, Sclerosirung und torpide Ulcerationen in der Symptomatologie beider Krankheiten die Hauptrolle; ausserordentliche Schwierigkeit therapeutischer Beeinflussung, Recidive bei jeder Schädigung, schliesslich vollständige Unheilbarkeit charakterisiren ihre Prognose. Die Differenzen zwischen beiden sind in den örtlichen Verhältnissen genügend begründet.

Deswegen scheint es mir auch am richtigsten, den gar nichts präjudicirenden und an diese Analogie erinnernde Bezeichnung Ulcus vulvae (mit den ev. Beiworten simplex, chronicum, non specificum, elephantiasticum) für diese nicht specifischen Processe der weiblichen Genitalien zu benutzen, den Namen Esthiomène aber fallen zu lassen, da er immer wieder an den Lupus erinnert, sich in Deutschland nie recht eingebürgert hat und auch nach dem Urtheil französischer Autoren sehr Verschiedenes umfasst. [1])

Ehe ich einige wenige Worte über die Therapie der in Rede stehenden Affection beifüge, möchte ich zur Prophylaxe bemerken, dass wir nach den neueren Erfahrungen vor einer totalen Exstirpation der Inguinalbubonen, wie sie auch

---

[1]) Nach Deschamps (l. c.) kann Esthiomène sein 1. cancroider, 2. syphilitischer, 3. tuberculöser (lupöser), 4. elephantiastischer Natur. Es ist daher ganz natürlich, dass er zum Aufgeben dieses Begriffes räth: „Nous irons donc plus loin que M. le professeur Cornil, qui le considère comme un syndrome et nous dirons que l'esthiomène vulvaire n'existe pas. Ce qui existe, ce sont des epithéliomas, ce sont des tuberculoses, ce sont des lupus, ce sont des syphilides tertiaires, des chancres phagédéniques, et peut-être encore une foule d'affections, que les ressources de la clinique ne permettent pas encore de diagnostiquer d'une façon certaine."

in Breslau jahrelang und viel geübt worden ist, in demselben Sinne wie Riedel[1]) es gethan hat, warnen möchten.

Die Bubonentherapie ist in der letzten Zeit wohl überall mannigfach modificirt worden; es würde hier zu weit führen, auf die Vorzüge der einzelnen Methoden (Welander, Lang etc.) einzugehen; das vorläufige Resultat dieser Bestrebungen ist für uns das gewesen, dass wir viel mehr exspectativ vorgehen als früher und mit kleinen Incisionen, Einspritzungen von Sublimat oder Argentum, Compressionsverbänden etc. in einer grossen Zahl von Fällen ohne störende Narben zum Ziele kommen. Aber auch in den selteneren Fällen, in denen jeder der zahlreichen versprengten Eiterherde von derbem, fibrösem Gewebe umschlossen ist, soll man nach den Erfahrungen Riedel's, denen sich die unsrigen vollständig anschliessen, statt der wirklich radicalen Exstirpation, lieber möglichst viel von der Drüsensubstanz[2]) zu erhalten versuchen, was man durch lange und tiefe Incisionen in das eitrig durchsetzte Gewebe erreichen kann.

Die hier in Frage kommende Form der Elephantiasis ist selten so hochgradig, dass sie, wie in unserem Fall IV, den Gedanken einer Operation nahe legt. Unsere Patientin wurde von Herrn Primärarzt Asch nach der von Schroeder[3]) empfohlenen Methode operirt; die Heilung erfolgte prompt. Auch die papillomatösen Wucherungen würden am besten mit der Scheere abzutragen und die zurückbleibenden Wundflächen mit antiseptischen und adstringirenden Mitteln zu behandeln sein. Schwieriger gestaltet sich der Heilplan bei dem Ulcus vulvae. In erster Linie würden, was kaum möglich ist, die Patientinnen den vielen schädlichen Einflüssen, die fortdauernd auf sie einwirken, zu entziehen und zur peinlichsten Sauberkeit anzuhalten sein. Auch JK und Hg wird man stets versuchen, wenn auch meist ohne jeden Erfolg, um einen etwa zu Grunde liegenden luetischen Process zu bekämpfen. Ferner kämen operative Massregeln in Betracht, die man im Allgemeinen den

---

[1]) Und neuestens Lassar.

[2]) Oder wenigstens von dem Fettgewebe (s. ob.).

[3]) Schroeder. Beiträge zur operativen Gynäkologie. Zeitschrift für Geb. u. Gyn. III.

Gynäkologen von Fach gern überlassen wird. (In Fall 7 war die Excision des Ulcus ohne Erfolg.) Transplantationen nach Thiersch sind wegen der Localisation nicht möglich. Am meisten lohnend erscheinen die Fälle, in welchen man Aussicht hat, durch Amputation der kleinen Labien die auf der Innenfläche derselben befindlichen Ulcera zu entfernen. Sonst kommen auch hier die vielen adstringirenden und antiseptischen Mittel [1]) in Frage, deren grosse Anzahl allein schon beweist, dass nach keinem ein wirklich dauernder Erfolg einzutreten pflegt. Einen solchen hat auch Pacquelin und scharfer Löffel nicht ergeben.

In dieser Beziehung ist das Ulcus vulvae noch ungünstiger, als das Ulcus cruris, bei dem man mit den verschiedenen Transplantationsmethoden, Dauerverbänden etc. weit häufiger selbst dauernde Erfolge erzielt.

Für den Controlarzt wie für die Prostituirtenabtheilungen stellt das in der Privatpraxis kaum zur Beobachtung kommende Leiden eine schwere Crux dar. Wenn es auch an sich nicht ansteckend ist, so sind doch die damit behafteten Prostituirten Ansteckungen, speciell mit Ulcus molle besonders ausgesetzt; aber auch von Reinlichkeits- und allgemein hygienischen Rücksichten abgesehen, überlässt man diese Personen nur ungern der ausserhalb des Hospitals unaufhaltsamen Verschlimmerung ihrer Erkrankung. Auf der anderen Seite ist es nicht möglich, sie dauernd im Hospital zu halten, wozu sie selbst ebensowenig geneigt — und leider auch im Stande! — sind, als zur Aufgabe ihres Gewerbes. [2]) So kommen sie denn Jahre hindurch

[1]) Mazarakis (l. c.) empfiehlt sehr das Aufstreuen reinen Resorcinpulvers; in unseren Fällen bewährte sich noch am besten die Application von Chromsäure und von Ung. basilicum.

[2]) In Hamburg werden, wie uns Herr Dr. Hahn freundlichst mittheilte, die Patientinnen so lange im Krankenhaus behalten, bis sie einigermassen hergestellt sind (also bisweilen recht lange Zeit). Bei der Entlassung werden sie aber, ebenso wie die an Tuberculose, Carcinom etc., unheilbar Erkrankten als für ihr Gewerbe untauglich geworden, der Polizeibehörde zur weiteren Veranlassung überwiesen. Ausländerinnen werden dann sofort ausgewiesen, während die Einheimischen ihr Gewerbe aufgeben müssen"; im Uebertretungsfalle werden die letzteren der Landespolizeibehörde übergeben, welche sie ins Arbeitshaus steckt. Da es sich wohl in den meisten Fällen um „Ausländerinnen" handelt, ist man in Hamburg

immer wieder für Monate auf die Abtheilung, werden hier in einen Zustand leidlicher Heilung gebracht, um kurze Zeit nach der Entlassung wieder auf dem alten Status angelangt zu sein. Glücklicherweise verlieren die Meisten, oft allerdings erst nach vielen Jahren, die Geduld und verlassen dann die Stätte ihrer Wirksamkeit.

Nach Abschluss meiner Arbeit erhalte ich Kenntniss von der bei Dubreuilh angefertigten These Braus: Nouveaux essais sur l'esthiomène, Bordeaux 1894. Die Ansichten und Resultate Braus decken sich im Wesentlichen völlig mit den meinen, zu denen sie eine wesentliche Ergänzung durch den Nachweis liefern, dass in die Bauchhöhle von Meerschweinchen gebrachte Stückchen der ulcerirten Partien keine peritoneale Tuberkulose, überhaupt keine Krankheitserscheinungen verursachten. Der Lymphstauung, sowie vorausgegangener Syphilis legt Brau wohl zu wenig ätiologische Bedeutung bei. Auch er zieht einen Vergleich mit den Unterschenkelgeschwüren und definirt schliesslich die Affection, für die er den alten Namen „Esthiomène“ beizubehalten wünscht, als „une ulcération chronique provoquée par des causes banales sur une région dont la nutrition est déjà profondément altérée et qui se complique à la longue d'un élément hypertrophique, dû à un processus éléphantiasique vulgaire“.

Zum Schluss erfülle ich die angenehme Pflicht, meinem verehrten Chef, Herrn Dr. Jadassohn, für die Anregung zu dieser Arbeit und die liebenswürdige Unterstützung bei derselben, sowie ihm und Herrn Professor Neisser für die freundliche Ueberlassung des Materials, auch an dieser Stelle meinen verbindlichsten Dank auszusprechen.

---

in der Behandlung dieser Frage in relativ günstiger Lage. In anderen Städten, so in Breslau, kommt man nicht so leicht aus dem geschilderten Dilemma heraus.

(Die Erklärung der Abbildungen auf Tafel VIII ist dem Texte zu entnehmen.)

Ein Fall von erfolgreicher Arsen-Medication bei Hautsarcom. [1]

Von

Prof. **A. J. Pospelow**, Moskau.

Gestatten Sie mir, m. H., Sie auf die Heilerfolge, welche ich in einem Fall von Hautsarcom durch Arsen erzielt habe, aufmerksam zu machen. Ich muss gestehen, dass meine Beobachtung vorderhand noch nicht abgeschlossen ist und wenn ich darüber zu reden mich entschliesse, ich es nur in dem Wunsche thue, dass auch die Hrrn. Collegen die Wirkung von Arsen gelegentlich anderer Hautleiden prüfen möchten.

Aus der fremdländischen Literatur war mir bekannt, dass Sarcome auf Arsen-Medication völlig zurückgingen. Besonders interessant war der von Samter in der Deutsch med. Woch. 1894, 13. Sept. veröffentlichte Fall, wo bei einer 23jähr. Frau ein Sarcom des Tibialkopfs mit Leistendrüsen-Schwellung auf Darreichung asiatischer Pillen in 2 Jahren geschwunden war, während welcher Zeit die Kranke 2600 Pillen eingenommen hatte. Die vorläufige mikroskopische Untersuchung hatte gezeigt, dass die Geschwulst ein Riesenzellen-Sarcom dargestellt hatte, an dessen Stelle nur noch ein Strang festen fibrillären Gewebes mikroskopisch nachweisbar war. Lassar berichtete in der Münch. med. Woch. 7. Aug. 1894 ebenfalls über einen Fall von Melanom, welches durch Arsen beseitigt wurde.

---

[1]) Nach einem Vortrag in der Dermatologischen und Venerologischen Gesellschaft zu Moskau.

Diese Fälle waren es hauptsächlich, welche mich dazu bestimmten, in dem sich mir gebotenen Falle die Wirkung des Arsens in steigenden Dosen und zwar in Form asiatischer Pillen zu prüfen. Bevor ich jedoch eingehender die Erfolge der Medication bespreche, sei es mir vergönnt, die Krankengeschichte zu schildern.

E. J. N., eine 50jährige, intelligente Frau, consultirte mich im August 1894 wegen einer Geschwulst an der Nase, welche sie durch ihr Aussehen belästigte und allen Heilversuchen trotzte.

Der Vater der P., welcher sich stets einer guten Gesundheit erfreut hatte, starb im 42. Lebensjahre an Pneumonie. Die Mutter blieb in den ersten 5 Jahren des Ehelebens steril, im 6. Jahre aber concipirte sie und bekam eine Nasenaffection, welche sie veranlasste, ins Ausland zu gehen und einer rhinoplastischen Operation sich zu unterwerfen. Seit der Zeit war das Uebel verschwunden, aber sie litt fortwährend an Geschwüren der Tibialknochen, obwohl sie das 80. Lebensjahr erreichte.

Patientin wuchs als ziemlich kräftiges, jedoch nervöses Mädchen heran. Nachdem sie ein Moskauer Pensionat absolvirt hatte, begann sie sich zur Universitätsprüfung vorzubereiten; dies steigerte ihre Nervosität, es gesellte sich Blutarmuth und Schlaflosigkeit hinzu und die Examina ängstigten sie wie ein Traumgebilde. Da gab sie ihr Studium auf, verheiratete sich, worauf die Anämie schwand und der Nervenzustand sich erheblich besserte. Nach etlichen Jahren jedoch trat wiederum vorübergehend ihr früherer Zustand ein. Es genügte ihr jedoch etwas Landaufenthalt, z. B. in der Krim, um sich zu erholen.

Die zwei letzten Jahre befand sich P. in einer stetigen Aufregung in Folge der langwierigen Krankheit ihres Gatten. Besonders heftig wurden ihre Nerven in Anspruch genommen seit ihrer Theilnahme an drei Wohlthätigkeitsvereinen. Die progressive Verschlimmerung ihres Zustandes nöthigte P. aus diesen Vereinen auszutreten und ins Ausland zu reisen, wo sie sich auch bald erholte. Im Herbst 1893 ging P. nach der Schweiz, wo sie sich wohl fühlte. Zu der Zeit aber blieben die Regeln aus, worauf P. zeitweiligen Blutandrang zum Kopf zu verspüren begann, wobei die geringste Ursache hinreichte, um einen solchen Andrang momentan heraufzubeschwören, der jedoch, sobald sie sich wiederum beruhigte, schwand.

Im October vergangenen Jahres nahm P. an der Nasenspitze einen rothen, leicht elevirten Fleck war, welcher im Januar 1894 über das Hautniveau zu wuchern begann, woraufhin P. sich an einen Arzt wandte, welcher ihr ein Pflaster und innerlich Karlsbader Salz verordnete. In der Meinung, der Blutandrang zum Kopf hänge mit einer eventuellen Erkrankung der inneren Organe zusammen, suchte P. einen Therapeuten auf, welcher ihr angesichts der Anamnese ihrer Mutter Jodkali und Vichy auf 2 Wochen verordnete. Da er jedoch die Zwecklosigkeit der

Therapie einsah, wies er sie an einen Chirurgen, welcher ihr die Nase mit Collodium bepinselte, wonach der Tumor anfänglich etwas zusammenschrumpfte, dann aber merklich zu wuchern begann. Im August vorigen Jahres kam P. zu mir.

Der Nasentumor war dermassen gereizt, dass ich P. eine indifferente Salbe verordnete und ihr den Rath ertheilte, einen Chirurgen aufzusuchen, da ich den Tumor als ein Sarcom erkannte, welches entfernt werden musste. P. wandte sich an die Privatklinik der Dr. Sumarokow und Postnikow, wo der Tumor excidirt wurde. In 1¼ Wochen verheilte die Schnittwunde und P. fuhr nach Jalta ab.

Sechs Wochen später aber verfärbte sich die Hautstelle, wo die glatte Narbe nach der Operation verblieben war, bräunlich-roth, hob sich über das Nachbargewebe und sowohl die Nasenspitze, als auch der rechte Nasenflügel wie die ganze Nasenpartie rechterseits schwoll erheblich an. Die Geschwulst war höckerig, bräunlich-roth, derb anzufassen und ein wenig empfindlich. Bisweilen verspürte P. einen gewissen Stich- und Juckreiz, besonders an der Nasenspitze.

Rasch wuchernd begann sich die Neubildung zu disseminiren, wobei eine gleichartige, linsengrosse Geschwulst am linken Augenwinkel und eine andere, erbsengrosse, an der linken Wange über dem m. zygomaticus aufkam. Die Localisation und Ausdehnung der Nasengeschwulst, welche fast die halbe Nase occupirt hatte, sowie die Disseminationstumoren liessen an keine operative Hilfe mehr denken und ich entschloss mich den 13. October der Kranken innerlich Arsen in steigenden Dosen in Form von asiatischen Pillen zu verordnen. Rp. acidi arsenicos. 0·5; pulv. pip. nigr. 4·0; pulv. gummi arab. 10·0; aq. destill. q. s. f. pil. Nr. 100. Consp. pulv. lycopod. D. S. von 1 Pille angefangen, alle fünf Tage um eine Pille steigend.

Am 25. October wurde eine photographische Abbildung der Kranken hergestellt und den 7. November kam auf Wunsch der Kranken eine Consultation der Proff. Koshewnikow und Bobrow zu Stande, wo mit Einwilligung der Kranken ein Stückchen Hautgeschwulst der mikroskopischen Diagnose halber zu excidiren beschlossen wurde.

Die Biopsie wurde den nächsten Tag von Prof. Bobrow vollbracht und an den Prof. der pathologischen Anatomie Nikiforow übergeben. Dieser bestätigte meine Diagnose und wies nach, dass ein rundzelliges Sarcom des Corium selbst vorlag. In Anbetracht der Unmöglichkeit einer operativen Abhilfe wurde consultativ beschlossen, die begonnene Arsen-Medication fortzusetzen.

Den 17. November, d. h. 10 Tage nach der Excision des Sarcomstückchens, sah ich P. wieder, wobei an der Stelle, wo der Schnitt gemacht war, die Wunde anscheinend per primam verheilt war.

Eine weitere Untersuchung zeigte, dass die Geschwulst nach einmonatlichem Arsengebrauch sich nur wenig verändert hatte, während die Disseminationsknötchen intact geblieben waren. P. nahm bereits täglich 7 Arsen-Pillen zu sich, wobei die Verdauung während der Zeit

Aus Herrn Hofrath Prof. J. Neumann's Klinik in Wien.

Ueber Behandlung der Syphilis mit Jodquecksilberhämol.

Von

Dr. **J. H. Rille,**
klin. Assistenten.

Wiewohl die interne Darreichung von Quecksilbermitteln namentlich bei längerem Gebrauche mit einer Reihe unangenehmer Nebenerscheinungen verbunden zu sein pflegt, ergibt sich in praxi nicht selten die Gelegenheit, diese Methode an Stelle der anderen, mehr umständlichen, wenngleich intensiver wirkenden in Anwendung zu ziehen. Von diesem Gesichtspunkte aus ist es berechtigt, neu dargestellte und speciell zum Gebrauche per os empfohlene Merkurverbindungen auf ihre praktische Verwendbarkeit hin zu prüfen. In England und Frankreich bildet diese Kurmethode fast die ausschliessliche Art der Syphilisbehandlung, „la grande, la véritable méthode de traitement de la syphilis" (Fournier).[1]) Auch nach Mauriac's Worten, dessen jüngst erschienenes Buch[2]) sie in beinahe überschwänglicher Weise hervorhebt, ist sie geradezu die beste Methode („incontestablement la meilleure méthode"). Nichts destoweniger machen diese beiden Autoren nahezu gleichlautend eine Reihe von Contraindicationen namhaft, aus denen sich schon allein ergibt, dass auch ihrerseits häufig genug zu den anderen Behandlungsmethoden gegriffen werden muss. Nicht nur Erkrankungen der Digestionsorgane und allgemeine Schwächezustände, gleichwie Fälle, in denen man zu Gunsten irgend-

[1]) Fournier. Traitem. de la Syph. Paris, Rueff, s. a. (1893) p. 344.
[2]) Mauriac. Traitem. de la Syphilis. Paris, Masson 1896, p. 188 suiv.

welcher anderer Heilmittel die Nahrungswege freilassen muss, verbieten diese Applicationsweise, sondern auch gefahrdrohende Syphilissymptome, gegen welche nur eine sofortige eingreifende Mercurialisation etwas auszurichten vermag. Unter den hier in Frage kommenden Präparaten stehen obenan der Sublimat und das Protojoduretquecksilber. Die französischen Autoren geben bald diesem bald jenem den Vorzug; einige finden, dass Sublimat sich eher für inveterirte Syphilis eigne, das Protojoduret für recentere Formen. Thatsächlich wird das letztere, welches 1831 Biett eingeführt hat, namentlich auf die gewichtige Empfehlung von Ricord hin in ausgedehntestem Masse angewendet. Sublimat zeigt schon in mittleren und kleinen Gaben lästige Nebenerscheinungen, die sich mehr seitens des Magens als des Darmcanales geltend machen. Diarrhöen hat es sogar, wenn gewisse Dosen nicht überschritten werden, selten im Gefolge und treten vielmehr Gastralgien und krampfartige Zustände auf, die mit Aussetzen des Mittels allerdings aufhören, aber auch auf längere Zeit hinaus Anlass zu chronischen Dyspepsien geben können. Insbesondere bei den weiblichen Syphiliskranken pflegt das der Fall zu sein und „casse-poitrine“ ist der bezeichnende Ausdruck, mit dem die Insassinen der Lourcine den Liquor van Swieten belegt haben. Jedenfalls kann Sublimat nur eine Zeitlang gegeben werden und wendet es Fournier nach seiner eigenen Angabe nie über drei oder vier Wochen an. Viel besser vertragen wird das Protojoduretquecksilber, welches wieder mehr auf den Darm wirkt. In den meisten Fällen handelt es sich allerdings um ganz passagere Koliken, Diarrhöen u. s. w. Dass es nicht ganz harmlos sei, ergibt sich schon aus den mehrfachen Opiatzusätzen der altberühmten Ricord'schen Pillen, deren continuirliche Zufuhr auch aus diesem Grunde nicht ganz gleichgiltig sein kann.

Das Calomel wirkt überhaupt stark diarrhoisch, hat am raschesten Stomatitis im Gefolge und ist als Antisyphiliticum zu internem Gebrauche gegenwärtig wohl nur auf die Kinderpraxis beschränkt. Auch die auf theoretisch-chemische Erwägungen basirte Hoffnung, welche man in das 1884 von Lustgarten[3]) darge-

[1]) Lustgarten. Ein neues Quecksilberpräparat. Wiener medicin. Wochenschr. 1884. Nr. 11—14.

stellte Tanninquecksilber setzte, hat sich nicht vollständig erfüllt. Vermöge seiner Eigenschaft in schwachen Säuren nicht gelöst zu werden, wohl aber in schwachen Alkalien, passirt es, ohne hier in störender Weise einzuwirken, den Magen, und gelangt erst im Darm zur Resorption; in letzterer Beziehung sollte auch die Tanninkomponente vorbeugend wirken. Es treten aber trotzdem Diarrhöen auf und enthalten diesbezüglich schon die Lustgarten'schen Receptformeln Zusätze von Tannin, um styptisch zu wirken. Nach den Angaben französischer Chemiker [1]) soll es auch gleich dem von Martineau zu internem Gebrauch empfohlenen Peptonquecksilber ein Präparat von nicht ganz constanter Zusammensetzung sein. Einem ähnlichen Postulat sucht das in neuester Zeit von Brousse und Gay dargestellte gallensaure Quecksilber zu genügen, über welches derzeit noch keine grösseren Erfahrungen vorliegen. [2])

Allerdings wäre die interne Quecksilbermedication, entsprechende Heilwirkungen vorausgesetzt, die für den Kranken einfachste und bequemste, gewiss eine eminent praktische Methode, wenn die besagten unangenehmen Begleiterscheinungen auf ein Minimum eingeschränkt werden könnten.

Dass es gelingen sollte, eine solche von Nebenwirkungen gänzlich freie Quecksilberverbindung darzustellen, ist überhaupt fraglich; lassen sich ja auch bei den zur subcutanen Injection gebräuchlichen Präparaten keineswegs immer und in jedem Falle, selbst bei Befolgung aller Cautelen Schmerzhaftigkeit und Infiltratbildung mit Sicherheit vermeiden. Oertliche und resorptive Nebenwirkungen sind eben, wie dies besonders nachdrücklich von L. Lewin [3]) betont wird, eine allgemeine Eigenschaft der Quecksilberpräparate, [4]) ein Umstand, der natürlich auch bei der Beurtheilung des Jodquecksilberhämol, des von Prof.

---

[1]) Fournier l. c. p. 355.

[2]) Mauriac l. c. p. 202. — Scheiniss. Wratsch 1894 p. 433 f.

[3]) Lewin, L. Die Nebenwirkungen der Arzneimittel. 2. Auflage. Berlin 1893.

[4]) Dies gilt — wenigstens in praxi — auch vom Kaliumquecksilberhyposulfit (Dreser), bei dem die Affinität des Quecksilbers zum Schwefel benützt wird, um der Reaction mit dem Körpereiweiss zu begegnen. Vgl. Rille, Ueber Behandlung der Syphilis mit Kaliumquecksilberhyposulfit. Wiener medicin. Presse. XXXVII. (1896) Nr. 3—6.

Kobert dargestellten und uns freundlichst zur Verfügung gestellten neuen Quecksilbermittels nicht vergessen werden darf. Die mitzutheilenden Krankengeschichten werden ergeben, dass dieser entschieden milde wirkende Arzneikörper, wiewohl von Quecksilbernebenwirkungen nicht ganz freizusprechen, dieselben seltener und niemals in bedeutendem Grade aufweist. Es dürfte auch weniger beabsichtigt gewesen sein, im Jodquecksilberhämol ein gerade in dieser Beziehung die anderen überragendes Merkurpräparat als vielmehr eine tonisirend wirkende Substanz in Verbindung mit einem Antisyphiliticum herzustellen, welcher Versuch gewiss auf das beste gelang; denn thatsächlich ist das Haemolum hydrargyro-jodatum das erste Präparat, welches Jod und Quecksilber in Verbindung mit Eisen enthält. Es zählt gleich dem Zinko-, Ferro-, Cupro- und Bromhämol [1]) unter die von Kobert dargestellten Blutpräparate [2]) und enthält 12·35% metallisches Quecksilber, 28·68% Jod. Es existirt auch ein Haemolum jodatum mit 16·6% Jodgehalt.

Die Grundsubstanz, das Hämol, wird durch Schütteln von neutralem oder neutralisirtem Blut warmblütiger Thiere mit Wasser und Zinkstaub dargestellt. Es entsteht ein das Hämoglobin einschliessender Niederschlag, Zinkparhämoglobin, der in kohlensaurem Ammon aufgelöst oder in Wasser suspendirt vor dem Spektroskop das Oxyhämoglobinspectrum gibt. Nach Entfernung des Zink mit Schwefelammonium und vorsichtigem Versetzen der Lösung mit Salzsäure erhält man ein braunes, in Wasser nicht lösliches, fast geschmackloses Pulver, das Hämol, welches sich vom Hämoglobin wesentlich unterscheidet, mit dem Hämogallol aber grosse Aehnlichkeit hat. Gleich dem letzteren, das Kobert durch Einwirkenlassen von Blut auf Pyrogallol hergestellt hat, wurde das Hämol für die Therapie der Chlorose und verwandter anämischer Zustände empfohlen.

---

[1]) E. Merck, Darmstadt. Bericht über das Jahr 1894. p. 73 ff.

[2]) Grünfeld. Ueber zwei neue Eisenpräparate: Hämol und Hämogallol. Deutsche med. Wochenschr. 1893. Nr. 3. — Kobert. Ueber resorbirbare Eisenpräparate. St. Petersburger med. Wochenschr. 1891. Nr. 49. — Kobert. Artikel „Hämol und Hämogallol" in Eulenburg's Realencyclopädie der ges. Heilkunde. Nachträge. IV. Bd.

Kobert hat bereits des öfteren ausgeführt,[1]) dass die gebräuchlichen Eisenpräparate, da sie meist nicht resorbirt werden und mit dem Kothe wieder abgehen, wohl nur locale Wirkungen ausüben dürften und eigentliche therapeutische Effecte erst durch wirklich resorbirbare Präparate sich erzielen lassen würden. Nachdem wir beim Menschen die Ausscheidung durch den Darm, die Galle u. s. w. nicht zu beobachten im Stande sind, kann die Resorption nur in dem Uebergang des Eisens in den Harn verfolgt werden. Die landläufigen Eisenpräparate sind, wie Damaskin[2]) und Kumberg[3]) gefunden haben, nicht im Stande, die normaler Weise durch den Harn ausgeschiedene Eisenmenge von 1 Mgr. zu steigern. Bei Kobert's Blutpräparaten ist das der Fall, wie die Versuche von Busch[4]) lehren, die nach Darreichung von 6 Mgr. Eisen in Form von Hämogallol eine Steigerung des Harneisens um 150% ergeben haben. Kobert[5]) führte eine 0·5 Gr. Hämoglobin entsprechende Menge Hämol in den menschlichen Dickdarm ein und konnte dabei die Resorption von 50% constatiren.

Von Nebenwirkungen ist das Jodquecksilberhämol, wie erwähnt, nicht ganz frei, doch treten dieselben niemals in solcher Schwere auf, dass sie den Fortgebrauch des Mittels verbieten würden. Bei den 37 bisher damit behandelten Kranken ergab sich in keinem Fall eine Veranlassung, dasselbe aufgetretener mercurieller Erscheinungen wegen auszusetzen. Allerdings trat bei einer Anzahl von Kranken, welche die selbstredend auch hier zu übende Mundpflege nicht lege artis durchgeführt hatten, Salivation auf, bei zweien sogar Schwellung, livide Röthung

---

[1]) Kobert. Ueber den jetzigen Stand der Eisenfrage. St. Petersb. med. Wochenschr. 1891. Nr. 9. Kobert. Ueber das Eisen in diätetischer Hinsicht. Deutsche med. Wochenschr. 1894. Nr. 28 u. 29.

[2]) Damaskin. Zur Bestimmung des Eisengehaltes des normalen und pathologischen Menschenharnes. Arbeiten des pharmakolog. Institutes in Dorpat. Herausgeg. von Kobert. VII. Bd. p. 40—68. Stuttgart 1891.

[3]) Kumberg. Ueber die Aufnahme und Ausscheidung des Eisens aus dem Organismus. Ebenda p. 69—84.

[4]) Busch. Ueber die Resorbirbarkeit einiger organischen Eisenverbindungen. Loc. cit. p. 85—99.

[5]) Kobert und Koch. Einiges über die Functionen des menschlichen Dickdarmes. Deutsche med. Wochenschr. 1894 p. 886.

und Abgehobensein der Zahnfleischpyramiden, doch kam es auch da nicht zu stärkeren Zerfallserscheinungen, mercuriellen Geschwüren mit dem schmierigen, fötiden Eiterbelag, wodurch sich die vorgeschrittene Mercurialstomatitis charakterisirt und wurde auch hier neben einfacher Jodtincturbepinselung die Kur ohne Unterbrechung zu Ende geführt. Eben so wenig erfolgte ein Aussetzen des Mittels, wenn, wie dies bei einem Drittel der Kranken der Fall war, namentlich in den ersten Tagen der Behandlung, drei oder vier breiige und diarrhoische Entleerungen nebst nicht sehr beträchtlichen kolikartigen Schmerzen erfolgten, da dieselben, ohne dass ein Stypticum verabreicht wurde, nach wenigen Tagen wieder cessirten. Die Darmschleimhaut hatte sich allmälig an das Mittel gewöhnt, wie das in analoger Weise namentlich beim Gebrauche von Decoctum Zittmanni, aber auch bei Protojoduretquecksilber vorzukommen pflegt. Jedenfalls wurden niemals profuse und schmerzhafte Diarrhöen oder gar blutige Dejectionen und dysenterische Erscheinungen gesehen. In einem Falle wurde auch andauernder Brechreiz angegeben. Von Erscheinungen an der Haut kam nur Jodacne zur Beobachtung, diese bei fast der Hälfte der Fälle. Eine andere Form der Jodwirkung (Jodschnupfen u. dgl.) war dagegen niemals zu verzeichnen. Was die Einwirkung auf die Krankheitssymptome der Syphilis betrifft, war dieselbe, wenngleich keine wesentlich bessere, doch sicher keine weniger gute als die anderer per os gereichter Mercurpräparate. Während es aber bei den letzteren immerhin genug Fälle gibt, wo man wegen allzu langsamen Schwindens der specifischen Erscheinungen die Behandlung mit einer Inunctionscur zu Ende führen muss, war dies bei Jodquecksilberhämol unter entsprechender Dosirung nicht nöthig. Bei der anfänglichen Verschreibungsweise von 5 Gr. auf 60 Pillen (täglich 6 Stück) war der therapeutische Effect ein etwas zögernder, und ist die Dosis nunmehr über das doppelte erhöht:

Rp. Haemol. hydrargyro-jodat. 10·0
(Pulv. opii puri 0·8)
Pulv. et Extract. Liquirit.
aa qu. sat ut f. pilul. Nr. L
Consperge.

D. S. Täglich 3mal je 2 Stück nach den Mahlzeiten zu nehmen. [1])

Unsere Versuchsreihe umfasst alle Stadien und verschiedene Formen des syphilitischen Krankheitsprocesses. Im ganzen wurden 37 Kranke (15 Männer, 22 Weiber) behandelt, wovon sechs Fälle auszuscheiden sind, bei denen das Mittel nur kurze Zeit gereicht und aus äusseren Gründen durch eine Einreibungscur ersetzt wurde. Was die Krankheitsformen betrifft, so waren es 11 Fälle recenter Syphilis (Primäraffect und consecutives Exanthem), darunter wiederum 4 Fälle von maculösem, 3 Fälle von lenticulär-papulösem, 3 von maculopapulösem Exanthem und 1 Fall von Lichen syphiliticus; ferner 19 Fälle von älterer secundärer Syphilis u. zw. meist solche, bei denen die Krankheit bisher nicht erkannt worden oder ganz unbemerkt geblieben und die demgemäss auch noch keiner specifischen Behandlung unterworfen worden waren — letztere mit den verschiedensten Formen, als gruppirter Roseola, nässenden breiten Condylomen am Genitale und am After, Plaques muqueuses der Mund- und Rachenschleimhaut u. s. w.; schliesslich 7 Fälle von tertiärer Syphilis der Haut und der Schleimhäute, der Knochen und des Periostes. Zum Schwinden eines maculösen Syphilides erster Eruption waren von der schwächeren Dosirung 218, von der stärkeren 114 Pillen nothwendig, ein Fall von sehr ausgebreiteter gruppirter Roseola bedurfte sogar 200 Pillen. Diese Ziffern durch 6 dividirt ergeben die Anzahl der Behandlungstage. Ein lenticulär-papulöses und maculopapulöses Exanthem schwand nach durchschnittlich 170 Pillen, ein sehr ausgebreitetes kleinpapulöses Syphilid (Lichen syphiliticus) war schon nach 200 Pillen vollständig involvirt, während ein anderer Fall noch nach 282 Pillen kaum gebessert erschien und auch auf Gebrauch von Inunctionen nur langsam sich rückbildete. Bei pustulösen Syphiliden war der Erfolg ein guter, so in einem Falle von

[1]) Für die nachfolgenden Krankengeschichten gilt, wenn nicht besonders bemerkt, stets diese Verschreibungsweise. Nur der Zusatz von Opium wurde bisher in keinem unserer Versuche gemacht, wiewohl sich derselbe, um der Einwirkung des Mittels auf den Darmkanal zu begegnen, entschieden empfehlen dürfte.

Acne syph. und Ecthyma syph., wo die Erscheinungen schon nach 180 Pillen geschwunden waren; in diesem Falle war auch der Einfluss des Mittels auf die Diathese ein besonders deutlicher, indem der Ernährungszustand sich rasch besserte, Hämoglobingehalt und Körpergewicht zunahmen. Auch bei tertiären Affectionen wurde das Präparat versucht. In zwei Fällen exulcerirter Gummen, einmal der Nase, das zweitemal der hinteren Rachenwand mit drohender Bloslegung der Halswirbelkörper durfte mit Rücksicht auf die Schwere der Erscheinungen weiter keine Zeit verloren werden und wurde die Hämolbehandlung sehr bald durch eine Einreibungscur und die Darreichung von Jodkalium nebst ausgiebiger Localbehandlung substituirt. Ein greifbarer Effect zeigte sich aber in einem Falle von Periostitis des Seitenwandbeines und Periostitis der Dornfortsätze mehrerer Brustwirbel, welche auf 78 Pillen rasch schwanden, in gleicher Weise eine daneben bestehende Perforation des harten und weichen Gaumens, wogegen aber noch Bepinselung mit concentrirter Lapislösung vorgenommen wurde. Gute Erfolge waren auch in Fällen ulcerirter Hautgummen zu verzeichnen.

Mit Recidiven haben sich bisher erst zwei Kranke wieder vorgestellt, was in den betreffenden Krankengeschichten verzeichnet erscheint.

Es sei gestattet im Nachfolgenden einige bemerkenswerthere Fälle auszugsweise anzuführen.

A. Fälle recenter Syphilis.

I. E. T., 28 J., Prostituirte. Aufgenommen am 2. November 1894. Sclerosis, Exanth. maculos. Krankheitsdauer beim Spitalseintritte 7 Wochen. [1])

3. November. Schleimhaut am Urethralwulst braunroth verfärbt. Aus der Urethra entleert sich dünner Eiter. Inguinaldrüsen beiderseits wallnussgross, derb, teigig, indolent. Portio kleinapfelgross, Orificium rund, aus demselben kommt etwas schleimiger Eiter. Cubitaldrüsen nicht zu tasten, auch nicht die Halsdrüsen. Rachengebilde blass. Körpergewicht 45 Kg.

---

[1]) Die Krankheitsdauer seit der Infection wurde hier und in den folgenden Fällen aus dem objectiven Befund und nicht nach anamnestischen Angaben bestimmt.

8. November. Am Urethralwulst hat sich um das Orificium ein derbes braunrothes Infiltrat entwickelt, das entsprechend den Carunkeln der hinteren Harnröhrenwand erodirt und mit einem dünnen Belag versehen ist. Druck auf die Urethra entleert Schleim. Drüsen in inguine links wallnuss-, rechts taubeneigross.

11. November. Seitlich an Brust und Bauch vereinzelte, im Hautniveau liegende blassröthliche, auf Druck nicht schwindende Efflorescenzen, ebenso am Rücken und in der Lumbalgegend.

17. November. Sklerose an der Urethra nicht mehr nachweisbar, Narbe mattglänzend. Exanthem reichlicher, auch am Rücken und an der Kreuzbeingegend. Jodquecksilberhämol der schwächeren Dosirung (5 Gr. auf 60 Pillen).

24. November. Nach 36 Pillen die Efflorescenzen an der Bauchwand beträchtlich abgeblasst, an der Brust keine Efflorescenzen mehr. Am Rücken noch dichtgedrängte Efflorescenzen, dieselben blass. Sklerose kaum mehr nachweisbar.

6. December. 78 Hämolpillen.

9. December. Körpergewicht 48 Kg. Das Exanthem an der Bauchhaut und Lumbalgegend wieder mehr hervortretend, an den übrigen Körpertheilen abgeblasst.

20. December. 158 Pillen. Das Exanthem noch immer sichtbar.

29. December. 218 Pillen. Exanthem geschwunden. Entlassung.

II. J. H., 22 J., Schneidergehilfe. Aufgenommen am 18. Januar 1895.

Sclerosis, Exanth. maculos.; Urethritis, Maculae coeruleae e pediculis pubis. Krankheitsdauer beim Spitalseintritte 7 Wochen.

Links am inneren Vorhautblatt in der Nische neben dem Frenulum ein halbkreuzergrosser, sehr derber, ulcerirter Knoten, am Rand rothbraun glänzend, im Centrum ein grauer, nicht abstreifbarer Belag. Dorsallymphgefäss federkieldick, bis zur Symphyse zu verfolgen. Leistendrüsen links bohnengross, rechts eine die Haut vorwölbende taubeneigrosse.

26. Januar. Taches bleues geschwunden. Seitlich am Thorax halblinsengrosse, blassrothbraune Flecke, auch in der Cubitalregion. Uvula und Gaumenbögen umschrieben geröthet.

2. Februar. Beginn der Behandlung. Belag der Sklerose zum Theil abgestossen, Wundfläche granulirend, weniger derb. Exanthem reichlich entwickelt.

7. Februar. Nach 30 Pillen Sklerose zur Hälfte übernarbt, Lymphstrang noch zu tasten. In inguine links die Drüsen multipel bohnengross, rechts die Drüse verkleinert, wallnussgross. Efflorescenzen am Stamme dicht gedrängt, confluirend, bereits abgeblasst.

9. Februar. Nach 42 Pillen das Exanthem an Brust und Bauch fast vollständig geschwunden, wenn der Kranke länger unbekleidet steht, treten gegen den Darmbeinkamm hin noch Roseolaefflorescenzen hervor. Zahnfleisch intakt.

11. Februar. 54 Pillen. Das harte Geschwür bis auf eine hanfkorngrosse Stelle überhäutet.

17. Februar. 90 Pillen. Sklerose vollständig übernarbt, dunkel livid, noch leicht derb. Am Abdomen noch Reste des Exanthems.

21. Februar. Nach 114 Pillen geheilt entlassen.

Behandlungsdauer 19 Tage.

III. M. St., 22 J., Magd. Aufgenommen am 28. Februar 1895.

Scleroses (Chancres mixtes), Exanth. papulos. Krankheitsdauer beim Spitalseintritte 4 Wochen.

28. Februar. An der Innenfläche des rechten grossen Labium zwei über hanfkorngrosse Geschwüre mit unterminirten Rändern und speckig belegter Basis, ein ebensolches an der unteren Insertionsstelle des linken kleinen Labium. An der Kuppe der grossen Labien hirsekorngrosse, folliculäre Geschwüre. In inguine links die Drüsen kaum tastbar, rechts eine taubeneigrosse, schmerzhafte, derb teigig anzufühlende, auf der Unterlage wenig verschiebliche Lymphdrüse, Fluctuation nicht nachweisbar.

6. März. Die folliculären Geschwüre vergrössert, die Unterminirung des Randes weniger deutlich, der Belag früher gelblich, jetzt blassgrau, bei einem dieser Geschwüre, wo der Belag abgestossen erscheint, der Geschwürsgrund flach, rothbraunglänzend, serös absondernd, die Basis sämmtlicher Geschwüre derb geworden. In inguine links jetzt eine bohnengrosse Drüse nachzuweisen, die Drüse rechts taubeneigross, auf der Unterlage vollständig verschieblich, nicht mehr empfindlich. Körpergewicht 56 Kg.

8. März. Sklerose am rechten grossen Labium kreuzergross, scharf umschrieben, rothbraunglänzend, serös absondernd, im Centrum ein grauer, festhaftender Belag. An der unteren Insertionsstelle dieses Labium erscheint der bereits vernarbte Knoten in ein vertieftes Geschwür umwandelt, das mit einem graugelben Belag versehen ist und sich derb anfühlt.

14. März. Körpergewicht 54½ Kg. Das rechte grosse Labium auf das Doppelte vergrössert, schlaff, kautschukartig, mattbraun gefärbt (indurativ es Oedem). Rechts in inguine neben den taubeneigrossen noch eine wallnussgrosse Drüse, rechts am Hals eine bohnengrosse.

12. April. Seitlich am Thorax und an der Bauchwand hanfkorngrosse, rothbraune, mattglänzende Efflorescenzen, vereinzelte auch an der Brust und den Cubitalbeugen.

26. April. Nach 52 Hämolpillen die Sklerose am rechten grossen Labium halbkreuzergross, scharf umschrieben, an der Peripherie in Ueberhäutung begriffen, nicht mehr belegt. Das Geschwür an der unteren Insertionsstelle des rechten grossen Labium bedeutend kleiner, noch immer vertieft. Rechts in inguine eine wallnussgrosse, indolente und mehrere halbbohnengrosse Drüsen. Die papulösen Efflorescenzen abgeflacht, rostbraun. Am Rücken reichlich Acne. Am Halse beiderseits halbbohnengrosse Lymphdrüsen.

1. Mai. 82 Hämolpillen. Die harten Geschwüre vollständig vernarbt. Drüsen in inguine verkleinert, bohnen- bis wallnussgross. Cubitaldrüsen nicht mehr zu tasten, Halsdrüsen links halbbohnengross.

15. Mai. 162 Hämolpillen. Sklerosennarben noch derb, das Exanthem vollständig geschwunden, am Rücken Reste von Acne. Entlassung.

IV. F. S., 28. J., Korbflechter. Aufgenommen 21. Jänner 1895.

Sclerosis, Exanth. maculopapulos. Krankheitsdauer seit der Infection 9 Wochen.

Längs des Frenulum ein mässig derbes, kreuzergrosses Geschwür, zur Hälfte an der Glans, zur Hälfte an der inneren Präputiallamelle gelegen, dunkelrothbraun glänzend, mit festhaftendem faserstoffigem Belag versehen und reichlich seröse Flüssigkeit absondernd. Die Urethrallippen infiltrirt, braun geröthet. Drüsen in inguine multipel vergrössert, haselnuss- bis wallnussgross, verschieblich, teigig, indolent. Cubitaldrüsen halberbsengross, ebenso die Cervicaldrüsen. Dorsallymphstrang federkieldick, spulrund, straff, mit perlschnurartigen Auftreibungen versehen. Haut des Stammes stärker pigmentirt, am Oberkörper und namentlich an der Bauchwand bis flachhandgrosse Vitiligoflecke. Seitlich am Thorax vereinzelte hanfkorngrosse, hellrothe, im Hautniveau gelegene Effloreszenzen, sowohl im Bereiche der pigmentirten als der vitiliginösen Partien. Am Rücken hanfkorngrosse hellrothe Acneeffloreszenzen.

27. Jänner. Die Zahl der Effloreszenzen am Stamme beträchtlich vermehrt, auch in den Cubitalbeugen, den Vorderarmen und am Rücken zahlreiche neu aufgetretene maculöse und papulöse Effloreszenzen. Körpergewicht 56 Kg.

30. Jänner. Beginn der Behandlung, Jodquecksilberhämolpillen.

31. Jänner. Am Stamme und den Extremitäten dicht gedrängt stehende, bis zur Confluenz genäherte, meist im Hautniveau gelegene, hanfkorn- bis linsengrosse, hellrothe Effloreszenzen, die grösseren leicht elevirt, am Rücken und der oberen Brusthälfte untermischt mit lenticulären Papeln. Die Acneeffloreszenzen nunmehr bräunlich verfärbt (durch die Syphilis modificirt). Belag der Sklerose unter Carbolverband zum Theil abgestreift, Consistenz unverändert.

7. Februar. Nach 45 Pillen die Roseolaflecke noch allenthalben sichtbar, beträchtlich abgeblasst, namentlich den Vitiligines entsprechend. Cubitaldrüsen nicht zu tasten, Inguinaldrüsen um ein geringes verkleinert, Sklerosenbelag gänzlich abgestossen, Geschwürsfläche granulirend, leicht blutend, die präputiale Hälfte derselben nicht mehr derb. Am Rücken frische Acneeruption (Jodacne). Zahnfleischpyramiden im Unterkiefer leicht geschwellt, etwas Salivation. Seit sechs Tagen täglich zwei bis drei Stühle, Leibschmerzen.

10. Februar. 63 Pillen. Auch die lenticulär-papulösen Effloreszenzen abgeflacht und blässer. Primäraffect weich. Leistendrüsen links haselnussgross, rechts noch eine wallnussgrosse. Noch weitere Acnepusteln in der Lumbalgegend. Salivation fortbestehend.

10. Februar. Körpergewicht 54½ Kg.

12. Februar. Nach 72 Pillen die Sklerose bis auf eine linsengrosse Stelle übernarbt. Lymphstrang fadenförmig. Sechs weiche bis flüssige Stühle.

17. Februar. Nach 105 Pillen die Leistendrüsen nur mehr haselnussgross. Das Zahnfleisch wieder von fester Consistenz. Exanthem theils gänzlich geschwunden, theils rostbraun.

24. Februar. Körpergewicht 54 Kg.

1. März. Nach 171 Pillen geheilt entlassen. Behandlungsdauer 30 Tage.

Am 7. Mai stellte sich der Kranke mit einem leichten Recidiv, Papeln an den Tonsillen vor.

V. K. S., 16 J., Buchbindergehilfe. Aufgen. am 30. April 1895.

Phimosis, Sclerosis, Exanth. papulosquamos., Papulae ad tonsillas. Krankheitsdauer 4 Monate.

1. Mai. Präputium verengt, nicht retrahirbar, infiltrirt durch dichtgedrängte confluirte, zum Theil mit dünnen Borken belegte, zum Theil erodirte und nässende Efflorescenzen, am Scrotum zu grossen, flachen Plaques confluirte, ebensolche an der Contactfläche des Penis. Durch das Präputium an der Glans dem Frenulum entsprechend ein bohnengrosser, sehr derber Knoten durchtastbar. Inguinaldrüsen beiderseits fast taubeneigross, die Haut vorwölbend, derb, teigig, indolent. An Stamm und Extremitäten dichtgedrängte, sämmtlich über das Hautniveau elevirte, rothbraune, etwas glänzende, vielfach mit einer dünnen Schuppe versehene Efflorescenzen, meist hanfkorn- bis linsengross, am dichtesten am Mons Veneris, der inneren Schenkelfläche, an der Streck- und Beugefläche der Ellbogengegend, der Streckfläche der Unterschenkel, oberhalb der Scapulae und gegen die Axillen hin. Die Sternalgegend, Hände und Füsse vollständig frei. Rechts eine über haselnussgrosse, derbe Cubitaldrüse, Halsdrüsen bohnengross. Drüsen am Unterkieferwinkel besonders rechts fast wallnussgross, links neben dem Zungenbein eine über haselnussgrosse Drüse. An der Stirne und den oberen Augenlidern kleinere lenticuläre Papeln, vereinzelte in der linken Nasolabialfurche und gegen den linken Mundwinkel hin, letztere abgeflacht. An der Kopfhaut mit dünnen Borken versehene Efflorescenzen von Erbsengrösse. Beide Tonsillen beträchtlich vergrössert, zerklüftet, an ihrer Oberfläche orbiculär begrenzte, mit einem grauweissen, diffusen, festhaftenden Belag versehene Efflorescenzen.

6. Mai. Körpergewicht 38 Kg. 16 Hämolpillen.

2. Juni. Nach 178 Hämolpillen sämmtliche lenticulär-papulöse Efflorescenzen im Hautniveau, blassrothbraun, mit fein gerunzelter Oberfläche, einzelne abschilfernd. Inguinaldrüsen beiderseits wallnussgross. Phimose noch nicht regress. Der Knoten am Penis resorbirt. An den Unterschenkeln noch dunkelgefärbte, aber gleichfalls abgeflachte Efflorescenzen, Gaumenbogen umschrieben geröthet. Gesichtsfarbe nicht mehr blass.

Zu Beginn der Behandlung täglich 2 bis 3 Stühle, sowie Brechreiz.

10. Juni. 224 Hämolpillen. Entlassung.

VI. F. D., 23 J., Magd. Aufgenommen den 25. Februar 1895.

Lichen syph., Exanth. maculos., Papulae ad genit., Psoriasis plant. Krankheitsdauer 4 Monate.

25. Februar. Am Innenrand der kleinen Labien wenig deutlich sichtbare, hellrothbraune, confluirende, im Hautniveau gelegene, nicht erodirte Efflorescenzen, auch im unteren Drittel des grossen Labium. Die Inguinaldrüsen beiderseits multipel vergrössert, bohnen- bis wallnussgross, weich, teigig, indolent. Portio nach rechts, kleinapfelgross, Orificium rund, aus demselben entleert sich zäher, glasiger Schleim. Am Stamme und namentlich an den unteren Extremitäten, ferner an den Oberarmen dichtgedrängte, übers Hautniveau vorragende, hellrothe und braunrothe Efflorescenzen von Linsen- und Halbkreuzergrösse, dieselben entstanden aus der Confluenz von stecknadelkopfgrossen, den Follikeln entsprechenden kleinen Knötcheneffloreszenzen, wie solche distinct stehend vielfach sichtbar, so namentlich an der Brust und am Halse mohnkorngrosse, hellrothe Knötchen. Aeusserst zahlreiche Efflorescenzen am Rücken, namentlich oberhalb der Scapula, nach abwärts längs der Wirbelsäule und in der Lumbalgegend, ferner dichtgedrängt ad nates. Cubitaldrüsen rechts multipel wallnussgross, links eine wallnussgrosse Drüse, Drüsen am Hals über doppelbohnengross, rechts eine erbsengrosse Mastoidealdrüse, auch am linken Cucullarisrand eine wallnussgrosse Drüse. Hintere Rachenwand mit Schleim belegt. Tonsillen zerklüftet, vordere Gaumenbögen circumscript roth. Im Nacken und seitlich am Hals Knötchen zum Theil in Involution begriffen, zum Theil geschwunden mit Hinterlassung von Leukodermaflecken. An beiden Fusssohlen bis zur Malleolargegend dichtgedrängte schmutzigbraune, etwas elevirte, derb anzufühlende Efflorescenzen, confluirend.

27. Februar. Hämolpillen.

4. März. Nach 32 Pillen die einzelnen Lichenknötchen namentlich am Rücken abgeblasst, blassbraun verfärbt, vielfach abschilfernd, doch allenthalben noch elevirt, blos in der Lumbalgegend flacher und noch stärker abschuppend, ebenso in der Cubitalbeuge. Die Roseolaefflorescenzen zwischen denselben abgeblasst. Cubitaldrüsen noch wallnussgross, Halsdrüsen links halbbohnengross, rechts bohnengross. Leukoderma deutlicher. Die vorderen Gaumenbögen namentlich links lebhaft geröthet, die linke Tonsille bläulich weiss verfärbt. Die Efflorescenzen an den unt. Extremitäten mehr livid gefärbt, die in der Kniekehle vollständig im Hautniveau, mattglänzend, nicht abschuppend, gegen den Oberschenkel hin erscheinen sie gleichfalls flacher, abschilfernd. Efflorescenzen an den Fusssohlen unverändert.

6. März. Diarrhöen. Pat. klagt über Ekel und Unlustgefühl, ferner unangenehme locale Empfindungen im Magen und Hitzegefühl im Kopfe seit dem Gebrauch der Pillen. Keine Druckempfindlichkeit des Magens.

8. März. Nach 48 Pillen die Efflorescenzen am Oberschenkel blassbraun, im Hautniveau, die einzelnen Knötchen nicht mehr deutlich zu differenziren, die ihnen entsprechenden Flecke abschilfernd, oberflächlich fein gerunzelt. Die Inguinaldrüsen multipel haselnussgross. Die Papeln am Genitale resorbirt. Am Rücken und in der Lumbalgegend die Knötchen-

efflorescenzen noch am stärksten elevirt, fast jedes mit dünner Schuppe oder Borke versehen. Die Zahl der Leukodermaflecke beträchtlich vermehrt, im Bereiche derselben treten stecknadelspitz- und mohnkorngrosse, blassbräunliche, den Follikeln und früheren Efflorescenzen entsprechende, leicht eingesunkene Stellen hervor.

15. März. Nach 90 Pillen die Efflorescenzen an der inneren Schenkelfläche vollständig flach, noch weiter abgeblasst, blassbraun. In inguine je eine wallnuss- und mehrere bohnengrosse Drüsen. Rechts zwei Cubitaldrüsen haselnussgross. Leukodermaflecke nunmehr auch an der vorderen Halspartie deutlich, die im Nacken scharf vortretend. Drüsen am Halse nicht zu tasten. Efflorescenzen am Rücken abgeflacht, abgeblasst, einzelne bereits ganz geschwunden, die in der Lumbalgegend noch schuppend.

17. März. Körpergewicht 54 Kg.

18. März. 106 Pillen.

31. März. Körpergewicht 56 Kg.

3. April. 200 Pillen. Inguinaldrüsen bedeutend verkleinert, bohnen- bis doppelbohnengross. An der inneren Schenkelfläche linsen bis halbkreuzergrosse, blassbraune Pigmentflecke, die Reste der Lichenefflorescenzen, auch in der Lumbalgegend solche Pigmentirungen, an Brust und Bauch die Efflorescenzen mit Hinterlassung blasser graubrauner Verfärbungen geschwunden. Die Leukodermaflecke noch reichlicher. Vordere Gaumenbögen geröthet, am Rücken Jodacne.

7. April Entlassung.

B. Fälle älterer secundärer Syphilis.

VII. A. S., 20 J., Prostituirte. Aufgenommen am 26. März 1895. Lichen syph. Papulae muc. oris, Leucoderma.

Inguinaldrüsen multipel haselnussgross, teigig, indolent, Cubitaldrüse links desgleichen, Drüsen am Halse haselnussgross. Die Gaumenbögen geröthet, an ihnen bläulichweisse Ueberhäutungsstellen nach Papeln. An der Schleimhaut der Ober- und Unterlippe diphtheroid belegte Papeln. Am Rücken und an den Nates schrotkorngrosse, mattglänzende, braunrothe, zum Theil in Gruppen angeordnete, den Follikelmündungen entsprechende Knötchen-Efflorescenzen, viele derselben Pusteln tragend. Im Nacken vereinzelte Leukodermaflecke, im Centrum derselben hanfkorngrosse Knötchen. Anämisches Aussehen, Seborrhöe der Gesichtshaut.

9. April. 76 Pillen. Die Lichenefflorescenzen flacher, die Pusteln meist eingetrocknet, die Knötchen selbst noch elevirt, mehr gelbbraun.

13. April. Nach 112 Hämolpillen die Inguinaldrüsen bohnengross, Cubitaldrüsen rechts nicht zu tasten, links eine halbhaselnussgrosse, Drüsen am Hals desgleichen. Leukodermaflecke zahlreicher, jetzt hellweiss vortretend. Die hanfkorngrossen Efflorescenzen am Halse noch elevirt, hellrothbraun glänzend. Am Rücken die Efflorescenzen noch allenthalben sichtbar, elevirt. Zahnfleisch intakt.

26. April. Nach 208 Hämolpillen die Efflorescenzen am Rücken grösstentheils abgeflacht, rothbraun verfärbt.

2. Mai. Nach 266 Hämolpillen die Efflorescenzen im Nacken gänzlich abgeflacht, an ihrer Stelle blassbraune Pigmentflecke, die Efflorescenzen am Rücken nicht weiter verändert. Patientin erhält Einreibungen.

24. Mai. Nach 282 Hämolpillen und 15 Einreibungen, schliesslich noch 2 Sublimatbädern die Lichenknötchen nirgends mehr das Hautniveau überragend, an deren Stelle blassgelbbraune bis schiefergraue Pigmentirungen. Entlassung.

VIII. M. M., 41 J., Handarbeiterin. Aufgenommen am 6. Mai 1895. Exanth. pustulos. (Acne syph. et Ecthyma syph.), Roseola anulata. Krankheitsdauer 8 Monate.

6. Mai. An der inneren Schenkelfläche, weniger zahlreich an der Aussenfläche der Oberschenkel sowie an den Unterschenkeln, ferner am Stamme und den Oberextremitäten linsengrosse, dunkelrothbraun gefärbte, meist mit schmutzig gelbbrauner Borke versehene Efflorescenzen, unter den Borken je eine kleine, meist in Vernarbung begriffene Ulceration. Am Stamme die Pusteleffloreszenzen untermischt mit abgeblassten, schmutzig gefärbten rostbraunen, linsengrossen Roseolaflecken. An einzelnen Stellen so am Iugulum, am Nacken, den Oberarmen und namentlich am Rücken zu Gruppen vereinigte, dichtgedrängte pustulöse Efflores cenzen, zumeist im Eintrocknen begriffen. Inguinaldrüsen bohnengross die Cubitaldrüsen wallnussgross. An der behaarten Kopfhaut bis über erbsengrosse, mit Krusten belegte Efflorescenzen, auch an den Handtellern und den Handrücken sowie im Gesichte Efflorescenzen, hier kleiner, dichtgedrängt, so an der Stirn, den Mundwinkeln und der Kinnfurche. Cervicaldrüsen wallnussgross. Blasses, fahles Hautcolorit.

17. Mai. Nach 54 Pillen die Efflorescenzen an den Unterextremitäten abgeflacht, schmutzigbraun verfärbt, an der Brust noch rothbraunglänzend, einzelne tragen Narben im Centrum. Roseolaflecken blass rostfarbig.

12. Juni. 180 Hämolpillen. Entlassung.

IX. J. E., 23 J., Handarbeiterin. Transferirt von der Gebärklinik am 9. December 1894. Dieselbe hat am 1. December geboren, das Kind frei von Syphilis. Wurde im August mit sechs intramusculären Injectionen behandelt.

Papulae ad anum, Psoriasis palm., Papulae miliares circinatae ad faciem.

9. December. In der Glutaealgegend, unterhalb der Insertionsstelle des rechten grossen Labium, eine über das Hautniveau elevirte, überhäutete fleischrothe Efflorescenz von Kreuzergrösse, eine zweite an der Kuppe des rechten grossen Labium. Inguinaldrüsen beiderseits wallnussgross. An der linken Palma manus gegen den Daumenballen hin zwei halbkreuzergrosse, braunrothe, abschuppende Efflorescenzen. Cubital- und Halsdrüsen nicht vergrössert. Mund- und Rachenschleimhaut intact. An der Oberlippe und von dieser an den Naseneingängen und auf die

Nasenflügel sich erstreckend, elevirte, in Gyris angeordnete, braunrothe, zum Theil mit fest anhaftenden Schuppen und Borken versehene Efflorescenzen (orbiculäres kleinpapulöses Syphilid, in Halbkreisform weiterschreitend). Ebenso um die Nasenflügel und in der Kinnfurche, hier papillär gewuchert. Drüsen am Kieferwinkel geschwellt. Körpergewicht 52½ Kg.

23. December. Nach 54 Pillen (schwächerer Dosirung) die Papeln am After abgeflacht, die Efflorescenzen an Oberlippe und Nase vollständig abgeflacht, blassbraun, die am Rande noch etwas abschuppend. Körpergewicht 53½ Kg.

30. December. Nach 101 Pillen die Efflorescenzen im Gesicht zum Theil mit Hinterlassung von blassbraunen Pigmentirungen meist theils vollständig geschwunden. Entlassung.

X. R. S., 20 J., Blumenmacherin. Aufgen. am 17. Dec. 1894.

Papulae ad genitale et ad mucosam oris, Leucoderma universale.

Am Rande des linken kleinen Lab. zwei umschriebene halblinsengrosse, erodirte, rothbraune, zum Theil bereits überhäutete Efflorescenzen. In inguine links eine wallnussgrosse Drüse, indolent, ebenso rechts. An der inneren Schenkelfläche vereinzelte linsengrosse rothbraune Flecke, Reste von Roseolaefflorescenzen. Portio wallnussgross, Orif. queroval, aus demselben entleert sich Schleim und Eiter. Vaginalwände etwas prolabirt. Cubitaldrüsen rechts erbsengross. Am Halse, ferner am Rücken, der Schulterhöhe, seitlich an der Brust, weniger deutlich an der Bauchwand und den Vorderarmen dichtgedrängt stehende Leukodermaflecke, mindestens linsen-, meist kreuzergross und darüber, am Rücken und Hals am schärfsten vortretend, weisslich gefärbt, die gesammte Körperhaut stark pigmentirt. An der seitlichen Halsgegend reichen die Leukodermaflecke bis gegen die Grenze des Gesichtes zum Unterkieferwinkel und in der Mittellinie bis zum Kinn. Drüsen seitlich am Hals und in der Submentalgegend multipel bohnengross, indolent. An der Uvula, Tonsillen und Gaumenbögen auf den weichen Gaumen übergreifende, links die Grenze des harten Gaumens erreichende, ausgebreitete elevirte hellrothe, zum Theil grauweiss belegte, speckig glänzende Plaques.

28. December. Nach 66 Hämolpillen die Papeln an den Labien und an der Rachenschleimhaut resorbirt. Leukoderma unverändert. Entlassung.

XI. R. J., 23 J., Magd. Aufgenommen am 1. April 1895.

Roseola anul., Pap. lentic. trunci, Pap. ad genitale.

Die kleinen Labien verlängert, schlaff, am inneren Rande derselben kleine, erodirte, nässende, theilweise schon überhäutete, fleischrothe Efflorescenzen, confluirende kleinere an den grossen Labien. Inguinaldrüsen multipel geschwellt, fast wallnussgross, indolent, teigig. Portio kaum wallnussgross, Orif. rund, punktförmig, keine Secretion aus dem Cervicalcanal. An Stamm und Extremitäten, namentlich am Rücken und der Bauchwand dichtgedrängte, zu Gruppen vereinigte, im Hautniveau liegende,

theilweise dasselbe leicht überragende blasslivide bis rostfarbene Efflorescenzen. In den Genitocruralfalten und den Cubitalbeugen über hanfkorngrosse Efflorescenzen, stärker elevirt, mattglänzend, rothbraun und etwas abschilfernd. Cubitaldrüsen nicht zu tasten. Halsdrüsen links wallnussgross, rechts halbbohnengross. Uvula, Tonsillen und Gaumenbogen geröthet, geschwellt, zum Theil bläulichweiss. Körpergewicht 46 Kg

12. April. Nach 6 Hämolpillen und Carbolverband die Papeln an den kleinen Labien überhäutet, vollständig abgeflacht. Die Efflorescenzen an Stamm und Extremitäten noch dichtgedrängt, an den Extremitäten rostfarben, die lenticulären Efflorescenzen abgeblasst, gelbbraun, abschilfernd.

18. April. Nach 50 Pillen die Inguinaldrüsen doppelbohnengross. Papeln überhäutet. Roseola an den Extremitäten noch deutlich sichtbar, auch am Stamme, hier blässer. Die lenticulären Efflorescenzen der Cubitalgegend vollständig im Hautniveau, abgeblasst, abschuppend.

26. April. Nach 96 Hämolpillen die Papeln an den kleinen Labien kaum mehr sichtbar, ebenso die Roseola an den unteren Extremitäten. Die Inguinaldrüsen links bohnengross, rechts halbbohnengross. In der Cubitalbeuge die lenticulären Efflorescenzen ganz geschwunden. Cubitaldrüsen nicht mehr zu tasten.

1. Mai. Papeln am Genitale geschwunden, Roseola noch an der Bauchwand sichtbar, die einzelnen Efflorescenzen sehr blass, schmutziglivid. Zahlreiche linsengrosse Leukodermaflecke an Hals und Nacken.

11. Mai. 230 Hämolpillen. Entlassung.

XII. J. P., 18 J., Tapezierergehilfe. Aufgen. am 13. Februar 1895. Papulae ad genitale et ad anum, Roseola anulata, Papulae ad tonsillas, Leucoderma, Alopecia syph.

Links am Vorhautrande eine hanfkorngrosse, elevirte, mässig derb anzufühlende, dicht mit weisslichgrauem, festhaftenden, gleichmässigen Belag versehene, nässende Efflorescenz. Präputium livid geröthet. Rechts am Scrotum ähnliche Efflorescenzen. Die Scrotalhaut an den seitlichen Flächen nässend, geschwellt und geröthet. Die Drüsen rechts multipel haselnuss- und bohnengross, links in grosser Zahl doppelbohnen- und haselnussgross. Am Stamme und den Extremitäten, namentlich am Rücken dicht gedrängte, fast confluirte, Kreis- und Bogenlinien bildende, im Hautniveau befindliche, bereits abgeblasste Efflorescenzen, an der Bauchwand und seitlich am Thorax bis über kreuzergross, hier etwas livid verfärbt und im Centrum abgeblasst; am Rücken mehr rostfarben. Auch an den Oberextremitäten, den Oberschenkeln und den Daumenballen dicht gedrängt stehende Efflorescenzen. Cubitaldrüsen beiderseits haselnussgross. In der Circumanalgegend und an den geschwellten Afterfalten, bis auf die Raphe perinaei sich erstreckend, elevirte orbiculär begrenzte, diphtheroid belegte und nässende, bis halbkreuzergrosse Efflorescenzen. Drüsen am Hals rechts über bohnengross, links halbbohnengross, weich. Am Unterkieferwinkel rechts die Drüsen taubeneigross, links um die Hälfte kleiner, rechts eine erbsengrosse Mastoidealdrüse. Tonsillen

vergrössert, an denselben bis auf die Gaumenbögen sich fortsetzend beträchtlich elevirte grauweiss glänzende, ausgebreitete, mit einem bogenförmigen Rand versehene Efflorescenzen, um dieselben die Schleimhaut 2 Mm. breit braun geröthet. Am linken Gaumenbogen eine bläulich weisse Efflorescenz, eine linsengrosse, dicht belegte rechts am Frenulum der Unterlippe. Das Kopfhaar namentlich am Scheitel schütter und leicht ausziehbar. Seitlich am Hals Leukodermaflecke.

17. Februar. Nach 18 Hämolpillen hat die Papel am Vorhautrand den diphtheroiden Belag abgestreift und erscheint erodirt, rothbraun glänzend. Die Efflorescenzen an den ob. Extremitäten stark abgeblasst, am Stamme ein wenig blässer. Die Papeln circa anum unverändert. Der Belag der Papel am Scrotum im Eintrocknen begriffen.

19. Februar. Nach 30 Pillen die Roseola sehr stark abgeblasst, die einzelnen Efflorescenzen dicht gedrängt und fast confluirend, aber wenig deutlich vortretend. An der Schulterhöhle die Efflorescenzen sehr deutlich, blassrostfarben.

21. Februar. Nach 42 Pillen das Exanthem nur wenn der Kranke längere Zeit unbekleidet steht und auch dann sehr undeutlich sichtbar. Papel am Vorhautrand fast resorbirt, die am Scrotum übernarbt. Papeln an den Tonsillen abgeflacht.

25. Februar. Nach 54 Hämolpillen die Inguinaldrüsen haselnussgross, die Cubitaldrüsen erbsengross. Das Exanthem noch am Abdomen etwas sichtbar. Drüsen am Hals über bohnengross, weich.

26. Februar. Nach 72 Pillen die Papeln am Scrotum mit Hinterlassung von blasslividen Flecken geschwunden, die am Atfer beträchtlich abgeflacht, durchwegs überhäutet. Drüsen am Hals bohnengross, Rachengebilde diffus roth, Zahnfleisch intakt. Jodreaction im Harn.

2. März. Entlassung.

Am 9. Juli stellt sich derselbe Kranke mit einem Recidiv vor, nässenden Papeln am Genitale und an den Afterfalten, gruppirter Roseola und Plaques muqueuses der Tonsillen, welche Erscheinungen nach 16 Einreibungen schwanden.

XIII. A. F., 23 J., Prostituirte. Aufgenommen am 26. Oct. 1895. Papulae ad genitale, Exanth. maculopapulos Papulae miliares circinatae ad faciem. Krankheitsdauer 4 Monate.

Das Praeputium clitoridis und die kleinen Labien geschwellt, an der Innen- und Aussenfläche derselben sowie an der Innenfläche der grossen Labien hanfkorngrosse, scharf umschriebene rothbraunglänzende, nässende Efflorescenzen. Inguinaldrüsen links haselnussgross, rechts wallnussgross An der inneren Schenkelfläche leicht elevirte rostfarbene, linsengrosse Efflorescenzen. Eine Cubitaldrüse rechts wallnussgross. Auch seitlich am Thorax hanfkorngrosse rothbraune, im Hautniveau liegende Efflorescenzen, an der Brust und am Rücken Acneknötchen, dieselben durchwegs mehr rothbraun gefärbt (modificirt durch die Syphilis), daneben weiter nach abwärts Efflorescenzen von Hanfkorngrösse, abschilfernd, rothbraun gefärbt. Fusssohlen und Handteller frei, Halsdrüsen über bohnengross.

In der Kinnfurche, den Mundwinkeln und der Nasenwurzel, am linken Nasenflügel und der Stirnhaargrenze, über das Hautniveau vorragende, mit fettigen Schüppchen versehene, über hanfkorngrosse, blassrothbraune Efflorescenzen. Tonsillen und Gaumenbögen geröthet. Körpergewicht 54 Kg.

2. November. Hämolquecksilberpillen.

7. November. Nach 24 Hämolpillen Roseola an der inneren Schenkelfläche blassrostfarben, Papeln überhäutet, noch rothbraun, gefärbt. Inguinaldrüsen bohnengross; rechts eine wallnussgrosse Cubitaldrüse. Die braun verfärbten Acneefflorescenzen noch deutlich vortretend. Efflorescenzen im Gesichte etwas blässer und flacher.

19. November. Nach 104 Hämolpillen die früher rothbraun gefärbten Acneefflorescenzen abgeblasst, die Pusteln an denselben vertrocknet. Die miliären Papeln im Gesichte mit Hinterlassung blassbrauner Pigmentirungen geschwunden.

21. November. Entlassung.

XIV. C. K., 24 J., Prostituirte. Aufgenommen am 4. Mai 1895.

Roseola anulata, Pap. ad muc. oris. Krankheitsdauer 7 bis 8 Monate.

4. Mai. Am Stamme und den Extremitäten in Gruppen und Kreissegmenten angeordnete bis über kreuzergrosse Efflorescenzen, im Hautniveau gelegen, am Thorax rostfarben, an den Beugeflächen der Arme hellroth. Links eine Cubitaldrüse wallnussgross. Drüsen am Hals links bohnengross, die hintere Rachenwand und die vorderen Gaumenbögen circumscript geröthet. An der Schleimhaut der Oberlippe confluirende Papeln. Körpergewicht 69½ Kg. Jodquecksilberhämolpillen.

17. Mai. Nach 54 Hämolpillen die Roseolaefflorescenzen etwas blässer, fast unverändert, an der Schulterhöhe dieselben mehr gelbröthlich verfärbt. Links eine wallnussgrosse, weiche Cubitaldrüse. Halsdrüsen nicht vergrössert. Papeln im Munde in Ueberhäutung begriffen. Inguinaldrüsen haselnussgross. Papeln an der Oberlippe überhäutet.

21. Mai. 90 Pillen. Inguinaldrüsen über bohnengross, Roseola stark abgeblasst, an der Brust noch am deutlichsten; auch an den Handtellern Roseolaefflorescenzen. Halsdrüsen nicht mehr vergrössert. Papeln an den Lippen überhäutet, die betreffende Stelle bläulichweiss.

24. Mai. Nach 108 Pillen die Roseola an den Extremitäten nicht mehr sichtbar, am Stamme blässer.

5. Juni. Nach 178 Hämolpillen Roseola fast ganz geschwunden, nur an der Bauchwand noch sichtbar. Körpergewicht 68 Kg.

10. Juni. Nach 200 Pillen das Exanthem gänzlich geschwunden. Entlassung.

C. Fälle tertiärer Syphilis.

XV. Th. W., 27 J., Kellnersgattin. Aufgen. am 30. April 1895.

Gummata cutanea, Gumma pharyngis. Krankheitsdauer 2 Jahre.

Rechts an der inneren Schenkelfläche oberhalb des Kniegelenks ein nierenförmiges Geschwür von Halbthalergrösse mit drusig unebenem Grunde und graugelben, festhaftendem Belage. Der convexe Rand desselben etwas elevirt, über den concaven hinaus eine über thalergrosse, aus kleineren zusammengesetzte pigmentirte Narbe. Oberhalb der rechten Scapula eine linsengrosse, rothbraune, mit einer Borke belegte Efflorescenz, eine ebensolche in der Gegend des Schlüsselbeines. Rechts an der hinteren Pharynxwand ein hanfkorngrosses Geschwür mit unterminirten Rändern und dickem gelben Eiterbelag. Drüsen am Hals, halbbohnengross. Leichte Periostitis am Stirnbein, Hämoglobingehalt 55%. Körpergewicht 43½ Kg.

31. Mai. 152 Hämolpillen. Geschwüre vernarbt. Hämoglobingehalt 70%. Entlassung.

XVI. J. L., 33 J., Magd. Aufgenommen am 29. September 1895.

Gummata palati mollis et duri, Periostitis cranii et process. spinos. (Dauer der Syphilis unbekannt, noch nie specifisch behandelt.)

Leistendrüsen beiderseits bohnengross, Cubital- und Cervicaldrüsen desgleichen. Dem Dornfortsatz des II. Brustwirbels entsprechend eine haselnussgrosse, derbe, schmerzhafte Auftreibung. Hautcolorit blass. Rechts am Scheitel eine fast vierkreuzerstückgrosse, teigig anzufühlende, fluctuirende Prominenz, an deren Rande ein seichter Knochenwall zu tasten, dieselbe schmerzhaft. Die rechte Ohrmuschel geschwellt, der Ohrknorpel verdickt, daselbst an der äusseren Haut livide, scharf abgesetzte zarte Narben, zum Theile mit dünnen Borken belegt. Gaumensegel derb infiltrirt, lividroth. Uvula fehlend, an verschiedenen Stellen des Gaumensegels hanfkorngrosse Exulcerationen mit unterminirtem Rand und speckigem Belag. In der Medianlinie eine noch grössere, vertiefte, bis an den harten Gaumen reichende Ulceration, am Grunde derselben rauher Knochen. Eine weitere mehr vorne am harten Gaumen rechts von der Medianlinie. Die linke Tonsille fehlend, an Stelle derselben eine Narbe, die rechte Tonsille graugelb belegt, zerklüftet. Otitis media acuta purulenta. Körpergewicht 48 Kg.

4. October. Hämolpillen; Bepinselung der Ulcerationen im Rachen mit Lapislösung 10 : 20.

29. October. Nach 78 Hämolpillen sämmtliche Ulcerationen vernarbt und ist keine Gaumenperforation aufgetreten, der periostale Erguss resorbirt. Aussehen viel besser. Hämoglobingehalt von 45 auf 60 gestiegen. Körpergewicht 50½ Kg. Entlassung.

XVII. A. E., 27 J., Oekonomieschreiber. Aufgen. am 17. Nov. 1894.

Gumma pharyngis, Gumma tibiae. Dauer der Syphilis 6 J.

Inguinaldrüsen beiderseits eben tastbar, der rechte Nebenhode wallnussgross, verdickt, bei Berührung empfindlich; an der Streckseite unterhalb des Kniegelenks eine thalergrosse, eingezogene, mit dem Knochen verwachsene Narbe, livid verfärbt, im Centrum eine Perforationsöffnung, aus der sich Eiter entleert und durch welche die Sonde auf rauhen

Knochen stösst. An der hinteren Pharynxwand von der Höhe des Zungengrundes bis hinauf zur Schädelbasis ein grosses Geschwür mit aufgeworfenen Rändern, unebener, eitrig belegter Basis. Nasenscheidewand intakt. Geringe Deviation derselben nach rechts. Der weiche Gaumen und die seitlichen Partien des Nasenrachenraumes sowie auch die Choanen sind frei. Laryngoskopischer Befund normal. Körpergewicht 62 Kg. Ausspülung des Nasenrachenraumes mit Lösung von Kal. hypermang., tägliche Lapisätzung des Geschwüres im Pharynx. Jodquecksilberhämolpillen.

2. Jänner 1895. An der Stirne sind zwei periostale Anschwellungen aufgetreten. Jodkali 1 Gr. pro die.

22. Jänner. Nach 278 Hämolpillen und 10 Gr. Jodkali das Gumma im Pharynx vollständig vernarbt, die früher sehr beträchtlichen subjectiven Beschwerden, Schmerzen bei der Deglutition gänzlich geschwunden, Fistelöffnung an der Tibia geschlossen. Körpergewicht 66 Kg. Hämoglobingehalt gestiegen. Entlassung. Nach etwa vier Monaten stellt sich der Kranke neuerdings vor. Im Nasenrachenraume keine neuen krankhaften Erscheinungen zu sehen.

XVIII. D. A., 25 J., Telegraphenbeamter. Aufgen. am 29. Sept. 1894.

Gummata nasi, Cicatrices post gummata cutanea.

Leistendrüsen nicht vergrössert. An den Ober- und Unterextremitäten, ferner am Rücken thaler- bis flachhandgrosse, schmutzigbraune, kreisrunde und länglichovale Narben, an der Peripherie stärker pigmentirt. Cubitaldrüsen nicht vergrössert, auch nicht die Halsdrüsen. Kopfhaar leicht ausziehbar. Rechts am Scheitel eine vierkreuzerstückgrosse Narbe, eine ebenso grosse am linken Augenbrauenbogen, in deren Bereiche die Brauenhaare fehlen. Die Haut der Nasenflügel und der Nasenspitze dunkellivid verfärbt, geschwellt und schmerzhaft, hierselbst die Talgfollikel stark erweitert vortretend. Das Filtrum der Nase zerstört, narbig. Am Rande des linken Nasenflügels ein bogenförmiger, narbiger Defect. Von den Nasenöffnungen gegen den Lippenrand eine mit einem scharfen bogenförmigen Rande abgesetzte Narbe und im Bereiche derselben bis über erbsengrosse, kupferrothe, zum Theil erweichte und mit schwärzlichen Borken belegte Knoten. Das Gaumensegel geröthet, der vordere Gaumenbogen infiltrirt, die linke Tonsille zerklüftet, graugelb belegt.

11. November. Trotz 136 Pillen rascher Zerfall der Knoten an der Nase, daher der Kranke Einreibungen und Decoctum Zittmanni fortius und mitius erhält, local Aetzung mit Kali causticum.

28. November. Geschwüre vernarbt. Entlassung.

XIX. M. S., 50 J., Taglöhner. Aufgenommen am 15. April 1895.

Gumma ad anum.

Drüsen in inguine beiderseits haselnussgross, derb, teigig, indolent. Am Anus ein guldenstückgrosses, weit bis an die Rectalschleimhaut reichendes Geschwür, Ränder desselben unterminirt und zackig, der Grund drusig uneben, blass, mit viscidem, gelben Belag versehen. Afterfalten infiltrirt. Cubitaldrüsen und Halsdrüsen nicht vergrössert.

6. Mai. Nach 62 Hämolpillen das Geschwür rein granulirend, der früher unterminirte Rand an die Wundfläche angelegt, der Belag abgestreift. Täglich zwei bis drei fast flüssige Stühle.

13. Mai. Nach 73 Pillen das Geschwür vernarbt. Entlassung.

Die angeführten Krankheitsfälle ergeben, dass wir in dem Jodquecksilberhämol jedenfalls ein brauchbares und wirksames Antisyphiliticum erblicken dürfen, mit welchem man in den gewöhnlichen Fällen secundärer und tertiärer Syphilis, allein, ohne die anderen Methoden heranziehen zu müssen, die Behandlung durchführen kann.

Die wirksamere Einreibungs- oder Injectionscur kann es selbstverständlich nicht ersetzen, namentlich nicht die erstere; das vermag aber die innerliche Darreichung von Quecksilberpräparaten überhaupt nicht. Man wird sich derselben dann bedienen, wenn man aus irgend welchen Gründen die interne Medication anwenden will, zumal es vor den übrigen Präparaten gewisse Vorzüge besitzt, frei ist von unangenehmen oder gar deletären Nebenwirkungen. Es ist ferner, wie bereits erwähnt, das einzige Präparat, welches Jod und Quecksilber zusammen mit Eisen enthält und so neben specifischen Heilwirkungen auch eine tonisirende, den allgemeinen Kräftezustand hebende Einwirkung gestattet. Das längst eingebürgerte Ferrum jodatum kann dasselbe auch nicht annähernd erreichen und ist ausserdem leicht zersetzlich. Das Jodquecksilberhämol dürfte demnach bei mit Blässe der Haut, herabgekommenem Ernährungszustande einhergehenden, gleichwie mit Scrofulose combinirten Syphilisfällen seine Hauptanwendung finden.

Meinem hochverehrten Lehrer und Chef, Herrn Hofrath Professor J. Neumann, sage ich für die Ueberlassung des Krankenmateriales ergebensten und herzlichen Dank, in gleicher Weise Herrn Staatsrath Prof. Dr. R. Kobert in Dorpat, welcher die Freundlichkeit hatte, das neue Präparat zunächst unserer Klinik zur Verfügung zu stellen.

Bericht über die Leistungen

auf dem

Gebiete der Dermatologie und Syphilis.

Verhandlungen der Wiener dermatologischen Gesellschaft.

Sitzung vom 4. December 1895.

Vorsitzender: Kaposi. Schriftführer: Spiegler.

Mraček: Fall von Pemphigus. Es handelt sich um eine 56jährige Patientin, welche vor 4 Jahren die ersten Erscheinungen von Pemphigus gezeigt hat, die auf Behandlung wieder zurückgingen. Auf meine Abtheilung wurde sie anfangs 1894 gebracht und blieb daselbst bis August; sie hatte zu dieser Zeit die typischen Pemphigusblasen. Auffallend war nur, dass die Frau um den Anus herum ganz flache papilläre Excrescenzen bekam, die sich gegen die grossen Labien ausbreiteten. Einige Wochen später suchte sie wieder das Spital auf, da neue Eruptionen von typischen Blasen an den Ohren auftraten, welche damals schon ödematös geschwellt waren. Vegetative Wucherungen konnte ich zu jener Zeit nicht constatiren, mit Ausnahme derer um den Anus. Im August des nächsten Jahres entwickelten sich bereits in den Achselhöhlen ganz kolossale Wucherungen — vielleicht durch den Reiz der macerirten Epidermis hervorgerufen — wodurch der Fall an Interesse gewann. Diese Wucherungen im Verein mit dem Kranze von flachen papillären Excrescenzen um den Anus herum veranlassten mich die Diagnose Pemphigus vegetans zu stellen. Hervorzuheben wären noch die ausgebreiteten Pigmentationen. Die ganze Hals- und Nackengegend ist rauh, fühlt sich wie mit ganz kleinen, härtlichen Knötchen besäet an und hat eine sepiabraune Farbe; eine ähnliche Pigmentation findet sich auch über den Nates, der Kreuzbein- und Lendengegend. Ich möchte also sagen, dass wir es mit einem Pemphigus zu thun haben, der an gewissen Körperstellen vegetative Formen angenommen hat, daneben vielleicht auch mit dem, was Kaposi in seinem Lehrbuche als Keratosis nigricans bezeichnet hat.

Neumann dankt für die Demonstration dieses so seltenen und interessanten Falles. Besonders auffallend ist die Beschaffenheit der Wucherungen, welche gewöhnlich beim Pemphigus vegetans ein ganz weiches Gefüge haben, von der Oberfläche eine schmutzig gelbe, übelriechende Flüssigkeit absickern lassen und an der Peripherie durch einen Blasen-

wall begrenzt sind. In diesem Falle aber weisen die Blasen eine besondere Trockenheit und Derbheit auf. Aehnliche Pigmentirungen der Haut finden sich schon auf älteren Abbildungen. Was das Vorkommen von Milien in der Nähe von Pemphigusblasen anlangt, hat schon Bärensprung hierauf hingewiesen.

Kaposi betont nochmals, dass an einem und demselben Individuum im Laufe der Jahre alle möglichen Formen von Pemphigus auftreten können; es liegt darin ein Beweis von der Identität des Processes. Die ausgebreitete Pigmentirung in diesem Falle, eine förmliche Melanose der Haut, ist zweifellos zurückzuführen auf Hyperämien nach Kratzen. Die Patientin hat, nach dem Aussehen der kleinen, zerkratzten Blasen zu schliessen, entschieden einen Pemphigus pruriginosus, doch vermuthet Vortragender, dass sie auch Pediculi vestimentorum gehabt hat, wie ja auch zugegeben wird, dass sie in einem ziemlich verwahrlosten Zustande ins Spital kam. Was das Vorkommen von papillären Wucherungen anlangt, erinnert sich Kaposi eines Falles von Pemphigus vulgaris, bei dem auch solche Wucherungen in der Achselhöhle auftraten, die von den behandelnden Aerzten für papulöse Formen von Syphilis gehalten wurden, da Patient auch Lues gehabt hatte. Kaposi weist auf den bereits vorgestellten Fall auf Zimmer 33 hin, der ebensolche Wucherungen in inguine zeigte. Auch diese Fälle können wieder besser werden. Auf den von Neumann aufgestellten Unterschied zwischen diesen Wucherungen und den beim Pemphigus vegetans vorkommenden übergehend, erklärt Kaposi nur einen graduellen Unterschied zwischen beiden Formen annehmen zu können. Entweder beginnt während des Platzens der Bläschen das Rete Malpighii zu wuchern und liefert einen Detritus, wo dann die nässenden, schmierigen Flächen entstehen, oder aber die Heilung beginnt im Centrum, das Pigment bleibt zurück, es bildet sich neue Epidermis und die Haut kann wieder vollkommen glatt werden. Wenn die Einflüsse, die die Maceration veranlassen, weiter dauern, wie es z. B. in der Achselhöhle der Fall ist, können die Gefässschlingen weiterwachsen und es entstehen dann festere Warzen. Der Fall ist also gegenwärtig als ein Pemphigus pruriginosus zu bezeichnen. Auch diese papillären, drusigen Bildungen können sich wieder vollständig rückbilden, wenn sich die Gefässe, das histologische Hauptelement, contrahiren und rückbilden. — Was die Körnchen anlangt, so scheinen sie keine Milien zu sein, sondern machen den Eindruck von Bindegewebsverdickungen.

Neumann hebt hervor, dass beim Pemphigus vegetans nicht die Vegetationen, sondern die Wucherungen der Papillen und Gefässschlingen das Primäre sind. Bei mikroskopischen Untersuchungen sieht man nämlich über den bis aufs zehnfache vergrösserten Papillen und Gefässschlingen eine ganz dünne Lage von Epidermis. Die Pemphigus vegetans Fälle, charakterisirt durch die matschen Blasen und das Eingesunkensein der Haut, enden ausnahmlos letal. Da man die Prognose in diesem Falle nicht so ungünstig stellen könne, stimmt Neumann der Bezeichnung Pemphigus vegetans nicht bei.

Kaposi beruft sich auf den bereits citirten Fall von Pemphigus vulgaris, wo derselbe Patient nach 10 Jahren die Erscheinungen eines Pemphigus vegetans darbot. Auch gibt es Fälle, in denen Besserung und Rückkehr in benignere Formen eintritt, sowie Redner auch typische Fälle von Pemphigus vegetans gesehen hat, wo alles wieder verheilt ist.

Kohn wendet sich gegen die Behauptung, dass die Wucherung der Papillen und Gefässschlingen das Primäre sei, nachdem dies noch niemand habe beobachten können.

Finger: Fall von arteficiellem Ekzem. In den Achselhöhlen des Kindes sind nässende Flächen sichtbar, am Körper Desquamation, zerkratzte Knötchen, daneben das Fortschreiten des Processes in scharfen serpiginösen Linien, am Rande eingetrocknete Borken; noch vor einigen Stunden waren Pusteln auf gerötheter Basis zu sehen. Entstanden ist dieses Ekzem durch Einreibungen mit grauer Salbe.

Lang stellt vier Fälle von operirtem Lupus vor. Der erste betrifft ein 26jähriges Fräulein, das schon seit 16 Jahren an Lupus der Wange leidet, der zugleich mit einer höchst wahrscheinlich bereits erkrankten Präauriculardrüse exstirpirt wurde; von solchen zurückgelassenen Drüsen könnte sehr leicht eine Infection des operirten Gebietes vor sich gehen.

Die 2. Patientin, ein 14jähriges Mädchen, litt seit ihrem 3. Lebensjahre an Lupus ad nates, der auch bereits die Schleimhaut ergriffen hatte. Alles musste entfernt und dann gedeckt werden. Besonders schwierig gestaltete sich die Nachbehandlung. Nach einigen Monaten traten an der Stelle, wo die Thiersch'schen Bänder entnommen wurden, Veränderungen auf, die ich damals für Lupus hielt, sich jetzt aber als ganz harmlos darstellen.

Der 3. Fall betrifft eine 45jährige Frau, deren Haut im Gesichte rechterseits von der Nase bis zum Augenwinkel, linkerseits bis zum Mundwinkel lupös erkrankt war. Lang hat alles lupöse weggeschnitten, bis er auf gesunden Grund kam, dann hat er die Deckung des Defectes nach Thiersch vorgenommen. Nun musste man daran denken, dass in der Nasenhöhle auch noch Herde sein könnten und war darauf vorbereitet, die Nase zu spalten und alles Krankhafte auszuräumen. Die rhinoskopische Untersuchung aber hat ergeben, dass in der Nase selbst kein Lupus sei.

Lang demonstrirt seinen Apparat zur Durchleuchtung des inneren Nasenraumes.

Lang: Fall von Lupusrecidive nach Transplantation. Patient hat im Ganzen am Körper 36 Lupusherde verstreut gehabt; sie wurden exstirpirt, gedeckt, an einzelnen Stellen wurde Naht angelegt. Wenn sich ein Ectropium ausbildet, ist es am besten, eine Zeit lange zuzuwarten, bis der Narbenzug ein Ende erreicht hat und dann erst an die Operation zu schreiten. Nach einiger Zeit trat an der linken, nicht von Lang operirten Gesichtshälfte ein Lupusrecidive auf. Jedenfalls

muss man sagen, dass man, wenn man von vorne herein radical operirt, kein Recidive zu besorgen hat.

Neumann führt den in der letzten Sitzung bereits demonstrirten Fall von Keratosis follicularis wieder vor, der doch nicht ganz dem Typus der von Darier beschriebenen Dermatose entspricht. Die mikroskopische Untersuchung hat eine mächtige Entwicklung des Papillarkörpers, so wie bei Ichthyosis dachziegelförmig übereinander gelagerte Epidermiszellen, verzweigte Papillen, aber keine Psorospermien ergeben.

Kaposi betont, dass das Verdienst, auf diese Krankheit aufmerksam gemacht zu haben, immer Darier gebührt, weshalb man diese Krankheit, welche im klinischen, wie im anatomischen Sinne eine Keratosis ist, und bei der Kaposi selbst nie Psorospermien gefunden hat, Darier'sche Krankheit nennen sollte.

Neumann demonstrirt: I. Einen 32jährigen Kranken mit Lichen ruber planus. An den Handrücken die typischen gedellten, wachsglänzenden Knötchen einzelnstehend, hanfkorngross, vereinzelt stehende auch am Stamme, an der linken Unter-Extremität, namentlich an den Streckseiten zu bis fast halbthalergrossen Plaques confluirte Efflorescenzen; dieselben an der Oberfläche dünn abschilfernd, theils hellroth und blasslivid, theils schiefergrau verfärbt, von entfernter Aehnlichkeit mit Psoriasis vulgaris. Auch an der Wangenschleimhaut rechts gegen den Mundwinkel die Erkrankung nachweisbar in Form umschriebener bläulich weisser Epithelverdickungen. Die Krankheit soll seit 6 Monaten bestehen. Patient erhält seit 8 Tagen Injectionen mit Solutio Fowleri und war während dieser Zeit die untere Extremität mit Salicylpflasterstreifen belegt.

II. Einen 29jährigen Dienstmann mit ausgebreiteter tertiär syphilitischer Affection des Nasen-Rachenraumes, Fehlen der Uvula, einem grossen gummösen Geschwür der hinteren Pharynxwand; die rückwärtigen Gaumenbögen und die Tonsillen narbig zerklüftet, erstere mit der hinteren Rachenwand zum Theile verwachsen. Es besteht ferner beiderseitige gummöse Dacryocystitis. Die Erkrankung an Syphilis datirt seit sieben Jahren, zu welcher Zeit der Patient mit 35 Einreibungen behandelt wurde. Bereits vor 3 Jahren stand derselbe auf der Klinik des Vortragenden mit ulcerirten Gummen der Haut in Behandlung, deren narbige Residuen jetzt auch am Stamme und den unteren Extremitäten nachweisbar.

III. Eine 38jährige Fabriksarbeiterin mit ausgebreitetem polymorphen Syphilid, dicht gedrängten lenticulär papulösen Efflorescenzen am Stamme und Extremitäten, von denen viele theils recente, theils zu Borken vertrocknete Pusteln tragen, dazwischen eine abgeblasste, rostbraun verfärbte Roseola, nässende, zum Theile geschwürig zerfallende Papeln am Genitale, Psoriasis der Handteller und Fusssohlen. Dieselbe ist gravid im IX. Monate und handelt es sich somit um eine postconceptionelle Syphilisinfection. Gesundheitszustand des Vaters unbekannt.

Kaposi: Fall von Acne follicularis. Aus gewöhnlicher Acne follicularis entwickeln sich manchmal Formen, die man als Acne teleangiectodes bezeichnen kann, sowie dieser hier, in welchem ausgiebige Scarificationen gemacht wurden.

Kaposi stellt einen Fall von Lupus tumidus an der rechten Wange, beiden Schulterregionen und Achselfalten vor, bei dem jedoch mit Rücksicht auf das Bild aus früheren Jahren eine bedeutende Besserung erzielt wurde.

Kaposi demonstrirt einen Fall von Lupus tumidus an der Nase, mit einem grossen fluctuirenden Knoten an der linken Hand (gommes scrophuleux) mit Lupus verrucosus papillaris an der linkem grossen Zehe und vielen Narben, die höchst wahrscheinlich von Lupus herrühren.

Verhandlungen der Berliner dermatologischen Vereinigung.

Sitzung vom 3. December 1895.

Vorsitzender: Lewin. Schriftführer: Rosenthal.

1. Litten: Ueber Lebersyphilis (mit Krankenvorstellung).

Die Erkrankungen der Leber, die bei der Syphilis vorkommen, sind folgende: Die Perihepatitis, die amyloide Erkrankung, die Lebercirrhose, die Hepatitis gummosa, u. zw. die kleinknotige und die grossknotige und endlich die seltenste Form, an welcher der vorzustellende Patient leidet, die Hepatitis syphilitica diffusa interstitialis. Die Perihepatitis ist die wichtigste aller syphilitischer Erkrankungen; sie zeichnet sich durch ungewöhnlich reichliche bindegewebige Neubildungen, die zu dicken, unregelmässigen Schwarten Veranlassung geben aus und folgt den natürlichen Fortsetzungen der Glisson'schen Kapsel. In Folge dessen kann die Affection zu umfangreichen Verwachsungen der Leber mit dem Zwerchfell und zweitens mit der inneren Bauchoberfläche führen. Ist eine Verwachsung mit dem Zwerchfell vorhanden, so fehlt das Zwerchfellphänomen auf der rechten Seite, während bei Verwachsung der Leber mit der Bauchwand die respiratorische Verschiebbarkeit der Leber zu Grunde geht. Klinisch ist dieselbe, wie bei jeder Entwicklung von Bindegewebe, durch ein reibendes, knarrendes Geräusch und Schmerz charakterisirt. Anatomisch kann man die Perihepatitis nur dann als syphilitisch ansprechen, wenn noch andere unzweifelhafte Symptome von Syphilis vorliegen. Es gibt aber auch Fälle, bei denen die Neubildung in Form von dicken Platten vor sich geht. — Die amyloide Syphilis sowie die Lebercirrhose ist nur dann zu diagnosticiren, wenn die Aetiologie feststeht. — Die am meisten bekannte Form ist die gummöse Hepatitis, wobei entweder eine grosse Anzahl kleiner bis miliarer Gummiknoten oder grösserer, bis zu apfelsinengrosser Gummata in der Leber vorhanden sind. Dieselben sitzen gewöhnlich zur Seite des Lg. suspensorium oder am unteren Rand. Litten beobachtete eine junge Frau, die bald nach der Verheiratung an riesigen Oedemen erkrankte. Da eine Menge Eiweiss vorhanden war, wurde eine Nephritis diagnosticirt; hierzu gesellten sich dann im Laufe der Zeit eine Reihe von Geschwülsten, eine an der Carotis, eine zweite in der Mitte des Sterno-Cleido-mastoideus von Gänseeigrösse und eine dritte am linken Humerus, welche bis zur unteren Epiphyse reichte. Alle drei waren eminent hart. Bei der Unter-

suchung der inneren Organe zeigte sich bei der Abtastung der unteren Fläche der Leber ein grosser glatter Tumor mit strahligen Narben. Litten stellte die Diagnose auf Chondrosarcom. Bei einer plötzlichen Bewegung trat dann eine Spontanfraktur des Humerus ein. Als Litten die Patientin einige Monate lang nicht gesehen hatte, war plötzlich jede Tumorbildung verschwunden; nur am Humerus bestand eine Pseudarthrose. Die Affection in der Leber war aber unverändert. Die Kranke wurde gravida und die Oedeme nahmen zu; in Folge dessen wurde ein künstlicher Abort eingeleitet, an dem die Patientin zu Grunde ging. Schon als die Tumoren verschwunden waren, war Litten der Gedanke gekommen, dass es sich um Syphilis handeln könnte; indessen, der Verfall war schon zu weit vorgeschritten, um den Verlauf aufzuhalten. Bei der Section zeigten sich zwei grosse Gummiknoten in der Leber, von denen der eine so hoch gelegen hatte, dass man ihn nicht hatte fühlen können.

Die Hepatitis syphilitica diffusa interstitialis ist zuerst von E. Wagner beschrieben worden; nur wenige Fälle dieser Affection sind bekannt. Trousseau, Huebler, Gaillard, Rindfleisch und Le Conte haben je einen Fall veröffentlicht. Litten hat drei Fälle gesehen. Der erste derselben ist von ihm nicht intra vitam erkannt worden, ein zweiter ist nicht zur Autopsie gekommen, und der dritte ist der Fall, den Litten vorstellt. Anatomisch handelt es sich dabei um eine diffuse Bindegewebsentwicklung in der Leber, wobei die charakteristischen Leberzellen durch Bindegewebe ersetzt werden, welches nicht die Tendenz zur Schrumpfung hat. Die Consistenz der Leber ist verschieden beschrieben worden, Litten möchte dieselbe mit einer dicken Elfenbeinplatte vergleichen, mit welcher sie auch die ausgesprochene Glätte gemein hat. Die Krankheit entwickelt sich allmälig Jahre hindurch scheinbar ohne Schmerzen. Je nachdem der Process in der Leber fortschreitet, treten dann spätere Symptome hinzu. Werden die Gallengänge verödet, so kann Icterus auftreten, werden Pfortaderäste ergriffen, so beobachtet man Ascites und Milzschwellung. Natürlich können auch Magen- und Darmerscheinungen sich zeigen. Diese Complication hat Litten bisher nicht beobachtet. Auch zur Rückbildung braucht, wenn überhaupt eine solche eintritt, der Process viele Jahre.

Der vorgestellte Patient ist im Jahre 1870/71 inficirt und damals specifisch behandelt worden. Er hatte kein Recidiv, bis vor zwei Jahren Erscheinungen im Halse auftraten; er ist jetzt 8 Wochen lang in Behandlung und gibt an, dass er die Härte im Leibe schon seit Jahren gespürt habe. Inzwischen, während der Zeit der Behandlung sind 44 Einspritzungen mit 1%ger Sublimatlösung gemacht worden. Patient fühlt sich subjectiv besser, objectiv sind keine Veränderungen nachzuweisen. Diese Form der Lebersyphilis ist nach Litten die einzige Form, bei welcher die Diagnose in Bezug auf ihre Aetiologie mit Bestimmtheit zu stellen ist.

Die Discussion wird vertagt.

2. Joseph stellt einen Fall von Tuberculosis verrucosa cutis auf dem rechten Handrücken vor. Bei der Aetiologie kann man in dem vorgestellten Falle an eine hämatogene Erkrankung denken, da der Patient in seiner Kindheit eine Affection der Pulmones gehabt hat. Das Interesse beruht aber im wesentlichen auf therapeutischem Gebiet. Patient ist von Dr. Waldstein mit Pilocarpininjectionen behandelt worden, und zwar täglich 0,005, im ganzen 0,18 Gr. Der Process ist als geheilt zu betrachten.

Meissner hat den Fall beim Collegen Waldstein mit beobachtet und konnte feststellen, dass schon nach der ersten Injection eine bedeutende Besserung zu bemerken war. Es zeigte sich eine seröse Absonderung, welche von einem deutlich sichtbaren Zerfall der Tuberkelknötchen herrührte.

Lewin hat eine grössere Anzahl Syphilitiker mit Pilocarpin behandelt. Bei zweien derselben bestand eine fraglose Tuberculose und zwei andere hatten Herzfehler. Das Resultat war ein sehr gutes. Indessen hat Lewin trotz des günstigen Erfolges diese Behandlung aufgegeben, da sehr leicht Collaps eintritt, und gerade bei Herzerkrankungen musste Lewin schon nach 4—5 Einspritzungen das Mittel wieder aussetzen. Bei kräftigen Personen ist das Pilocarpin ein werthvolles Medicament. Interessant ist noch, dass er in einigen Fällen gleich nachher Atropin einspritzte und dass dann die Wirkungen des Pilocarpins, besonders der Schweissausbruch, nach wenigen Secunden geschwunden waren.

Meissner erwähnt, dass Dr. Waldstein betont, dass man Pilocarpin nur in ganz kleinen Dosen geben dürfe, so dass weder physiologische noch toxische Schwitzwirkungen hervorgerufen werden.

3. Joseph stellt ferner einen Fall von Ulcera mollia vor, von welchen aus nach einer vorangegangenen Verbrennung eine Uebertragung auf die linke Hand stattfand. Joseph behandelt nach Neisser'scher Angabe schon seit längerer Zeit alle Ulcera mollia mit Carbolsäure. Die Diagnose wurde noch, worauf Geh. Rath Lewin oft hingewiesen hat, dadurch unterstützt, dass in diesem Falle nicht die Axillar- sondern die Cubitaldrüsen geschwollen waren. Joseph glaubt, dass dieses Moment differentialdiagnostisch zu verwerten sei für den Unterschied zwischen Ulcus durum und Ulcus molle.

Lewin führt aus, dass Joseph ihn missverstanden haben müsse. Er habe nur angegeben, dass bei Fingererkrankungen die Axillardrüsen anschwellen, wenn die Affection in die Tiefe geht, und die Cubitaldrüsen, wenn die Erkrankung oberflächlich ist, u. zw. aus einfachen anatomischen Gründen, da die oberflächlichen Lymphgefässe zu den Cubital-, die tieferen zu den Axillardrüsen führen. Was die Behandlung des Ulcus molle anbetrifft, so kann Lewin dem Carbol keinen Vorzug vor den anderen Medicationen einräumen. Die Ulcera an den Fingern können oft sehr bösartig verlaufen. Lewin erinnert sich an Fälle, die bis zu drei Monaten zur Heilung brauchten.

Mankiewicz erwähnt, dass er die Carbolsäurebehandlung bereits vor 7 Jahren in Strassburg kennen gelernt habe. Er selbst hat niemals einen Misserfolg bei dieser Behandlung gesehen.

Ledermann führt an, dass Neisser die Carbolsäure seit 10 Jahren in Breslau anwendet. In letzter Zeit hat Ledermann auch das von Frank empfohlene Formalin versucht; indessen würde es gut sein, hier zuvor Cocain anzuwenden.

4. Joseph stellt ferner zwei Knaben vor, von denen der eine mit der Diagnose Alopecia areata ihm überwiesen worden war. Im ersten Augenblicke glaubte Joseph nicht an der Diagnose zweifeln zu können. Bei der Aetiologie der Krankheit sind im wesentlichen zwei Anschauungen bisher massgebend gewesen, die eine, dass es sich um eine Trophoneurose, die andere, dass es sich um eine parasitäre Erkrankung handelt. Joseph selbst hat sich stets der ersteren Ansicht angeschlossen, und für das parasitäre Moment scheinen ihm bisher Beweise gefehlt zu haben. Joseph war daher erstaunt, als nach einigen Tagen auch der Bruder, der Vater und die Mutter des Kindes mit deutlichen Zeichen eines Herpes tonsurans sich vorstellten. Vater und Mutter wurden mit Chrysarobin eingepinselt, und auch der Knabe, der am Körper einen typischen Herpes tonsurans zeigte, wurde in gleicher Weise mit Erfolg behandelt. Bei dem Bruder trat später noch eine Erkrankung der Kopfhaut hinzu, die sich in ihren Anfängen wesentlich von der Alopecia areata unterschied. Nach Joseph gibt es also eine Erkrankung, die im späteren Stadium der Alopecia areata ähnlich sieht, aber als Herpes tonsurans beginnt. Die Franzosen haben solche Fälle als Alopecia pseudotondante beschrieben. Joseph hat immer die Vermuthung gehabt, dass die Fälle von Alopecia areata, die als parasitär beschrieben sind, derartige Fälle waren. In dem vorgestellten Fall ist auch der Trichophyton nachgewiesen worden. Den ersten ähnlichen Fall hatte Joseph in den letzten zwei Jahren Gelegenheit zu sehen. Mithin gibt es Fälle, die sicher auf Trichophyton zurückzuführen sind, und die man als Alopecia pseudotondante bezeichnen kann. Sie treten unter dem klinischen Bild der Alopecia areata auf oder täuschen jedenfalls dle Erkrankung vor.

Lewin hat den Fall bei oberflächlicher Besichtigung sofort als eine Trichophyton-Erkrankung angesehen. Derartige Fälle hat er vielfach beobachtet, und die Diagnose wird durch eine Menge von Symptomen unterstützt.

Rosenthal ist ebenfalls der Ansicht, dass derartige Fälle bei uns selten sind; indessen ist er mit den Ausführungen Joseph's absolut nicht einverstanden. Die Alopecia areata ist von dem Herpes tonsurans der Kopfhaut durchaus zu trennen, wenngleich eine gewisse klinische Aehnlichkeit besteht. In dem vorgestellten Falle ist eine sehr starke Röthung der Kopfhaut vorhanden, und das ganze Bild unterscheidet sich scharf von einer Alopecia areata. Was die Pelade pseudotondante betrifft, so ist dieselbe vor allen Dingen eine Pelade, d. h. eine Alopecia areata, die nur dadurch, dass die Brüchigkeit der Haare, welche in jedem Falle von

Alopecia areata mehr oder minder vorkommt, so bedeutend ist, dass dieselbe einen Herpes tonsurans vortäuscht. In dem vorgestellten Falle handelt es sich also um einen Herpes tonsurans, der von der Alopecia areata aufs strengste zu trennen ist, ebenso wie von der zu der Alopecia areata gehörenden Pelade pseudotondante.

Meissner glaubt, dass Joseph nicht eine Vereinigung der Affectionen herbeiführen, sondern nur zeigen wollte, dass eine Verwechslung sehr nahe liegt. Er glaubt, dass die Brüchigkeit der Haare am besten als Trichorrhexis bezeichnet werden könnte.

Rosenthal möchte auch den Ausdruck Trichorrhexis in diesem Falle nicht angewendet sehen, da sonst sehr leicht eine Verwechslung mit der Trichorrhexis nodosa eintreten könnte, die, wie bekannt, eine ganz andersartige Affection ist.

Ledermann hat den günstigen Einfluss von Chrysarobin auch bei Alopecia areata erprobt.

Joseph unterscheidet ebenfalls eine Alopecia areata von einem Herpes tonsurans und fasst nur einige Fälle aus der Literatur, die als parasitäre Alopecia areata beschrieben worden sind, als Herpes tonsurans auf. Die Narben, die der kleine Patient auf dem Kopf zeigt, rühren von der Anwendung von blasenziehenden Pflastern her, welche vorher von anderer Seite in Anwendung gezogen worden waren.

5. Joseph stellt eine Pat. vor, welche hereditär belastet, ausserdem wahrscheinlich von ihrem Manne syphilitisch inficirt war und eine Perforation des Septum narium darbietet. Später trat eine linksseitige Hemiplegie hinzu. Augenblicklich aber zeigt die Patientin einen Lupus erythematodes discoides in ganz besonderer Ausdehnung. Joseph hat in diesem Falle nach der Anregung von Kaposi Quecksilberpflaster-Mull angewendet und wie stets auch hier einen guten Erfolg gesehen.

Lewin. In dem vorgestellten Falle fehlen die charakteristischen Zeichen der hereditären Lues.

6. Lewin stellt einen Syphilitiker vor, der ein eigenthümliches Exanthem am Stamm darbietet, nämlich eine annulirte Form, deren Peripherie mit kleinen Papeln, theilweise mit Bläschen bedeckt ist, so dass man an einen Herpes iris et circinatus denken kann. Nebenbei bestanden zwei kleine Tumoren auf dem rechten Zungengrund, die er als Hyperplasie der Balgdrüsen anspricht. Lewin hat öfter gesehen, dass eine Hyperplasie sich ausbildet, vikariirend für die untergegangenen atrophischen Drüsen.

Richter hat vor $1^1/_2$ Jahren einen ähnlichen Fall hier vorgestellt, wo das Exanthem in Form von Ringen auftrat, die theils mit Bläschen, theils mit Knoten bedeckt waren.

Rosenthal will den Fall als annuläre Form der Syphilis mit centraler Papel bezeichnen. Er hat jetzt einen gleichen Fall in Beobachtung, von dem er ein Stereophotogramm angefertigt hat.

7. Lewin stellt eine Patientin vor, die früher luetisch war und 6 lebende Kinder hat. Sie hat ein Exanthem, welches alle Charakteristica

einer vulgären Psoriasis darbot. Die Streckseiten waren befallen, und auch die Configurationen entsprachen einer Psoriasis vulgaris. Da eine Zungenwurzelatrophie in ausgesprochenstem Massstabe für Lues sprach, so wurden Sublimatinjectionen angewendet; der Erfolg war ein glänzender. Nach einigen Einspritzungen waren die Schuppen geschwunden und die Farbe abgeblasst.

Saalfeld hat die betr. Patientin früher an einer typischen Psoriasis vulgaris behandelt.

Lewin erwidert, dass das Aussehen für die vulgäre Form, der Erfolg aber für eine specifische Psoriasis sprach.

8. Ferner stellt Lewin eine Patientin vor, welche neben anderen Erscheinungen von Lues einen eigenthümlichen Tumor am Fusse darbietet. Die Frage wäre in diesem Falle, ob es sich um eine Gummigeschwulst oder um ein breites Condylom handelt.

9. Frank: Zur Behandlung der Hyperidrosis.

Frank empfiehlt ein der Methylreihe angehöriges neues Präparat, welches von Merck in Darmstadt dargestellt wird, zur Beseitigung der Hyperidrosis sowohl wie der Bromidrosis. Es handelt sich dabei um ein Streupulver, welches aus Formalin und Tannin angefertigt worden ist und welches als Tannoform in den Handel gebracht wird. In einer Reihe von Fällen hat Frank ein sehr gutes Resultat davon gesehen. Das Gramm kostet ungefähr 0·03 Mk. O. Rosenthal (Berlin).

Hautkrankheiten.

(Redigirt von Prof. **Kaposi** in Wien.)

Anatomie, Physiologie, path. Anatomie, allg. und exper. Pathologie und Therapie.

1. **Dubreuilh.** Éléidine et granulations de la couche granuleuse de l'épidermes. Ref. La médecine moderne. 26. Jahrg. Nr. 51. d. 6. Juni 1895.
2. **Brault,** N. Sur le pigment ocre. Le mercredi médical 1895, 5. juin. Nr. 23.
3. **Lucatello ed Antonini.** Sul modo d'intendere l'azione dei vesicanti. R. Academia di Medicina di Genova. Seduta dell' 8. luglio 1895. Gazetta degli Ospedali e delle Cliniche. 13. Juli 1895. Nr. 84.
4. **Ullmann,** Karl. Behandlung von Hautkrankheiten mittelst Sublimatkataphorese im elektrischen Zweizellenbade. Wiener med. Wochenschrift Nr. 39—42. 1894.
5. **Holth,** S. Das Licht, unsere gelbe Salbe und die gewöhnlichen Salbenkruken. Separat-Abdruck aus Knapp und Schweigger's Archiv für Augenheilkunde. XXX. Band.

(1) Dubreuilh demonstrirt Präparate, welche den Unterschied beweisen zwischen der körnigen Substanz der Stratum granulosum-Zellen und der des Stratum lucidum. Es sind Schnitte von Warzen, die in Alkohol gehärtet, in Collodium und Paraffin eingebettet sind. Das Eleidin ist durch Pikrocarmin roth gefärbt, die Granulationen des Stratum granulosum durch Hämatoxylin violett. Oppler.

(2) Brault hat die Eisenreaction des „gelben Pigmentes" bei ganz verschiedenen Processen gefunden, so bei einer hypertrophischen Lebercirrhose, bei einem Fall von Hämoglobinurie und zwar in der Niere; bei einem Muskelangiom (rings um die Gefässe), bei einem Sarkom der Pia mater und in der Leber eines Tuberculösen. Brault gibt die Unterscheidungsmerkmale des „gelben Pigmentes" von schwarzen Pigment, Pigment bei Adisson und bei melanotischen Sarkomen. Das bei melanotischen Sarkomen vorkommende Pigment ist löslich in Kalilauge, nicht aber das „gelbe Pigment". Brault glaubt, dass die Entstehung des

„gelben Pigmentes“ geknüpft ist an die Zerstörung der rothen Blutkörperchen. Dreysel.

(3) Lucatello und Antonini haben, ausgehend von der bekannten antiseptischen Wirkung der Vesicantien, Untersuchungen angestellt und sind zu dem Resultat gekommen, dass die Vesicantien die bactericide Wirkung des Blutserums noch erhöhen. Sie bringen eine beträchtliche Leukocytose hervor; aus den Leukocyten entstehen aber die Alexine, die Schutzstoffe gegen Krankheiten. Raff.

(4) Ullmann berichtet über seine therapeutischen und experimentellen Erfahrungen, die er bei Anwendung des elektrischen Zweizellenbades nach dem System Prof. G. Gärtner an zahlreichen Hautkranken, beziehungsweise an Leichenhaut erzielte. Er kommt zu folgenden Schlüssen. Der galvanische Strom bewirkt bei seiner therapeutischen Verwerthung im Bade zweifellos eine Mehraufnahme diffusibler Stoffe (Quecksilbersublimat, Eisensulfat) im Sinne einer Kataphorese in die Haut, gegenüber der Aufnahme solcher Stoffe im einfachen Bade. So wird Quecksilbersublimat bei einer Concentration von 1 : 3000.0 und einer Stromstärke von höchstens 100—200 M.-A. bei täglich ½stündiger Dauer des Bades in solcher Menge aufgenommen, dass die Methode zur Allgemeinbehandlung von Syphilis verwerthet werden könne. Die Hg-Aufnahme wird umso intensiver, je länger die Badezeit, je concentrirter die Badeflüssigkeit, je intensiver der Strom ist, ausserdem hängt die Aufnahme wesentlich von der Hautbeschaffenheit ab, welche grossen individuellen Schwankungen unterworfen ist. Der Epidermis entblösste Cutisstellen, Excoriationen, Pemphigusblasen, Wunden, Geschwüre und Schleimhäute nehmen rapider auf, als die mit normaler Epidermis bekleideten Stellen der Oberhaut. Durch Schwefelwasserstoffällung gelingt es in Mikrotomschnitten das durch Kataphorese in die Haut gewanderte Hg-Sublimat oder Eisensulfat deutlich nachzuweisen und ergeben Parallelversuche ebenfalls das Mehreindringen unter der Wirkung des constanten Stromes. Die Schwefelquecksilberfällung ist wenigstens in solchen Hautschnitten deutlicher, wo ausser dem Bade noch der elektrische Strom einwirkte gegenüber solchen Schnitten, die bloss mit denselben Lösungen ebenso lange aber ohne Kataphorese in Berührung blieben. Die klinische Wirksamkeit, an zahlreichen Kranken von Hebra's Ambulatorium und der Privatclientel erprobt, ergibt Folgendes: 1. Die elektrische Kataphorese im Zweizellenbade kann dazu benützt werden, um Quecksilbersublimat, beziehungsweise andere diffusible Stoffe in für die Therapie genügend reichlichem Masse der menschlichen Haut einzuverleiben. 2. Die elektrische Sublimatkataphorese führt unter geeigneter Vorsicht niemals zur Intoxication. 3. Die genannte Methode eignet sich für die Behandlung der Syphilis, und zwar nicht nur sämmtlicher erosiver und geschwüriger Processe, sondern insbesondere solcher schwerer, inveterirter Formen, die sonst beharrlich anderen Behandlungen trotzen, oder mit allgemeiner Ernährungsstörung der Kranken einhergehen. Der Ernährungszustand und das subjective Wohlbefinden der Kranken wird dadurch gehoben. Für gewisse specielle Formen der Syphilis ist das

elektrische Sublimatbad die empfehlenswertheste Curmethode. 4. Frühzeitig entdeckte Aufschürfungen bedenklichen Charakters heilen rasch im elektrischen Sublimatbade und bildet das letztere den einfachsten, angenehmsten prophylaktischen Behelf zur Verhütung der Infection mit noch oberflächlich in der Haut sitzendem Syphilisgift. 5. Die Methode lässt sich mit Vortheil auch für gewisse nicht syphilitische Hautleiden verwenden, z. B. entzündliche Lymphdrüsen und Lymphgefässerkrankungen, Rothlauf, Zellgewebsentzündungen, Fussgeschwüre, gewisse Formen parasitärer Ekzeme, Gangrän, Decubitus und andere Formen.

(5) Ausgehend von der Thatsache, dass die Pagenstecher'sche Salbe bei längerer Aufbewahrung in gewöhnlichen Tiegeln unbrauchbar wird, kommt Holth auf Grund verschiedener Versuche zu dem Resultate, dass dies nicht, wie vielfach angenommen wird, durch einen chemischen Einfluss des Salbenconstituens auf das Quecksilberoxyd bedingt sei, sondern auf einer Zersetzung des letzteren durch das Licht beruhe, das bei den gewöhnlichen Salbentiegeln durch die transparenten Wände in ziemlicher Menge hindurchtreten kann. Aus demselben Grunde sind auch andere Quecksilbersalben, ferner Jodoform-, β Naphtol-, Resorcin- u. a. Salben ähnlichen Zersetzungsprocessen unterworfen, zu deren Hintanhaltung Holth den Gebrauch vollständig lichtundurchlässiger Salbentiegel empfiehlt. Gustav Tandler (Prag).

Erythematöse, ekzematöse, parenchymatöse Entzündungsprocesse.

1. **Piassetzky.** Rhumatisme cutané ou dermite rhumatismal. Ref. in La Médecine moderne Nr. 54. — 6. Juli 1895.
2. **Abrahams**, R. Pilocarpine in the treatment of acute and chronic urticaria. Med. Record N. York. 15. September 1894.
3. **Radcliffe Crocker.** Erythema elevatum diutinum. Clinical Notes. Brit. Journ. of Derm. May 1894.
4. **Cathelineau.** Ueber Exantheme, die durch Haartincturen hervorgerufen wurden. Soc. de derm. et de syph. Seance du 10. Janv. 1895. Annales 1893 p. 24.
5. **Morton**, Alexander. Eruption following the use of oil of Sandalwood. Brit. Journ. of Derm. June 1893.
6. **Payne**, J. F. On persistent erythema and its treatment. The Brit. Journ. of Derm. May 1894.
7. **Smith**, Ferd. J. A case of so called Erythema elevatum diutinum. The Brit. Journ. of Derm. May 1894.
8. **Talamon.** Notes d'hôpital. Éruptions médicamenteuses: Érythèmes morbiliformes produits par l'antipyrine. Les érythèmes de l'influenza et l'antipyrine; l'antipyrine trait d'union lutré l'influenza et la dengue; Caprices individuels; Urticaire provoquée par une pommade au solol;

Rougeoles artificielles; Procédés divers pour faire une rougeole; Rougeole antipyrinique; Un cas de pséudorougeole iodurée; Roseole thapsique. La médecine moderne 1895. 3. April. Nr. 27.

9. **Jamieson**, Allan. A case of Erythema Perstans. Ref. Edinburgh Medical Journal. Nr. CDLXXXII. August 1895.
10. **Wills** and **Cooper**. Angio-neurotic oedema Brain Part. LXIII. Autann. 1893. Ref. Neurolog. Centralbl. 1894. Nr. 8. Z.
11. **Roche**, Antony. Mental disturbance as a cause of herpes zoster. The Brit. Med. Journ. 20. Oct. 1894.
12. **Haddon**, Jone. Mental disturbance as a cause of herpes zoster. The Brit. Med. Journ. 17. Novbr. 1894.
13. **Howard**, Arthur W. Ptosis following herpes frontalis. Recovery. The Lancet. 13. Oct. 1894.
14. **Roche**, Antony. Herpes zoster caused by mental disturbance. The Lancet. 13. Oct. 1894.
15. **Bradshaw**, T. R. Herpes zoster affecting the frontal and dorsal regions simultanconsly. The Lancet. 14. Oct. 1894.
16. **Feulard**. Recidivirender Zoster in der Glutäalgegend. Soc. de derm. et de syph. Séance du 10. Janv. 1895. Annal p. 32.
17. **Abott Cantrell**. A case of Herpes Zoster showing erythematous papular and vesicular stages, Medical News, April 21. 1894.
18. **Brault**. Ueber subacute, rückläufige Lymphangitis. Soc. de dermat. et de syph. Séanee du 10. Janv. 1895. Annal. p. 34.
19. **Hallopeau H.** et **L. Domany**. Ein dritter Fall der dermatite pustuleuse chronique et végétante en foyers à progression excentrique. Société de derm. et de syph. Séance 10./1. 1895. Annales 1895 p. 16.
20. **Jamieson**, Allan. A case of Exfoliative Dermatitis. Ref. Edinburgh Medical Journal Nr. CDLXXXII. August 1895.
21. **Fournier**. Cura dell'acne nosacea. Annales de med. Nr. 22., 23, 1895. Il Morgagni 3. Aug. 1895. Nr. 31. Z.
22. **Jamieson**, Allan. A Case of Impetigo varcoloiformis. Ref. Edinburgh Medical Journal. Nr. CDLXXXII. August 1895.
23. **Leloir** (Lille). Leçons sur l'anatomie pathologigue du furoncle et de l'anthrax. Journal des mal. cut. et syphil. Janv. 1894. Nr. 1.
24. **Summers**, J. Will. Varicose ulcers succesfully treated by a new and painless method. Med. Record. N. York. 24. Novbr. 1894.
25. **Ohmann-Dumesnil**. Ainhum. Medicine, Detroit Michigan. Juli 1895.
26. **Pyle**, Walter L., Ainhum. Medic. News, Jan. 26 1895. Vol. LXVI, p. 4.
27. **Hagan**, O. J. J Accidental gangrene of vulva. The Brit. Med. Journ., 17. Nov. 1894.
28. **Thibierge**, G. Traitement du lupus èrythémateux. Gazette hebdomadaire de médecine et de chirurgie, 1894 19. Mai, Nr. 20.
29. **Andry**. Ueber die tuberculöse Natur des Lupus erythematosus disseminatus des Gesichts und der Extremitäten. Journal des mal. cut. et syphil. Aout 1894, Nr. 8.

30. **Engmann**, Martin F. Hints on the treatment of eczema. Med. Record. New-York, 22. Dec. 1894.
31. **Tomory**, J. K. Ichthyol in eczema. The Lancet. 22. Dec. 1894.
32. **Beatty**, Wallace. Seborrhoea. The Brit. Journ. of Derm. 1894 June. (Read before the Dublin-Biological-Club. März 20. 1894.)
33. **Unna**. Eczema seborrhoicum. Journal des mal. cut. et syphil. Mars 1894, Nr. 3.
34. **Audry**, Ch. Die Dermatose Unna's (Eczema seborrhoicum). Annales de Dermat. et de Syphil. Tv., Nr. 7, 1894.
35. **James**, Dale. Glycosuria from taking thyroid extract. Brit. Journ. of Dermat. June 1894.
36. **Bramwell**, Byrom. An adress on the thyroid treatment of skin diseases. The Brit. Journ. of Derm. Juli 1894.
37. **Rioblanc**. Sur un cas de psoriasis vaccinal. Ref. La Province médicale. 29. Juni 1895.
38. **Crary**, George W. The thyroid treatment of psoriasis and other skin diseases. Med. Record. New-York, 6. October 1894.
39. **Nammack**, Charles E. Psoriasis treated by thyroid extract with negative result. Med. Record. New-York, 15. Sept. 1894.
40. **Gordon**, Dill: Notes on five cases of skin disease treated by thyroid gland. Lancet, 6. Jan. 1894. Ref. Centralblatt. In den Medic. Wissenschaften, 1894, Nr. 20.
41. **Kestell.** Psoriasis. The medicale age, Nr. 14. 25. Juli 1895.
42. **Hugnet** J. Contribution à la pathologie des lichens. Du lichen planus. Gazette hebdom. de médecine et de chirurgie. Nr. 38.
43. **Audry**. Ueber eine klinische Form von Lichen ruber planus. Journ. des mal. cut. et syphil. Aout 1894, Nr. 8.
44. **Taylor**, Stopford. Two fatal cases of pemphigus, June 1894. Brit. Journal of Derm. June 1894.
45. **Gaucher** et **Barbe**. Pemphigus gangraenosus hystericus. Soc. de derm. et de syph. Séance du 10. Janv. 1895. Annal. 1895, p. 27.
46. **Dubs**, R. S. A case of pemphigus pruriginosus. New-York, Medic. Journal, Vol. LXI, Nr. 23. 8. Juni 1895.
47. **Sequeira**, Geo, W. A pemphigoid eruption following the administration of copaiba. The Brit. Med. Journal, 17. Nov. 1894.
48. **Elliot**, George T. Three cases of dermatitis herpetiformis. Duc to pregnaucy (herpes gestationis). The American Journal of the Medic. Sciences. Vol. CX, Nr. 1. Juli 1895.

(1) Piassetzky publicirt 6 Fälle von Hautrheumatismus, der von dem Gelenkrheumatismus sich durch das Fehlen von Temperatursteigerung und cordialen Symptomen unterscheidet, und von dem Muskelrheumatismus durch das Freibleiben der Muskulatur von pathologischen Symptomen leicht abgegrenzt werden kann. — Die Krankheit befällt meist Leute in reifem Alter nach vorausgegangener Erkältung und ist am häufigsten zur Winterzeit und im Frühjahre zu beobachten. Ihr Verlauf kann acut oder chronisch sein. Die erkrankte Hautstelle ist meist

scharf umschrieben und besonders empfindlich bei Berührung und bei jedem Versuch, die Haut zu falten. Piassetzky macht die Diagnose von folgenden 3 Symptomen abhängig: 1. Es müssen in letzter Zeit äussere Umstände auf den Körper eingewirkt haben, welche eine Erkältung der Haut sehr wahrscheinlich machen. 2. Es müssen in der Haut localisirte Schmerzen bestehen, welche entweder spontan auftreten, oder bei Berührung und Faltung der Haut. 3. Es muss jede andere Affection fehlen, welche die Hyperästhesie der Haut erklären könnte. Therapeutisch empfiehlt er Chloroform-Campheröl, eventuell die Massage. Pinner.

(2) Abrahams empfiehlt bei Urticaria Pilocarpin zu geben und zwar bei Erwachsenen subcutan, bei Kindern intern. Bei Erwachsenen $^1/_6$—$^1/_2$ Gran täglich oder einen Tag um den anderen; bei Kindern von 1 Jahre $^1/_{10}$—$^1/_8$ Gran in destillirtem Wasser Abends vor dem Schlafengehen, bei Kindern von 3 Jahren $^1/_{15}$—$^1/_6$ Gran. Erwachsene reagiren leichter unangenehm auf das Mittel als Kinder, nämlich mit Schwäche oder Speichelfluss. Das Mittel wirkt nur, wenn die Patienten danach stark schwitzen. Je nach dieser Reaction wird die Dosis erhöht oder herabgesetzt. Sternthal.

(3) 1. Verfasser erklärt, dass er im Hospital St. Louis unter der Nummer 1599 eine Kinderhand gesehen hatte mit der Diagnose; „Fibrômes multiples nodulaires des extrémités, histologiquement fibrôme fasciculés“ (Quinquaud). Die Effloreszenzen an der Palmar- und Dorsalfläche haben eine grosse Aehnlichkeit mit dem von Burg und ihm beschriebenen Erythema elevatum diutinum.

2. Leslie Roberts: *a*) A mode of treating Xanthoma multiple. Der Fall war ein schönes Beispiel von Xanthoma multiple der Handteller und Finger (besonders der Intradigitalflächen), ausserdem bestand eine kleine Gruppe von Tumoren rings um die Ellbogen und an den Nates. Auf die afficirten Partien der Hände wurde 3—4mal folgende Flüssigkeit aufgepinselt: Acid. salicyl. ℥i, Liq. Epispastici MXV, Ol. Ricini ℥i. Aether. acetic. ad ℥i. Die Effloreszenzen verkleinerten sich und die localen Beschwerden liessen nach. Später wurde die Medication verändert und folgendes Medicament verschrieben: Acid. salicyl. ℥i, Chrysarobini ℥$_{55}$, Ol. Ricini ℥$_{55}$, Collod. elast. ad ℥j. M. f. sol. Neun Monate später waren die Knötchen an den Händen weder zu sehen, noch zu fühlen. *b*) Electrolysis in Acne vulgaris. Verfasser empfiehlt diese Art der Behandlung bei indurirter Acne. Ledermann.

(4) Nach Gebrauch einer Paraphenylen-diaminverbindung (chlorhydrate de paraph.-diamine) behufs Färbung der Haare trat bei einer Frau in den folgenden Tagen heftiges Jucken auf dem behaarten Kopf und auf der Wange, auf welche einige Tropfen der genannten Lösung gekommen waren, auf. Gleichzeitig entwickelte sich theils diffusses, theils fleckiges Erythem im Gesicht, Oedem der Augenlider, Bläschen am behaarten Kopf, den Augenbrauen und vereinzelt an den Extremitäten. In der Discussion macht Fournier auf die relative Häufigkeit, Feulard auf die leichte Heilbarkeit dieser Affection aufmerksam. Brocq meint,

dass sie den Ausgangspunct sehr langwieriger und ausgebreiteter Exantheme abgeben könne. Besnier glaubt, dass eine besondere Disposition zur Entstehung des Ausschlags nöthig sei. Winternitz.

(5) Morton beobachtete bei einem 25jährigen Kranken, welcher seit 3 Wochen an Gonorrhoe litt und mit Chlorzinkinjectionen und Sandelöl behandelt war, eine plötzlich aufgetretene Hauteruption am Rumpf und den unteren Extremitäten. Es bestanden dunkelrothe, erythematöse, vielfach hämorrhagische Flecke von Erbsengrösse, hie und da confluirend und bei ihrer Confluenz grosse rothe Bezirke bildend. Die Eruption war fast symmetrisch, mehr an der Hinter- als an der Vorderfläche des Körpers. Die oberen Theile des Rumpfes, das Gesicht, der Hals und die Arme waren frei. Kein Jucken oder andere subjective Beschwerden. Das Sandelöl wurde ausgesetzt und nach einigen Tagen war die Eruption ohne Schuppung, mit Hinterlassung einer leichten Pigmentation bald verschwunden. Ledermann.

(6) Payne beschreibt 7 Fälle einer erythematösen Affection, welche an verschiedenen Stellen der Haut Wochen, Monate oder selbst Jahre lang fixirt bleibt, ohne den Typus zu verändern. Dieser Charakter allein würde in genügend ausgeprägten Fällen hinreichen, um die Affection von Ekzemen, welche sich bei localer Reizung leicht verschlimmern, oder von Lupus erythematosus, welcher zu progressiver Zerstörung des Gewebes führt, zu unterscheiden. Der grösste Theil dieser Fälle stimmt mit dem Erythema scarlatiniforme der Franzosen überein, als deren charakteristische Eigenschaften Verfasser helle Röthe mit Desquamation ansieht. Eine gewisse Aehnlichkeit besteht mit dem ersten Stadium des Lupus erythematosus, obgleich dessen weiterer Verlauf verschieden ist. Die Aetiologie ist dunkel. Therapeutisch empfiehlt Verfasser intern Chinin und Natrium salicylicum, extern Adstringentien für die Blutgefässe (Bäder) und Sedativa für die Nerven (Carbolsäure, Creolin, Theer). Ledermann.

(7) Die 18jährige Patientin ist ein gut entwickeltes, früher stets gesundes Mädchen, das seit einem Jahr an chronischen, rheumatischen Schmerzen in den Armen klagte. Der Status, welchen Smith bei der ersten Consultation aufnahm, war folgender: An beiden oberen Extremitäten (bes. Extensorenseite) finden sich discret stehende Knötchen, die Palmarfläche einzelner Finger, namentlich der Daumen ist stark verdickt. Die Knötchen erheben sich etwa $^1/_{12}$ Zoll über dem Niveau der umgebenden Haut, fühlen sich auf Druck fest an und liegen in oder gerade unter der Epidermis, lassen sich mit der Cutis über den darunter liegenden Sehnen und Fascien verschieben. Die Farbe ist bläulich, hyperämisch. Die Form ist mehr oder weniger rund oder oval, ausser an Stellen, wo die Haut sehr diffus verdickt ist, ohne besondere Knötchen zu enthalten. Nirgend Ulceration. Mikroskopisch sieht man dicht fibröses Gewebe. Nach Ausschluss von Kaposi's multiplen Sarcomen, Lipomen, Fibromen und Rheumatismusknoten kommt Verfasser zu der im Titel genannten Diagnose. Was die Prognose betrifft, so bestanden die Efflorescenzen 2 Jahre später noch unverändert. Therapia nulla. Ledermann.

(8) Der Inhalt ist durch die einzelnen Titel genügend wiedergegeben. Dreysel.

(9) Jamiesons Fall von Erythema perstans betrifft einen 31jährigen Arbeiter von gelblicher Gesichtsfarbe, der noch nie an Rheumatismus gelitten hat. Als ätiologisches Moment für die Affection lässt sich nur Kälte während der Arbeit auffinden. Die Efflorescenzen und Flecke sitzen am Handrücken, Unter- und Oberarm, am letzteren spärlich, und entsprechen theils einem typischen Erythem, theils Herpes Iris-Efflorescenzen, theils ähneln sie auch einem Lichen planus. Therapie: Grosse Dosen Chinin und Carbolwasserumschläge. Oppler.

(10) Die Verfasser bringen 5 Fälle von angioneurot. Oedem bei Geisteskranken. Sie besprechen eingehend das klinische Bild dieser Affection sowie die klinischen und experimentellen Beweise für die nervöse Grundlage des Oedems, ohne Neues zu bringen. X.

(13) Howard berichtet über einen Fall von Herpes zoster frontalis, bei dem am 8. Krankheitstage linksseitige Iritis und am 10. Ptosis am linken Auge eintrat. Am 13. Krankheitstage waren alle Herpesbläschen getheilt, die Iritis im Verschwinden. Am 15. war sie gänzlich gewichen, aber die Ptosis war noch deutlich. Am 25. war auch diese verschwunden. Ein Analogon zu diesem Fall konnte Verfasser nicht finden. Der am 5. Mai 1894 in der „Lancet“ veröffentlichte Fall betraf den ganzen Facialis, während hier nur das obere Augenlid gelähmt war, und alle anderen Facialiszweige gut functionirten. Sternthal.

(16) Seit dem 3. Lebensjahre ein jährlich ein- bis zweimal an derselben Stelle recidivirender Herpes bei einem 13jährigen Knaben. Winternitz.

(17) Cantrell hat einen Fall von Herpes zoster brachialis beobachtet, bei dem sich das erythematöse und papulöse Vorstadium gut demonstriren liess. Der Verlauf war bei einem Theil der Efflorescenzen ein abortiver. Koch.

(18) Patient, ein 28jähriger Mann, hat als Soldat der Fremdenlegion in Algier und Tonkin wiederholte Fieberanfälle und etwas Dysenterie gehabt. Wegen schwerer Anämie zurückgekehrt, zeigt er während des Spitalsaufenthaltes eine rechtsseitige Achseldrüsenschwellung und hierauf leichte Schwellung und Schmerzhaftigkeit so wie lymphangoitische Streifen des betreffenden Arms. Nach Rückgang von Adenitis und Lymphangoitis schwillt der Vorderarm und die Hand an, und nach Schwinden der Schwellung bleibt eine 50 Cm. grosse Stelle am Zeigefinger leicht verhärtet und erhaben. Derselbe Vorgang mit ähnlichem Ausgang wiederholt sich am anderen Arm. Die ätiologischen Nachforschungen des Autors (nach Filarien und anderen Parasiten) sind bisher erfolglos geblieben. Winternitz.

(19) Anamnestisch wird bezüglich des von Hallopeau vorgestellten Falles langdauernde Darmstörung (Diarrhoe) hervorgehoben. Die Hautaffection begann als Herd an der Unterkinnseite resp. der rechten Wange. Durch excentrisches Wachsthum kam es zur Verschmelzung in

Form einer ausgedehnten, das Niveau überragenden, wuchernden, rothen Plaque, die mit Krusten, Eiter und Pusteln bedeckt war. Später werden l. Wange und Nase ergriffen, die Nasenlöcher erscheinen beträchtlich verengt. Glossitis dissecans mit Sklerose des Zungengewebes. Unter der Beobachtung der Autoren erschienen auf den Wangen, am behaarten Kopf und an anderen Theilen des Kopfes Pusteln, die zu peripher vorschreitenden, zuletzt central abflachenden Plaques wurden, weiters Pusteln an den Innenseiteu der Lippen und an der Wangenschleimhaut. Aus den Pusteln wurde vorwiegend Bacter. col. commune gezüchtet. Die Autoren haben bei dem beschriebenen Krankheitsbilde die Assymetrie und das fortschreitende Wachsthum der Herde, das jedesmalige Vorkommen von Wucherungen, die Störungen an den Lippen und die Zungensclerose hervor und differenziren die Erkrankung gegenüber der Dermat. herpetiformis und dem Pemphigus vegetans. Winternitz.

(20) Bei dem Falle Jamieson's einem 23 Jahre alten Manne, findet sich eine Dermatitis exfoliativa, die auf die Hände beschränkt ist und sich in geringem Grade an den Füssen findet. Zugleich leidet der Patient an einer schwach angedeuteten allgemeinen Ichthyosis und einer Hyperidrosis der Füsse. Oppler.

(21) Nach Fournier war die Acne rosacea von einem Theil der Aerzte als Hauterkrankung, vom anderen als ein locales Symptom einer Allgemeinerkrankung aufgefasst. Von beiden Seiten aber wird die Acne rosacea innerlich behandelt und zwar hauptsächlich mit milden Abführmitteln. Das wichtigste Moment bei der Behandlung von Acne rosacea ist wie auch bei manchen anderen Dermatosen nach Fournier die Diät. Tenneson verordnet folgendes Regime: 3 Mahlzeiten täglich, das Frühstück aus Eiern, Gemüse, Milch oder Kaffee bestehend, Fleisch nur Abends. Anämische, scorbutöse Individuen machen jedoch eine Ausnahme, sie müssen eine roborirende Diät erhalten. Verboten sind: Wildpret, Krebse, gewisse Fische, Käse, Gewürze, Alkohol. Nur wenig mit Wasser vermischter Weisswein ist erlaubt. Mässige Bewegung (Spazierengehen, Reiten, Velocipedfahren) ist anzurathen. Genitale Störungen (Menstruationsanomalien) müssen beseitigt werden. Vor Allem aber sind dyspeptische Erscheinungen und namentlich Obstipation zu bekämpfen. Auch Gicht findet man oft bei Kranken mit Acne rosacea. Diese muss dann nach den bekannten Regeln behandelt werden. Die locale Therapie verfügt über mild wirkende und über stark reizende Mittel; endlich gibt es auch eine chirurgische Behandlung. Die mildwirkenden Mittel sind warme Umschläge mit Borsäure, Einwirkung von Wasserdamf ¼ Stunde lang, Einhüllungen mit Kautschukmasken, Anlegen von Jodoformpflasterstreifen am Abend, die Morgens abgenommen werden. Von stark reizenden Stoffen werden angewendet: Das Vigopflaster, grüne Seife und Schwefel. Diese Mittel führen eine Dermatitis und Abstossung der Oberhaut herbei und verursachen ziemlich starke Schmerzen. Die chirurgische Behandlung besteht in der Scarification, der Cauterisation oder der Elektrolyse. Fournier

meint, dass nur eine Combination von allgemeiner und localer Behandlung zur Heilung der Acne rosacea führen könne. Raff.

(22) Jamieson stellt in der Edinburgher Medico-Chirurgical Society einen Fall von Impetigo varioliformis vor. Beginn der Erkrankung vor 3 Monaten mit einer solitären Pustel am Rumpfe. Die Patientin — es handelt sich um ein 15jähriges junges Mädchen — wurde 2 Tage mit Umschlägen behandelt. Darauf eine allgemeine Eruption von vesiculopustulösen pockenartigen Efflorescenzen am Rücken und Abdomen. Dieselben sind stecknadelkopf- bis erbsengross, von einem manchmal erhabenen Hofe umgeben, zerstreut angeordnet, nur an der Sacralgegend gruppirt und jucken etwas. Besserung auf Borsäureumschläge. Oppler.

(23) Leloir bespricht in dieser Vorlesung die path.-anatomischen Erscheinungen bei der Bildung und Entwicklung des Furunkels und Carbunkels, und weiters die ätiologisch in Betracht kommenden Mikroorganismen. Es scheine, dass jene Furunkel, bei denen neben den Staphylococcen auch Streptococcen mitthätig sind, schwerer verlaufen. Eine ganze Reihe von Erscheinungen spreche entgegen der ursprünglichen Annahme von Pasteur für ein mögliches Eindringen der Mikroorganismen aus dem Furunkel in die Blutbahn. Winternitz.

(24) Summers empfiehlt varicöse Unterschenkelgeschwüre mit einer Lösung von Methylviolett (grs. V auf aqua destill. ℥ij) zu bepinseln. Der Schmerz schwindet angeblich sehr rasch. Man lässt die Farbe eintrocknen, legt darüber etwas Verbandwatte und verbindet mit Martin'scher Gummibinde. Sternthal.

(25) Ohmann-Dumesnil bespricht zunächst die geographische Verbreitung des Ainhum und wendet sich dann zur kritischen Besprechung der Literatur dieses Gegenstandes. Am Schluss findet sich ein eingehendes Literaturverzeichniss. Pinner.

(26) Walter L. Pyle, Washington, gibt eine Zusammenstellung der gesammten Ainhum-Literatur. Es findet sich die Krankheit nicht nur bei Negern, sondern bei Arabern, Indern, Mongolen und Polynesiern. Verf. beschreibt das klinische Bild und erwähnt die bisher bei Ainhum gemachten mikroskopischen Untersuchungen. In dem von ihm selbst beobachteten Falle, der eine Negerin betraf, bestand die charakteristische Einschnürung der Zehe ohne Ulcerationen und war absolut schmerzlos. Wie Eyles, glaubt der Verfasser, dass es sich bei Ainhum um eine Trophoneurose handelt und legt weder der Heredität noch den Bodenverhältnissen eine besondere Bedeutung bei. Hugo Müller.

(28) Thibierge fasst den Lupus erythematosus als tuberculösen Process auf und verlangt demgemäss eine entsprechende Allgemeinbehandlung; was die locale Therapie betrifft, so führt Verf. die einzelnen Methoden an, ohne dabei etwas neues zu bringen. Dreysel.

(29) Von drei als völlig charakteristisch für Lupus erythematosus angesehenen Stellen, welche sich im Gesichte und an den Extremitäten eines mit Lungentuberculose behafteten Kranken fanden, boten zwei im mikroskopischen Bilde zellige, reichlich mit Riesenzellen versehene

knötchenförmige Infiltrate im Bindegewebe. Audry glaubt, dass die bisherigen, negativen Untersuchungen zu wenig ausgedehnt waren. Läsionen von ursprünglich tuberculösem Charakter könnten schliesslich ihre specifische anatomische Eigenthümlichkeit verlieren. Winternitz.

(32) Beatty gibt zunächst einen ausführlichen Ueberblick über die bekannten Anschauungen Unna's von dem sogenannten „Eczema seborrhoicum". Er erkennt die Schilderungen Unna's, soweit sie den klinischen Charakter der Affection betreffen, vollkommen an und unterzieht nur die Pathologie des seborrhoischen Eczems einer eingehenden Kritik, indem er sich 4 Fragen zur Beantwortung vorlegt:

1. Ist die Seborrhoea oleosa eine Hypersecretion der Schweissdrüsen? Diese Frage ist identisch mit einer anderen: Secerniren die Schweissdrüsen normaler Weise Fett? Auf Grund eingehender Untersuchungen namentlich bei Thieren, verneint er diese Frage und führt als wichtigstes Gegenargument an, dass die Untersuchung einer grossen Zahl von Osmiumschnitten der Haut verschiedener Thiere keine Spur von Fett im Epithel oder den Ausführungsgängen oder im Lumen der Schweissdrüsen ergeben hat.

2. Ist die Vernix caseosa als Product einer wirklichen Hypersecretion der Schweissdrüsen aufzufassen? Diese Frage wird vom Verf. verneint: Er untersuchte die Kopfhaut eines Neugeborenen, bei dem noch Vernix caseosa vorhanden war und fand eine durch Osmiumsäure geschwärzte Fettschicht an der Oberfläche der Haut, welche sich in die Talgdrüsen fortsetzte, während die Schweissdrüsen und Ausführungsgänge nicht geschwärzt waren.

3. Ist jeder Fall von Seborrhoe (mit Ausnahme der öligen Form und der Vernix caseosa) wirklich eine entzündliche Affection mit Betheiligung der Schweissdrüsen? Darüber ist Verf. nicht in der Lage, eine ausreichende Antwort zu geben. Es ist kein Zweifel, sagt er, dass man sehr häufig fettige Krusten auf vollkommen blasser Haut sieht, welche unmerklich in Krusten übergehen, welche eine geröthete und stark entzündete Haut bedecken. Das spricht sicherlich zu Gunsten von Unna's Anschauung, welcher zeigte, dass die Seborrhoe eine Entzündung ist, welche von leichten und makroskopisch unsichtbaren, bis zu schweren und klinisch leicht erkennbaren Formen sich erstrecken kann. Bezüglich der Betheiligung der Schweissdrüsen glaubt er nicht, dass sie, selbst wenn sie an Zahl vergrössert sind, Fett secerniren.

4. Ist der sogenannte Kopfgrind (dandruff) — die Pityriasis capitis einiger Autoren — eine entzündliche Affection, welche die Schweissdrüsen ergreift? Verf. hatte Gelegenheit, die seborrhoische Kopfhaut einer an Diabetes insipidus gestorbenen Kranken histologisch zu untersuchen und kam zu folgenden Resultaten:

a) Alle Haare, welche er fand, waren Beethaare.

b) In zwei Schnitten fand er eine atrophirte Haarpapille, welche Pigmentgranula enthielt.

c) Es fand sich eine Zahl runder, cystenähnlicher Gebilde, die peripher zwei oder drei Reihen protoplasmatischer Zellen mit gut gefärbten Kernen und im Innern mehrere concentrische Lager von Schuppen hatten.

d) Es bestand eine Entzündung mässigen Grades (Vermehrung der Kerne, Rundzelleninfiltration längs der Blutgefässe).

e) Das Stratum granulosum fehlte.

f) Mikroorganismen fanden sich an der Oberfläche der Epidermis und innerhalb der oberflächlichen Hornschicht, jedoch nicht in den tieferen Schichten der Epidermis oder in der Cutis.

g) Bei Osmiumfärbung fand sich schwarzes Fett in den Talgdrüsen, den Follikelöffnungen und der Hautoberfläche. Die Talgdrüsen erschienen vergrössert. Keine Zeichen von Atrophie; keine Zeichen von Schwärzung der Knäueldrüsen oder ihrer Ausführungsgänge; keine Zeichen von Vermehrung der Schweissdrüsen.

Die Untersuchungen des Autors bestätigen also die seit langem acceptirte Ansicht, dass die Seborrhoe eine Krankheit der Talgdrüsen ist. Andererseits stimmt er der Ansicht Unna's zu, dass die sogenannte Juck-Seborrhoe entzündlicher Natur ist und deshalb unter die Gruppe des „Eczema seborrhoicum" mit eingerechnet werden kann.

Ledermann.

(33) In diesem Aufsatz will Unna seine eigenen Arbeiten und diejenigen fremder Autoren über das Eczema seborrhoic. zusammenfassen. Der Aufsatz gliedert sich in mehrere Capitel.

A. Historische Uebersicht. Unna sucht den Nachweis zu liefern, dass Hebra und mit ihm andere Autoren mit Unrecht Pityriasis capitis und Seborrhoea für identisch ansehen. Die Seborrhoen seien mit Ausnahme der seborrhoea oleosa und vernix caseosa entzündliche Hautcatarrhe.

B. Histologie. Das Eczema seborrh. sei charakterisirt: *a*) durch drei auch den übrigen Eczemen zukommende Momente u. zw. die Parakeratose, die epitheliale Proliferation und die Entzündung; *b*) durch einen gesteigerten Fettgehalt der Haut, der übrigens leichter klinisch als anatomisch nachweisbar sei. Für die Fettproduction kämen in erster Linie die Schweissdrüsen und erst später, nach Atrophisirung der Haare, die Talgdrüsen in Betracht.

C. Aetiologie. In den Fettborken hat U. vorwiegend zwei Arten von Mikroorganismen gefunden und zw. sogenannte Flaschenbacillen (Sporen von Malassez) und Morococcen.

Diese beiden Arten kamen in zahlreichen Fällen zusammen vor, die Flaschenbacillen fanden sich vorwiegend in den Borken und Schuppen des behaarten Kopfes, die Morococcen besonders und gehäuft in den Borken und Schuppen des übrigen Körpers, namentlich in den nässenden Formen des Catarrhs. Durch Einimpfung des Morococcus konnte U. beim Menschen Bläschen erzeugen, die denjenigen bei gewissen acuten Ausbrüchen von Eczem glichen, bei Kaninchen sah er nach Einimpfung

Röthung und Haarausfall auftreten. Mit Reinculturen von Flaschenbacillen konnte er dasselbe nicht erhalten. Da der Morococcus nur ganz oberflächlich in Schuppen und Borken gedeiht, so recurrirt U. auf eine von dem Coccus ausgehende Chemotaxis; die stärkere Fettsecretion erklärt er hypothetisch aus einer Sebotaxis. Da aber weiters der Morococcus auch in den anderen Fällen von Eczem ohne Seborrhoe constant von U. gefunden wurde, so neigt U. der Ansicht zu, dass sich dem Morococcus bei der Erzeugung eines seborrhoischen Eczems noch andere Mikroorganismen, wie die Flaschenbacillen oder ein häufig von ihm gefundener sehr kleiner Bacillus zugesellen dürften. Winternitz.

(34) Audry hält die im Titel angeführte Bezeichnung für die passendste, da gegenwärtig ein besserer Namen für die verschiedenen Krankheitsbilder, die alle als Eczema seb. geführt werden, fehlt. Man hat sich nach A's. Meinung namentlich in Deutschland noch nicht von der Hebra'schen Eczemanschauung genügend befreit; der Name Eczem passe überhaupt, da jeder reellen Bedeutung entbehrend, für das Eczema seborrhoicum Unna's nicht. Auch die Seborrhoe allein oder in Verbindung mit einer Entzündung umschreibe das Wesen der Unna'schen Erkrankung nicht. A. gibt nun eine historische Uebersicht über die Entwicklung des von Unna zuerst herausgehobenen Krankheitsbildes, weist nach, dass die Bemühungen Unna's, dieses Bild mit Hilfe physiologischer, anatomisch-pathologischer und bakteriologischer Gesichtspunkte zu differenziren, bisher nicht geglückt sind. Es folgt eine Schilderung der Formen des Krankheitsbildes. A. unterscheidet eine chronische Form, die ziemlich gut umschrieben scheint und den Typus des seborrhoischen Eczems darstellt, zweitens acute Exacerbationen dieses Typus, die sich unter folgenden Formen entwickeln können: *a*) erythematös-vesiculöse, *b*) impetiginöse und crustöse Formen, *c*) Erythrodermien. Die guten Krankheitsschilderungen, die übrigens mit anerkennenswerther Objectivität für einzelne Formen, so die impetiginös-crustösen, eine schwierige Abgrenzbarkeit zugestehen, mögen im Original eingesehen werden; ebenso die eingehenden Erörterungen über die je nach Localisation eintretenden Aenderungen des Krankheitsbildes, weiters über Verlauf, Dauer der Erkrankung und ihre Differenzirung gegenüber Pityriasis rosea, Acne rosacea, Psoriasis u. a. Eine wichtige Rolle bei der Entstehung der Erkrankung spiele die Seborrhoe; diese letztere fehle überhaupt bei Personen, die mit Eczema seborrhoicum behaftet sind, nie ganz, doch sei die Ursächlichkeit dieses Zusammenhanges nicht klargestellt, ebenso wie andererseits der bei Eczema seborrhoicum zu beobachtende Fettreichthum des Ectoderms nicht bei allen Efflorescenzen der Erkrankung gefunden wurde. Bezüglich der von Unna gemachten und von A. zum Theil bestätigten Bakterienbefunde (Flaschenbacillen, Morococcus) bei Eczema seborrhoicum und Eczema überhaupt, enthält sich A. eines endgiltigen Urtheils. Die Behandlung des E. s. hält A. für sehr dankbar. Gleich Unna empfiehlt er Schwefel in Pulver-, Salben- und Pastenform, jedoch mit höherer Dosirung des Schwefels. Bei primären, nicht com-

plicirten Formen verwendet er tägliche Waschungen mit Sublimat 1 : 1000, und nachfolgend 40% (und drüber) Schwefel enthaltende Vaselinsalben. Abwechselnd mit diesen Salben wird Schwefelbortalcpoudre verwendet. Der Gebrauch eines Schwefelbades sei für diese Kranken angezeigt. Bei Complication des Ecz. seb. mit Exsudation und Eiterung seien zuerst die letzteren durch Umschläge mit Sublimat 1 : 1000, Trockenlegung (Borsäure rein oder mit indifferentem Poudre) zu beheben, worauf die Schwefelsalbenbehandlung mit anfänglich geringerem Gehalt der Salben an Schwefel Platz greifen soll. A. verwendet eine nach Lassar geformte, etwas modificirte Paste: Lanolin anhydric. 40, Pflanzenwachs 40, Olivenöl 20, Schwefel.(?) Für Gesicht und behaarten Kopf ist manchmal einfach Amylumglycerin mit Schwefel zu benützen. Winternitz.

(35) Der Patient, ein 45jähriger Arzt, mit alter Psoriasis, nahm Thyroidextract zunächst in kleinen Dosen (2 Tabletten pro die), ohne irgend welche Wirkung auf seine Krankheit. Am 22. März 1894 begann er vier Tabletten täglich zu nehmen. Nach Ablauf einer Woche klagte er über hochgradige, nervöse Depression mit häufigem Erröthen und Herzpalpitationen. Die nervösen Symptome nahmen zu, er konnte schwer schreiben und fühlte sich und sah aus, wie ein alter Mann. Bald darauf wurde sein Durst unlöschbar, die Urinmenge nahm zu, die Athmung wurde erschwert, der Puls wuchs auf 132 in der Minute und Acetongeruch wurde im Athem entdeckt. Am 4. April war das specifische Gewicht des Urins 1032 und der Urin enthielt Zucker. Die Thyroidmedication wurde ausgesetzt und diabetische Diät eingeführt. Der Zuckergehalt nahm täglich ab und war am 13. April verschwunden. Der Allgemeinzustand besserte sich und der Patient war am 30. April ganz wohl, ausgenommen die Psoriasis, welche sich nicht durch die Behandlung gebessert hat. Ledermann.

(36) Bramwell hat bei interner Verabreichung des Thyroidextracts eine ausserordentliche gute Wirkung bei der Psoriasis gesehen und steht nicht an, dasselbe als das beste interne Mittel gegen diese Affection zu bezeichnen. In einem Fall von Dermatitis exfoliativa und zwei Fällen von acutem Eczem war der Erfolg zweifelhaft. Dagegen war in zwei Fällen von chronischem Eczem ein sichtbarer Erfolg zu constatiren. In einem leichten Fall von Pemphigus traten zwar nach dem Beginn der Thyroidverabreichung keine frischen Blasen mehr auf, jedoch bezieht Verf. diese Besserung mehr auf die gleichzeitig eingeleitete bessere Hospitalpflege. In einem Fall von Alopecia universalis kam es nach der Thyroidbehandlung zu einem schnellen Wachsthum der Haare. Ledermann.

(37) Rioblanc stellt einen 22jährigen Bäcker vor, welcher mit Erfolg vor einigen Monaten revaccinirt war und seitdem an Psoriasis leidet, welche zuerst an den Impfstellen hervorgetreten war. Rioblanc spricht aber die Vaccination nur als Reizung bei dem prädisponirten Individuum an. Der Impfling ist starker Alkoholist und Rheumatiker und entstammt einer in vieler Beziehung belasteten Familie. Aubert bekennt sich gleichfalls zu der Ansicht Rioblanc und hält zahl-

reiche Publicationen von Vaccinations-Psoriasis für ätiologisch falsch gedeutet. Pinner.

(38) Crary behandelte 9 Fälle von Psoriasis mit Thyreoidin, 7 davon blieben unbeeinflusst, bei zweien trat sehr langsam Besserung ein. Verf. hat 77 Fälle zusammengestellt, die bisher mit Thyreoidin behandelt wurden. Von diesen wurden 6 (d. i. 8%) geheilt, 22 wurden gebessert. Davon müssen 11 abgezogen werden, die auch äusserlich behandelt wurden. Es bleiben also 66 so behandelte Fälle, von denen 17 oder 25% gebessert wurden. Von den übrigen 49 Fällen wurden 21 sogar schlechter. Die Behandlung anderer Hautkrankheiten mit dem Mittel hat keine ermuthigenden Resultate. Verf. glaubt nicht, dass Thyreoideaextract auf irgend welchem directen Wege eine wahre Hautkrankheit heilen könne. Sternthal.

(40) Gordon hat in 3 Fällen von ausgebreiteter Psoriasis sehr gute Erfolge von Thyreoidextract. (2—6 Tabletten täglich. Jede T. = 0·5 d. Drüse entsprechend.) In 4 Wochen waren die Pat. geheilt, ohne dass irgend welche unangenehmen Nebenerscheinungen da gewesen wären. In einem 4. Falle trat erst Besserung ein, dann ein Stillstand und gar Verschlimmerung und das Mittel musste wegen Störungen des Allgemeinbefindens weggelassen werden. In einem Falle von Rosacea war der Thyreoidextract ohne jede Wirkung. X.

(41) Kestell berichtet über einen Fall von Psoriasis, den er 4 Monate mit allen möglichen inneren und äusseren Mitteln behandelt und schliesslich geheilt hat. Auch die Diät spielt dabei eine Rolle. Auf die einzelnen Medicamente kann hier nicht näher eingegangen werden, nur soviel sei erwähnt, dass intern auch Solutio Fawleri und endermatisch auch Pyragallol angewendet wurde. Raff.

(42) H. entwirft ein ausführliches, klinisches Bild des Lichen planus (Wilson) (das Epitheton ruber will er vermieden wissen, da es nicht immer zutreffend ist), jedoch bietet er im Wesentlichen nichts Neues. Als therapeutische Massnahmen empfiehlt H. die Behandlung mit Arsenik (innerlich in steigenden Dosen), Essigbäder, Sublimatwaschungen ($^{1}/_{1000}$%), Salicylpflaster (10—20%), Pyrogalluspflaster (10—20%), Theer, Salicyl, Weinsteinsäuresalben; gegen den Pruritus Opium oder Cocainsalben (0·25—1·0 Gr. auf 30·0 Vaseline). Ferner die Behandlung nach Schömaker mit Umschlägen von Glycerin und Wasser zu gleichen Theilen; bei acuten Formen, Kamillentheeumschläge oder Verbände mit leicht cocainisirtem Vaselin. Endlich hydrotherapeutische Massnahmen (nach Jacquet) mit Douchen und bei sehr chronischen Fällen Scarification (nach Vidal). Oppler.

(43) Der Fall Andry's ist ein typischer Fall von Lichen planus, bei welchem Efflorescenzen an der Schleimhaut des Mundes und der Zunge einige Wochen vor jenen am Körper aufgetreten sind.

Winternitz.

(44) In dem ersten Fall, welchen Taylor beschreibt, erkrankte eine 44jährige, früher stets gesunde Handelsfrau unter allgemeinen, fieber-

haften Erscheinungen am 7. December 1889 an einem Anfall von acutem Pemphigus. Es zeigten sich zuerst besonders runde oder ovale, mit seröser Flüssigkeit gefüllte Blasen, besonders am Rumpf. Die Eruption erfolgte ohne ein ausgesprochenes Erythem. Die Affection verbreitete sich schnell, bis schliesslich der ganze Körper, mit Ausnahme der Handteller und der Fussohlen, befallen waren. Die Temperatur variirte von 100°—103° F., der Puls von 110—130. Das specifische Gewicht des Urins war 1030. Kein Eiweiss, kein Zucker. Am 22. December erfolgte der Exitus. Keine Autopsie. In dem zweiten Fall handelte es sich um ein 45jähriges Fräulein, die am 11. August 1893 in das Hospital aufgenommen war. Die Patientin erkrankte zwei Jahre vorher an dyspeptischen Erscheinungen, acht Monate später stellten sich die ersten zunächst mucösen Erscheinungen ein. Der Status bei der Aufnahme war: Auf dem behaarten Kopf über zwei Zoll grosse, mit papillären Wucherungen bedeckte, des Epithels beraubte und eiterbedeckte Plaques. Eiternde, aufgebrochene Blasen an der Ohrmuschel und dem inneren Winkel beider Augen, sowie der Nasenöffnung. Die Lippen, Gaumen und Wangenschleimhaut epithelentblösst, mit Spuren gesunden Gewebes durchsetzt. Die Zunge geschwollen, mit den Eindrücken der Zähne versehen. Starke Salivation. Die Submaxillardrüsen geschwollen und die Athmung behindert. Rings um den Nabel und zwischen den Schultern grosse, geplatzte, eiternde Blasen. Die Vulva mit Blasen bedeckt, das Perineum in eine rothe, blutende Fläche verwandelt. An dem linken Bein, dem Knöchel und den Plantae beider Füsse Blasen. Patientin aphonisch, Athmung und Nahrungsaufnahme behindert. Schlaf schlecht, Temperatur normal, Puls schwach. Therapie: Diät (Milch, Eier, Beestea, Alkohol), Eisen, Chinin, Digitalis, extern Jodoformsalbe, Wasserbad. Am 14. August begann die Temperatur zu steigen, am 21. fiel sie wieder und blieb normal. Der Puls blieb bis wenige Tage vor dem Tode normal. Unter fortschreitender Blasenbildung erfolgte am 2. September der Tod an Erschöpfung. Verf. weist unter Bezugnahme auf die einschlägige Literatur auf die Seltenheit der acuten und letal verlaufenden Pemphigusfälle hin. Ledermann.

(45) Eine 56jährige Näherin, die seit 10 Jahren an zeitweise vereinzelt auftretenden Blasen leidet, welche fast jedesmal gangränös wurden. Um einen Blasenschorf wurde vollständige Empfindungslosigkeit für Temperatureindrücke, weiters wurde eine deutliche Herabsetzung des Pharynxreflexes constatirt. Winternitz.

(46) Dubs beschreibt eingehend einen Fall von Pemphigus pruriginosus, d. h. einen Pemphigus, der auf einer Urticariaeruption entstanden, mit heftigem Jucken einhergeht. Die klinischen Einzelheiten sind im Originale nachzulesen. Hier sei nur erwähnt, dass therapeutisch mit Arsenik innerlich und subcutan gute Resultate erzielt wurden. Auch bei diesem Falle konnte Verf. an Stellen, wo die Erkrankung localisirt gewesen war, eine Eruption von Milien constatiren. Oppler.

(48) Elliot fügt den ihm aus der Literatur zugänglichen 32 Fällen von „Herpes gestationis“ folgende 3 neue Fälle hinzu.

Fall 1: Frau von 28 Jahren in besten Verhältnissen und sorgenfrei lebend. Erste Gravidität 1888 von normalem Verlaufe, ebenso die Geburt. 3 Tage post partum unter Brennen und Jucken eine Blaseneruption auf erythematöser Haut entstehend, die sich schnell von den Fusssohlen und Handtellern ihren Ausgang nehmend über den ganzen Körper verbreitet. Langsames und allmäliges Abklingen der Hauterscheinungen (genauere Angaben über die Dauer fehlen). Zweite Gravidität 1891. Im 6. Monat derselben ein gleicher Anfall mit nervöser Reizbarkeit und Schlaflosigkeit einhergehend. Nach der Geburt anfängliche Verschlimmerung, dann Abheilung in 4 Monaten. 1893 das dritte Mal gravide; ehe dies jedoch manifest wurde, wiederum eine Bläscheneruption, diesmal untermischt mit grossen Erythemflecken, die ein blasses Centrum und einen urticariaartigen, gerötheten, erhabenen Rand aufwiesen. Dieser letzte Anfall dauerte bis 4 Monate nach der Geburt. Neuerdings ist Pat. wieder gravide, zeigt aber keinerlei abnorme Erscheinungen.

Fall 2. 31 Jahre alte Frau. 1883 erster normaler Partus. Bis 1889 6 Aborte. 1889 Gravidität; im 6. Monate derselben, unter Jucken und Brennen Blaseneruption an den Händen, den Fusssohlen und um den Nabel herum. Nach der Entbindung Ausbreitung über den ganzen Körper. Heilung in 3 Monaten. Darnach wieder Aborte von 2 und 3 Monaten ohne Hauterscheinungen. 1894 neue Gravidität. Im Januar Herztöne fühlbar; im Februar eine heftige Eruption, an den Händen und Fusssohlen beginnend, innerhalb von 10 Tagen den ganzen Körper ergreifend; gruppirte Bläschen und papulo-vesiculöse Efflorescenzen, dazwischen Erythemflecke. Heftiges Jucken und Brennen. Schlechtes Allgemeinbefinden, Anämie, belegte Zunge, Anorexie. Die Localisation nicht charakteristisch, Gesicht bis auf eine Vesikel am Kinn und Schleimhäute ganz frei. Die einzelnen Blasen von Stecknadelkopf- bis Pennygrösse. Beobachtung während eines Monates, dann verlässt Pat. das Hospital ungeheilt.

Fall 3: Frau von 30 Jahren. Primipara, Januar 1894. Ausgetragenes, aber ohne nachweisbaren Grund (Trauma, Lues u. s. w.) todt geborenes Kind. 3 Tage vor der Geburt Auftreten einer Unmenge von enorm juckenden, papulösen und erythematösen Efflorescenzen am Abdomen. Blasenbildung, Platzen derselben und Krustenbildung. Rapide Ausbreitung der Eruption über den ganzen Körper. Das Puerperium ganz normal; trotzdem schlechtes Allgemeinbefinden und Kräfteverfall. Feste Speisen werden nicht vertragen, Schlaflosigkeit, Angstgefühl, Aufregungszustände, Fiebertemperatur und Puls. Schliesslich ist der ganze Körper theils mit Blasen bedeckt, theils seiner Epidermis beraubt und mit Krusten belegt, theils erythematös gereizt und zerkratzt. Schnelle Verschlechterung des Allgemeinbefindens. Tod 2 Monate nach Beginn der Erkrankung. Diese Fälle zeigen die Symptome und den Verlauf der Dermatitis herpetiformis Duhring. Da sie in Verbindung mit der Gravidität zu bringen sind, rechnet sie Elliot zu der „Herpes gestationis“

genannten Abart. Unsere Kenntniss über die ätiologischen Momente für diese Erkrankung ist noch sehr unvollkommen. Nur die klinische Beobachtung gibt insofern Aufschluss, als man ihren Zusammenhang mit gewissen Veränderungen des Nervensystems feststellen kann, die zwar nicht näher bekannt sind, wahrscheinlich aber nur functioneller und nicht organischer Natur. Zu diesen kann man auch diejenigen Störungen rechnen, welche durch den schwangeren Uterus im Körper erzeugt werden. Die Behandlung nützt nicht viel und gewährt keine Befriedigung; subjective Besserung lässt sich durch Arsenik, Atropin, Polocarpin, Nux vomica in grossen Dosen oder Alkalibehandlung erzielen, doch muss bei jedem Falle individualisirt werden. Aeusserlich gibt Ichthyol gute Resultate. Bei der Schwangerschaftsdermatitis soll man nur palliativ verfahren, das Jucken und Brennen lindern. Ein Radicalmittel wäre die Einleitung des Abortes, resp. der Frühgeburt; doch soll man zu diesem heroischen Mittel nur dann seine Zuflucht nehmen, wenn anderweitige, sehr arge Beschwerden es rechtfertigen, wie es bei einem Falle E's., der mit starker Albuminurie einherging, nöthig war. Diese Fälle sind ja aber glücklicher Weise selten. Oppler.

Acute und chronische Infectionskrankheiten.

1. **Savill,** Thomas D. A further contribution on an epidemic skin disease. The Lancet. 29. Septbr. 1894.
2. **Fergusson,** Jar. Scarlatina and Miasles coexisting in the same person. The Brit. Med. Journ. 20. Oct. 1894.
3. **Kavanagh,** Philipp J. Unusual case of scarlet fever. The Lancet, 15. Septbr. 1894.
4. **Morgan,** George. Varicella bullosa. The Brit. Med. Journ, 29. Sept. 1894.
5. **Crookshank,** E. M. An inaugural address on the prevention of small-pox, with special reference to the origin and development of the stamping-out system. The Lancet. 24. Novb. 1894.
6. **Moir,** John. Treatment of small-pox by exclusion of the chemical rays of daylight; as practised by Professor C. Feilberg of Copenhagen, Superintendent of Oeresund Hospital. The Lancet. 29. Septbr. 1894.
7. **Reading Bucknill,** C. E. A base of basual bow-Poxin Man. The Provincial Medical Journal, March I. 1895. Vol. XIV. Nr. 159.
8. **Gage,** W. V. A new treatment of erysipelas. Med. Record. N. York. 3. Novbr. 1894.
9. **Cebrian.** Ichthyol in Erysipelas. Siglo Medico Dei 1. Tf. 1893. Ref. The Practitioner Mai 1894.
10. **Köster.** Zur Behandlung des Erysipels. Centralbl. f. klin. Medic. 1893. Nr. 38.

11. **Adami**. A Case of Madura Ivot. — (Association of American Physicions.) Medical News 15. Juni 1895.
12. **Payet**, A. (Brüssel). Ueber Lupus, welcher der chirurgischen Behandlung tuberculöser Herde nachfolgt. Journal des mal. cut. et. syphil. Febr. 1894. Nr. 2.
13. **Mackall**, Louis. A Case of Lupus Vulgaris. Medical News. Vol. LXVI. Nr. 1. D. 6. Juli 1895.
14. **Goris**. Sur l'intervention radicale dans les cas de lupus. Ref. Gaz. hebd. de Méd. et de Chir. 42. Jahrgang. Nr. 28. 13. Juli 1895.
15. **Colemann**, Warren. Tuberculosis of the adressal bodies un accompanied by bronzing. Med. Record. N. York. 3. November 1894.
16. **Broca** et **Charrin**. Traitement des tuberculoses cutanées par le serum de chiens tuberculeux. Communication à la Société de biologie. Le Mercredi médical. 31. Juli 1895. Nr. 31.
17. **Frèche**. Tuberculose cutanée. Le Mercredi médical. 5. Juni 1895. Nr. 23.
18. **Tatarow**, D. E. Ein Fall von Lepra tuberoso-anaesthetica. Medicinskoje Obozrenie 1894, Bd. 42. Nr. 16. Mit einer Abbildung. Russisch.
19. **Ehlers**, Edv., Dr. Rapport til Ministeriet for Island og Kultusministeriet om min auden Expedition til Island for at studere den spedalske Sygdom. — Hospitalstidende. Nr. 40. Kjobenhavn 2. Oct. 1895.

(1) Savill weist darauf hin, dass von der 1891 von ihm beschriebenen (in diesem Archiv Bd. XXIV. Seite 667., Bd. XXV. Seite 292 und 306 referirten) epidemischen Hauterkrankung im Ganzen 424 Fälle in 6 verschiedenen Londoner Anstalten auftraten. Die Hauptläsion war eine Hautentzündung, auf die bisweilen Bläschenbildung folgte, und die immer in Desquamation der Epidermis ausging, die gewöhnlich von constitutionellen Störungen begleitet war, aber ohne Fieber blieb und in 7—8 Wochen ablief. Zur Ausbreitung der Krankheit sind nöthig: 1. Eine Prädisposition bei den der Infection ausgesetzten Personen entweder durch höheres Alter oder, in geringerem Grade, durch geschwächte Gesundheit; 2. eine Ansammlung von Menschen, die an dieser Krankheit leiden, an einem Orte, da dadurch eine Concentration des Giftes begünstigt wird, und 3. gewisse noch dunkle Bedingungen der Jahreszeit und der meteorologischen Verhältnisse. Fast alle bekannten Fälle entstanden in den Sommer- und Herbstmonaten. — Die Diagnose ist nur im Anfang schwierig. Die Krankheit beginnt als papulöser Ausschlag, der mehr oder minder gruppirt ist und symmetrisch auftritt. Nächstdem tritt am häufigsten Erythem auf. In milden Fällen geht dieses initiale Stadium sehr rasch wieder vorüber und dauert nur 1—2 Tage. Darauf folgt schnell die charakteristische Desquamation der Haut, die nicht nur da auftritt, wo vorher die Papeln oder das Erythem sich befanden, sondern auch an anderen Stellen. In schweren Fällen folgt auf das Initialstadium eine Verdickung der Haut; sie bekommt eine rothe, excoriirte Oberfläche und stösst ihre Epidermis ab. Vom Ekzem unterscheidet sich die Krankheit dadurch: 1. Ekzem befällt alle Lebensalter, und Kinder neigen besonders

dazu; hier sind die Kinder ziemlich verschont und alte Leute sind besonders empfänglich. 2. Für Ekzem schafft die Gicht eine besondere Prädisposition; hier nicht. 3. Bei Ekzem sind constitutionelle Störungen immer unbedeutend, niemals tödtlich; hier sind sie oft schwer und können tödtlich sein. 4. Beim Ekzem fallen die eingetrockneten Krusten ab, aber eine Exfoliation der Epidermis ist kein hervorstechender Zug der Krankheit. Eine Verdickung der Haut kann fehlen oder ist mässig; hier ist die epidermale Exfoliation ein sehr constantes Merkmal. Sie kann an einigen Stellen ohne vorhergehenden Ausschlag auftreten. Hautverdickung findet sich gewöhnlich. 5. Beim Ekzem findet sich gewöhnlich mehr oder weniger Exsudation, hier ist sie unbedeutend, vorübergehend oder fehlt. 6. Der Verlauf des Ekzemes ist unbestimmt; hier ist der Verlauf gut bestimmt. 7. Ekzem ist weder contagiös noch tritt es epidemisch auf; hier ist Beides der Fall. — Die bakteriologische Untersuchung hat dem Verfasser wie Dr. R. Russel im Exsudat und Blut der Kranken 1891 einen charakteristischen Diplococcus gezeigt; bei 2 späteren Attaquen war Verfasser nicht so glücklich. — Therapeutisch erwiesen sich Creolinbäder (2½ pint einer 1% Lösung auf 15 Gallonen behaglich warmen Wassers) ein bis zweimal täglich sehr günstig; ferner 1—2% Creolinsalben, Ichthyol- und Theerseife, Liquor carbonis detergens (1 Drachme auf 1 pint), Unnas Zinkgelatine etc. Sublimat reizte. — Verfasser stellt die Krankheit im System in eine Gruppe mit den Ekzemen.

Sternthal.

(4) Morgan beschreibt einen Fall von Varicella bullosa und macht darauf aufmerksam, dass nach Hebra's Aeusserungen über den sogenannten Pemphigus acutus contagiosus dieser Autor denselben für Varicella bullosa gehalten habe. Dieselbe Ansicht habe Sangster ausgesprochen. Verfasser schliesst sich diesem Autor an. Sternthal.

(5) Nachdem Crookshank einen historischen Ueberblick über die Pest gegeben — die in manchen Punkten mit den Pocken vergleichbar ist — und ihr Auftreten im alten London geschildert hat und nachdem er die Massregeln dargelegt hat, die man in früheren Zeiten in London ergriff, um diese Seuche zu unterdrücken, resp. ihre Einschleppung zu verhüten, bespricht er die Geschichte der Pocken und die Methoden, die man seit dem 17. Jahrhundert anwandte, um diese Krankheit abzuwehren. Er berichtet über die zuerst durch Lady Montagu in London bekannt gewordene „Variolation", die zwar Schutz für den Einzelnen bot, aber Gefahren für die Gesammtheit mit sich brachte, da jeder Inoculirte einen Herd für die Weiterverbreitung der Krankheit bildete. Haygarth war es dann, der 1793 ein System von Zwangsmeldung und -Isolirung vorschlug, das auch heute noch als zweckmässig anerkannt werden muss. Es wurde jedoch niemals gesetzlich eingeführt, da inzwischen Jenner 1798 seine Methode der Vaccination veröffentlicht hatte, die Sicherheit gegen Pockeninfection und schliesslich Ausrottung dieser Krankheit zu versprechen schien. Dies hat die Vaccination nach Verfasser nicht geleistet, und es erkrankten z. B. in der letzten Epidemie in Sheffield 6000

Menschen, obwohl 98% der Bevölkerung geimpft waren. Verfasser betont, dass Zwangsmeldung und -Isolirung der Kranken die Hauptsache bleiben, wie dies auch Sir James Simpson 1868 ausgesprochen hat. Leicester war eine gut geimpfte Stadt zu nennen, dennoch erkrankten 1871—73 6000 Personen, und 360 Todesfälle kamen vor. 1886 beseitigte man die Zwangsimpfung definitiv, nachdem man schon 1879 Zwangsmeldung und -Isolirung eingeführt hatte. Durch letztere wurde — so berichtet 1893 der Medical officer of health, Dr. Priestley — eine erneute Aussaat der Pocken in der Stadt verhindert. Obwohl nämlich durch Landstreicher Pockenfälle in Leicester eingeschleppt waren, erlangten sie, Dank den getroffenen Einrichtungen, keine Weiterverbreitung, während in Birmingham, Warrington, Bradford, Walsall, Oldham die Pocken 1892 stark gewüthet hatten. Ebenso konnte in London selbst durch Meldung und Isolirung eine kleine Epidemie im Juli 1894 rasch localisirt und unterdrückt werden. Verfasser bespricht dann noch die Massregeln, die man getroffen hat, um Seuchen unter dem Viehstande auszutilgen, die den Pocken ähnlich sind, wie die Pocken des Rindviehs, die Schafpocken, ferner Maul- und Klauenseuche. Verfasser kommt in seinen Schlussbemerkungen zu folgenden Ergebnissen: Es muss ein internationales Uebereinkommen getroffen werden, um einen permanenten, internationalen Gesundheitsrath zu bilden, dem sofort die in einer Gegend auftauchenden Pockenfälle gemeldet werden, und der sie überwacht. Sollte dies zur Zeit unmöglich sein, so sollen die Consularbehörden instruirt werden, diese Meldungen abzustatten. Diese Fälle sollen im Jahresbericht des Gesundheitsrathes veröffentlicht werden. Die Einfuhr von Lumpen aus Pockengegenden sollte, gerade wie es bei der Cholera geschieht, verboten werden. Sollten trotz dieser Vorsichtsmassregeln einzelne Fälle vorkommen, so müssen diese sogleich veröffentlicht werden, damit eine augenblickliche Isolirung stattfinden kann. Keine Lücke des Gesetzes darf es ermöglichen, der Anmeldung auszuweichen. Aerzte und Hauswirthe sollten nicht nur für die Unterlassung der Anmeldung von Pockenfällen, sondern auch dann mit einer schweren Strafe belegt werden, wenn sie einen Fall nicht gemeldet hätten, der möglicherweise ein Pockenfall sein könnte. Auch die Polizei sollte alle Pockenfälle melden, die in Gemeindehäusern oder Asylen vorkämen, sie sollte Macht haben, jeden Landstreicher, der an Pocken leidet oder an einer Krankheit, die die Annahme zulässt, dass es sich um Pocken handeln könnte, durch den Medicinalbeamten untersuchen zu lassen und ihn zur Beobachtung zurückzuhalten oder in ein Isolirhospital zu bringen. Die Insassen der Arbeitshäuser sollten täglich inspicirt werden. Ueberall sollten Isolirhospitäler erbaut werden. Verfasser wendet sich nochmals gegen die Vaccination, deren Wirkung nach ihm sehr zweifelhaft ist, die aber zur Uebertragung von Syphilis, Erysipel, Hauteruptionen, Ulcerationen etc. Anlass gebe; ja sie könne, wie die Statistik zeige, den Tod herbeiführen. Verfasser hofft, dass durch die von ihm vorgeschlagenen Massregeln die Pocken aus Grossbritannien verschwinden werden.

Sternthal.

(6) Moir verwirft auf Grund seiner bei mehr als 3000 Pockenkranken gesammelten Erfahrungen die von Prof. Feilberg in Kopenhagen empfohlene, von Finsen angegebene Behandlung der Pocken durch Fernhalten der chemisch wirkenden Strahlen des Sonnenlichtes. Er tritt vielmehr lebhaft dafür ein, den Patienten Luft und Licht in ausgiebigster Weise zu gewähren. Sternthal.

(7) Reading Bucknill, London, beschreibt einen Fall von echten Kuhpocken, die auf den das Melken besorgenden Knecht übertragen wurden. Hugo Müller.

(8) Gage empfiehlt zur Behandlung des Erysipels Umschläge mit 5% Carbolsäurelösung. Die Umschläge werden alle 24 Stunden gewechselt und, so lange als noch Röthung vorhanden ist, fortgesetzt. Die Erfolge sind angeblich ausgezeichnete. Sternthal.

(9) Cebrian behandelt alle vorkommenden Fälle von Erysipelas mit Ichthyol und zwar bestreicht er 2mal täglich alle erkrankten Stellen und 3 Cm. der angrenzenden gesunden Haut mit 10%Ichthyol-Collodium. Ohne eine sonstige innerliche oder äusserliche Medication hat V. bisher alle Fälle günstig verlaufen sehen. X.

(10) Köster hat bisher in 50 Fällen von Erysipelas sehr gute Erfolge mit der folgenden einfachen Behandlungsweise erzielt. Die ergriffenen Partien und ein Theil der gesunden Haut in der Umgebung wird mit einer mässig dicken Schicht von weisser Vaseline bedeckt; darüber wird ein gewöhnliches Stück Leinen gelegt und das Ganze durch unter gelindem Drucke angelegte Gazebinden befestigt. Einfettung und Verband werden täglich 2mal erneuert. Die Resultate waren durchweg sehr gute. Lasch.

(11) Adami berichtet über einen Fall von Actinomycose des Fusses, welche nicht nur die Weichtheile, sondern auch die Knochen hochgradig zerstört hatte. Pinner.

(12) Bayet weist auf die Häufigkeit hin, mit welcher nach der chirurgischen Behandlung tuberculöser Herde Lupus in der Narbe auftritt. Dies geschieht sowohl nach der Behandlung tuberculöser Drüsen, als nach der Absetzung tuberculöser Gliedmassen und der Exstirpation von Lupusherden selber. Die Entwicklung des Lupus dürfte in dreierlei Weisen erfolgen. 1. Durch Inoculation tuberculösen Eiters; so namentlich nach spontaner oder chirurgischer Eröffnung von Lymphdrüsen. 2. Durch Inoculation in der Gewebscontinuität; aus der Tiefe eines chirurgisch entfernten und scheinbar ausgeheilten Herdes kriecht langsam die Infection auf die Narbe. 3. Durch die Nähte, welche durch anscheinend gesundes, aber denn doch noch inficirtes Gewebe geführt wurden. — Um diesen Vorkommnissen möglichst zu entgehen, räth Bayet bei tuberculösen Drüsenentzündungen sich energischer Aetzmittel, wie Chlorzink und Argent. nitric. (?) zu bedienen; betreffs der Infection der Narbe aus der Tiefe sei eine sorgfältige Beobachtung der Narbe und die energische Aetzung jeder verdächtigen Röthung in der Narbe zu empfehlen, die Excision von Lupusherden sei nur bei Abwesenheit tiefer Lymphangitis

vorzunehmen, die Nähte möglichst weit vom erkrankten Gewebe zu setzen und die Narbe sorgfältig zu überwachen. Winternitz.

(13) Der von Mackall geschilderte Fall von Lupus vulgaris ist wegen seiner Ausdehnung bemerkenswerth. Eine beigegebene Photographie erläutert die Verhältnisse am besten. Seinen Beginn nahm er auf der Nasenschleimhaut, als „Schnupfen" und führte innerhalb weniger Jahre zu den geschilderten Zerstörungen. Die diesem Falle beigegebene klinische Schilderung des Lupus vulgaris bietet nichts Neues. Zur Behandlung empfiehlt Mackall die Application Unna'scher Carbol-Salicylpflaster. Nach der Tuberculinbehandlung hat er in manchen Fällen gute Wirkung gesehen. Oppler.

(14) Goris bespricht in der 6. Jahresversammlung der belgischen Oto-Laryngologen die Behandlung des Lupus. Die gewöhnlich angewandte Auslöffelung mit nachfolgender Cauterisation (Paquelin oder Chlorzink) genügt seiner Ansicht nach in den meisten Fällen nicht localen Recidiven vorzubeugen. Er exstirpirt breit und tief alles Erkrankte und deckt den Defect eventuell nach Thiersch. 4 derartig operirte Fälle werden vorgestellt, bei dem einen, der bis jetzt 2 Jahre recidivfrei geblieben ist, wurde nachträglich eine Rhinoplastik vorgenommen.
Oppler.

(15) Colemann theilt mit, dass bei der Autopsie eines 36jährigen Mannes eine tuberculöse Verkäsung und theilweise Vereiterung der linken Nebenniere gefunden wurde, so dass Rinde und Mark nicht mehr zu unterscheiden waren; die käsige Masse war an einigen Stellen verkalkt. Die rechte Nebenniere enthielt eine grosse Kalkmasse und ausserdem zahlreiche kleinere. Die Semilunarganglien und der Bauchsympathicus wurden nicht untersucht. Mikroskopisch konnte keine Spur einer Rinden- oder Markzelle gefunden werden. Unmittelbar unter der Kapsel sieht man eine schwach fibrilläre Structur, deren Imterspatien mit Rundzellen ausgefüllt sind. Nirgends Riesenzellen. Das Interessante des Falles liegt darin, dass eine Zerstörung beider Nebennieren an sich noch keine abnorme Pigmentirung hervorbringt. Sternthal.

(16) Die Thatsache, dass Hunde, wenn sie überhaupt an Tuberculose erkranken, oft eine gewisse Abschwächung der Virulenz des Tuberkelgiftes zeigen, hat Brocq und Charrin zu ihren Versuchen bestimmt. Sie injicirten 4 Lupuskranken und einem Kranken mit Scrofuloderma Serum von antituberculös gemachten Hunden und wollen in allen Fällen bedeutende Besserung erzielt haben. Dreimal kamen Eiterungen an der Einstichstelle und öfters auch Urticaria mit Fieber (40°) infolge der Injection vor; letztere Complication ist aber etwas sehr Gewöhnliches bei allen Serum-Injectionen und geht ohne Gefahr vorüber. Brocq und Charrin verwahren sich dagegen, ein Specificum gegen Hauttuberculose proclamiren zu wollen; sie glauben aber in der Serumtherapie ein Mittel gefunden zu haben, welches in Verbindung mit der chirurgischen Behandlung sehr wirksam ist. Raff.

(17) Frèche demonstrirt zwei Fälle von Hauttuberculose am Dorsum manus. Beide Patienten waren lange Zeit mit der Pflege von Tuberculösen beschäftigt gewesen. — Therapeutisch empfiehlt Frèche sehr die Ignipunctur; 5—6 Sitzungen genügen, um eine Heilung herbeizuführen. Pinner.

(18) Tatarow demonstrirte in der medicinischen Gesellschaft der Aerzte zu Podolien einen typischen Fall von Lepra tuberoso-anaesthetica bei einem 42jährigen Manne, welcher im Kaukasus als Soldat diente und dort sich die Krankheit holte. A. Grünfeld.

(19) Dem Bericht über Ehlers zweite Expedition nach Island im letzten Sommer zum Studium der Lepra entnehmen wir folgende Mittheilungen: Der Berichterstatter hat über 6 neue Fälle Mittheilungen erhalten und selbst 12 Patienten untersucht, welche sich in seiner Zusammenstellung von Leprafällen vom vorigen Jahre nicht finden; also im Ganzen 18 neue Patienten. Ausserdem hatte Ehlers Gelegenheit 5 von 39 Patienten, über welche er im vorigen Jahre nur mündliche Mittheilungen erhalten hatte, persönlich zu untersuchen, so dass die Richtigkeit der Diagnose bestätigt werden konnte. Die gesammte Anzahl der Leprakranken auf Island, welche Ehlers in diesen 2 Jahren untersucht oder über welche er Mittheilungen erhalten hat, beläuft sich darnach auf 158. Zieht man in Betracht, dass nicht die ganze Insel, sondern nur die Hauptstätten der Lepra besucht und nach Leprakranken durchforscht wurden, und trägt man ferner dem Umstande Rechnung, dass in diesem Jahre die Patienten den Forscher scheuten, aus Furcht vor etwaiger Zwangsisolirung, so kann man wohl, ohne sehr fehl zu gehen, wie Ehlers meint, erklären, dass wenigstens 200 Leprakranke auf Island sind, was das Vierfache von dem sei, was man vor seinen Reisen angenommen habe. — Ehlers' Untersuchungen haben ferner ergeben, dass die Krankheit in gewissen Districten in der Zunahme begriffen ist, und schreibt dies besonders den schlechten hygienischen und Ernährungs-Verhältnissen zu. Aber trauriger als die schlechte Ernährung wirkt die unglaubliche Gleichgiltigkeit, welche die Bevölkerung im Umgange mit Leprakranken zeigt, wofür Ehlers allerdings haarsträubende Beispiele beibringt. — Als Abhilfe schlägt Ehlers vor allen Dingen die Errichtung eines Hospitals für Leprakranke und ev. zwangsweise Absonderung vor. Demnächst empfahl er die Ausgabe einer kleinen populären Schrift, welche die Bevölkerung über die Art der Erkrankung, sowie über die Ansteckungsgefahr unterrichten könne, und welche kurze allgemeine hygienische Winke über Lebensweise, Lüftung u. s. w. gebe. Eine solche Schrift ist von Ehlers selbst verfasst und, ins Isländische übertragen, in einer Auflage von 4000 Exemplaren unter die isländische Bevölkerung vertheilt worden. Wisser (Lübeck).

Bildungsanomalien.

1. **Galloway**, James. Lymphangioma cutis. The Lancet, 24. Nov. 1894.

2. **Chauffard**. Sclérodermie avec hémiatrophie linguale ayant débuté par le syndrome de la maladie de Raynaud. Société Médicale des hospiteaux. Séance du 28 Juin 1895. Ref. La Mercredi Médical, Nr. 27, 3. Juli 1895.
3. **Hallopeau**. Streifenförmige Sclerodermie im Verbreitungs-Bezirk des n. cut. intern. brachii. Soc. franc. de derm. et de syph. Séance de 10 Janv. 1895, Annales 1895, p. 22.
4. **Boisseau** du **Rocher**. Ueber einen Fall von Sclerodermie und seine Behandlung. Journal des mal. cut. et syph. Janv. 1894, Nr. 1.
5. **Morselli**. Sclerodermia progressiva curata con estratto di tiroide. R. Accademia di Medicina di Genova. Seduta dell' 8. Juglio 1895. Gazetta degli Ospedali e delle Cliniche. 13. Juli 1895, Nr. 84.
6. **Briggs**, F. M. Two Cases of Cyst of the Finger. The Boston Medical and Surgical Journal. Vol. CXXXIII, Nr. 1, d. 4. Juli 1895.
7. **Robinson**, Tom. Circumscribed atrophy of the hair and skin of the scalp. The Lancet, 8. September 1894.
8. **Alger**, Ellice M. Two common forms of alopecia with their treatment. Med. Record, New-York, 27. Oct. 1894.
9. **Dubreuilh**. Alopécie pseudo-peladique. Société de médecine et de chirurgie de Bordeaux. Séances des 3, 10 et 17 Mai 1895. Le Mercredi médical, 5. Juni 1895.
10. **Brault** J. Entfernung von Tätowirungen und von Naevis durch Stichelungen mit Chlorzink. Soc. de derm. et de syph. Séance de 10 Janv. 1895. Annal. p. 33.

(1) Galloway berichtet über einen Fall von Lymphangioma cutis. Es bestanden zahlreiche Bläschen von eben sichtbarer Grösse bis zu der einer Erbse, die in kleinen Gruppen angeordnet waren über dem mittleren und oberen Theil der linken Scapula und sich von dem einen Scapularrande bis zum Achselhöhlenrande erstreckten. Die Bläschen lagen tief, enthielten Flüssigkeit und waren durchscheinend; meist waren sie farblos, einige blass strohgelb. Nur auf den hervorragendsten Stellen der grössten Bläschen waren einige kleine, geschlängelte, dilatirte, venöse Capillaren zu sehen. Auf der gesunden Haut lagen in verschiedenen Entfernungen vom Rande der Hauptläsion mehrere kleine Herde, die ähnlich erkrankt waren. Die Bläschen waren ebenfalls gruppirt. Die Patientin war bei der Geburt normal. Im Alter von 3 Monaten bekam sie nach einem Fall auf die linke Schulter einen Abscess, der geöffnet wurde und einige Zeit secernirte. An derselben Stelle soll sich die Läsion entwickelt haben und dann beständig gewachsen sein. Die Behandlung bestand in Excision. Bei der mikroskopischen Untersuchung bemerkte man, dass die Läsion aus Bläschen bestand, die in Gruppen angeordnet waren und von einem Lager von verhornten Epithelien bedeckt erschienen. Sie scheinen im subepithelialen Gewebe entstanden zu sein und bei ihrem Wachsthum die darüber liegenden Gewebe gedehnt zu haben und so wie auch durch Seitendruck die interpapillären Zapfen des Epithels zum Verschwinden gebracht zu haben. Die Trabekel zwischen

den Bläschen behalten eine deutlich fibröse Structur. Die Bläschen enthalten ein mehr oder weniger dichtes Netzwerk von Fibrin und einige Leukocyten. In keinem der Schnitte weder vom Rande noch vom Centrum der Neubildung wurden Blutzellen oder Blutpigment beobachtet. Im subcutanen Gewebe an Stelle der Bindegewebsfasern zahlreiche Rundzellen. In diesem Gewebe zahlreiche, unregelmässig gestaltete Räume, offenbar Lymphräume und Lymphgefässe. Verf. wendet sich gegen die Annahme, als ob es sich um eine Neubildung handeln könnte, die durch Degeneration eines Blutgefässnävus hervorgegangen sei. Sternthal.

(2) Die Patientin Chauffard's zeigte im Jahre 1893 das erste Mal Erscheinungen localer Syncope und zwar an den letzten drei Fingern beider Hände und den entsprechenden Zehen. Hand in Hand damit gingen trophische Störungen an den Nägeln, sowie eine ausgesprochene Atrophie des Gesichtes und der einen Zungenhälfte. Augenblicklich findet sich an Stelle der oben erwähnten Erscheinungen eine typische Sclerodermie. Die Krankheit hat also mit den Symptomen der Raynaud'schen Krankheit eingesetzt. Am interessantesten ist die halbseitige Zungenaffection, welche von Ch. als „Hemiatrophie linguale myopathique" aufgefasst wird. Oppler.

(3) Hallopeau demonstrirt eine Kranke, bei der sich zuerst am Vorderarm eine sclerodermatische Plaque entwickelte; von da breitete sich dieselbe unter Kribbeln und Gefühl von Stechen im Verlauf von Monaten im Gebiete des cut. brachii internus auf den Oberarm aus. An der kranken Hautpartie ist eine deutliche Herabsetzung der Tast- und Schmerzenempfindlichkeit vorhanden. Brocq erwähnt hiebei, dass er in einem ähnlichen Falle entsprechende Muskelatrophie gesehen, Jacquet erzählt, dass er bei einer sclerodermischen Höhlenbildung im Rückenmark nur Zellenveränderung beobachtet habe. Winternitz.

(4) Boisseau du Rocher hat einen Fall von auf den Fussrücken beschränkter Sclerodermie mit hochgespannten statischen Strömen (eigener Modification) behandelt und geheilt. Er empfiehlt diese Behandlungsweise auch für andere Hautkrankheiten, z. B. Ekzem. Winternitz.

(5) Morselli erwähnt einen in seiner Poliklinik vorgekommenen Fall von Sclerodermie, welcher durch Thyreoidea geheilt wurde.

Raff.

(6) Briggs hat folgende 2 Fälle von Cystenbildung am Finger beobachtet:

1. Ein cystisch umgewandeltes Hämatom. Die betreffende Patientin zeigte an der Palmarseite eines Fingers eine merkwürdige Verdickung, welche sich fest anfühlte, nicht fluctuirte und bei Druck in geringem Grade schmerzte. Angeblich bestand diese Schwellung schon 2 Jahre und war im Anschlusse an eine Verletzung aufgetreten, die sich Patientin durch das Hineinjagen eines scharfen Blechstückes an dieser Stelle zugezogen hatte. Durch eine kleine Incision wurde eine Cyste freigelegt, deren deutlich abgrenzbare, feste fibröse Wand eine schwarze, aus verändertem Blute bestehende Masse umschloss.

2. Eine Epidermoidalcyste. Bei diesem zweiten Falle fand sich eine gespannte fluctuirende, auf Druck mässig schmerzende Geschwulst an der Innenseite der Fingerkuppe. Es wurde eine vorbereitende Cocaininjection vorgenommen, und bei dieser Gelegenheit entleerte sich aus der Geschwulst eine ganze Menge milchiger Flüssigkeit. Anlegung eines V Schnittes; Befund: eine Cyste, deren Wand nicht der Haut, wohl aber der Sehne adhärirte, 2 Zoll am Umfang. Patient hatte vor 6 Jahren an dieser Stelle eine Quetschwunde, nach deren Heilung eine geringe Schwellung zurückblieb. Seit 3 Wochen hatte sich diese vergrössert, Schmerzen verursacht und die Haut darüber geröthet. Nach dem mikroskopischen Befunde handelte es sich um eine Epidermoidalcyste.

Es folgen Literaturangaben und theoretische Erwägungen über die Entstehung derartiger Epidermoidalcysten; Verfasser nimmt ein Trauma und die dadurch bedingte Verschleppung eines Epidermisstückchens als das plausibelste ätiologische Moment an. — Cysten des Fingers sind sehr selten, die gewöhnlichsten unter ihnen sind die Epidermoidalcysten; vereinzelt kommen andere Formen vor, wie Fremdkörper- und die oben beschriebenen Blutcysten. Oppler.

(9) Dubreuilh stellt ein Kind mit circumscriptem Haarausfall, welcher eine Alopecia areata vortäuschen könnte. Der Haarausfall begann mit der Entstehung eines Abscesses an derselben Stelle, der nach der Incision schnell heilte, ohne dass die Haare wieder zu wachsen begannen. Pinner.

(10) Am besten bewährte sich Brault eine Lösung von 30 Gramm Chlorzink in 40 Gr. sterilisirtem Wasser. Vollkommene Asepsis der betreffenden Region ist nöthig, die Stichelung mit der Lösung darf eine nur sehr oberflächliche sein. Der ganz oberflächliche Schorf fällt in 5—10 Tagen ab, die umgebenden Reizerscheinungen sind sehr unbedeutend. Das Verfahren bewährte sich bei Tätowirungen und planen Naevis, weniger bei Gefässnaevis. Winternitz.

Buchanzeigen und Besprechungen.

Louis A. Duhring, M. D., Prof. of diseases of the skin in the university of Pennsylvania etc. **Cutaneous medicine. A systematic treatise on the diseases of the skin.** Part. I. Illustrated. J. B. Lippincott & Co. Philadelphia 1895.

Angezeigt von Prof. F. J. Pick in Prag.

Es gereicht mir zu besonderem Vergnügen das unter obigem Titel erscheinende Werk den Lesern dieses Archivs zur Anzeige zu bringen. Duhring, dessen Buch: Practical treatise on diseases of the skin, eine allgemeine Verbreitung gefunden hat, darf mit vollem Rechte annehmen, dass das vorliegende, breiter und umfassender angelegte Werk das Interesse der wissenschaftlichen Welt noch in höherem Grade in Anspruch nehmen wird. Der erste Theil umfasst die Anatomie und Physiologie der Haut, die allgemeine Symptomatologie, Aetiologie, Pathologie sowie die allgemeine Diagnostik, Prognose und allgemeine Therapie. Es könnte bei dem heutigen Studiengange in der Medicin überflüssig erscheinen, in einem Handbuche der Dermatologie auch die normale Anatomie und Physiologie abzuhandeln, da ja die Kenntniss derselben von jedem, der sich mit Nutzen mit der Dermatologie beschäftigen will, vorausgesetzt werden muss und bei der Darstellung anderer Organerkrankungen auch unterlassen wird; bei dem Umstande aber, dass diese beiden Voraussetzungen in der Dermatologie in dem wünschenswerthen Grade nicht gemacht werden können, weil die Lehrbücher über diese Disciplinen, der Hautanatomie und Hautphysiologie nicht die ausreichende Beachtung schenken und weil diese Gebiete vorwiegend von den Dermatologen selbst in jener Richtung bearbeitet werden müssen, die zum Verständniss der pathologischen Veränderungen dieses Organs nothwendig sind, macht es verständlich, weshalb sich der Autor auch dieser Aufgabe unterzogen hat. Noch verständlicher wird es, wenn man diesen Theil des Werkes einer aufmerksamen Würdigung unterwirft, wobei sich

sofort ergibt, dass die Bearbeitung im steten Hinblick auf die praktische Verwerthung der Details geschehen ist, aus welcher sich die Consequenzen für ein richtiges Erfassen der Pathologie von selbst aufdrängen.

Das ist natürlich etwas ganz Anderes, als die üblichen Notizen über Anatomie und Physiologie der Haut nebst den sie begleitenden landläufigen Zeichnungen, welche man gewöhnlich in den Lehrbüchern über Hautkrankheiten findet, die also nicht mehr bieten als die elementaren Schulbücher dieser Disciplinen, und die deshalb besser unterblieben wären. Man muss es Duhring Dank wissen, dass er mit dem scharfen Blicke des Klinikers gerade jene Details eingehend bearbeitet hat, die der Pathologie frommen, und das in einer Weise, welche insbesondere durch die zahlreichen, vorzüglich ausgeführten Illustrationen an Klarheit nichts zu wünschen übrig lässt. Die Bearbeitung dieses Gegenstandes nimmt ein volles Drittheil des vorliegenden ersten Theiles ein. Man kann aber in gleicher Weise auch von den anderen Capiteln sagen, dass der Darstellung der Stempel des erfahrenen Klinikers aufgedrückt ist, der das vaste Gebiet vollständig überblickt und dadurch sowie durch eine reiche Literaturkenntniss die allgemeinen Gesichtspunkte hervorzuheben versteht. Die Abschnitte über die allgemeine Pathologie, Diagnostik, Aetiologie, über Prognose und Therapie sind deshalb gerade für den gewiegten Dermatologen von grösserem Interesse als für den Anfänger, für welchen jede allgemeine Anschauung ohne die genaue Kenntniss des Einzelnen ein Luftgebilde oder doch mindestens weniger verständlich bleibt. Ich unterschreibe jedes Wort, das der Verfasser über die Auffassung der Hautkrankheiten in ihrer Beziehung zum Gesammtorganismus sagt, ich habe das oft mit den Worten ausgedrückt, dass man nicht früh genug den Schüler anweisen könne bei dem Studium der Dermatologie nicht die Hautkrankheit für sich, sondern den Hautkranken im Auge zu behalten, dass man ihm deshalb frühzeitig die Ansicht beibringen müsse, dass es keine besondere allgemeine Pathologie für die Hautkrankheiten gibt. Indem Duhring fortwährend die Beziehungen der Hautkrankheiten zum Gesammtorganismus und zu dessen einzelnen Organen im Auge hat, gestaltet sich seine Darstellung ausserordentlich lehrreich für das Studium der Gesammtmedicin und beweist, wie erspriesslich sich das Stu-

dium der Hautkrankheiten für die übrigen Zweige der Medicin gestaltet. Wir stimmen mit ihm deshalb vollkommen überein, wenn er sagt, dass dem Studium der Hautkrankheiten ein hervorragenderer Platz in der Medicin eingeräumt werden müsse als dies bisher geschieht.

Wir beglückwünschen den Autor zu seinem Unternehmen und sehen der Fortsetzung des Werkes erwartungsvoll entgegen. Das Buch ist vorzüglich ausgestattet.

Charles Mauriac. Traitement de la Syphilis. Paris. Masson. 1896. 831 Seiten.

Angezeigt von Prof. Dr. E. von Düring, Constantinopel.

Als Abschluss seines umfangreichen Werkes bespricht Mauriac in diesem dritten Bande die Therapie der Syphilis.

Das Werk ist seiner ganzen Anlage nach ein specifisch französisches. In der deutschen Literatur haben wir im allgemeinen nicht diese ausgesprochen subjectives Gepräge tragenden Werke, die sich nicht genau weder unter den Begriff eines Lehrbuches, noch unter den des Handbuches bringen lassen. Die Gefahren dieser Subjectivität sind gewiss nicht zu unterschätzen. Sie setzen eine grosse Beherrschung des Stoffes, grosse eigene Erfahrung und sichere Kritik voraus. Wo das aber zutrifft, da lesen sich selbst umfangreiche Bücher besser, speciell der praktische Arzt liest sie bequemer und mit grösserer Anregung, als kurze Lehrbücher oder umfangreiche Handbücher. Für die Mauriac'schen Werke treffen diese Bedingungen zu — sie lassen sogar manche vielleicht zu ausführlichen und wiederholten Erörterungen entschuldigen.

Nach einer historischen Einleitung behandelt Verf. den Gegenstand in drei Büchern. Im ersten Buche wird die allgemeine Therapie der Syphilis — Wirkung der Specifika, unterstützende Mittel, allgemeine Hygiene und Bäder, Serumtherapie und die „Stratégie dans le traitement de la syphilis" dargelegt. Durchweg sind die Ausführungen des Verf. bestimmt, klar, gut begründet; besonders schliessen wir uns seinen sehr reservirten Ansichten über die Injectionen unlöslicher Hg-Salze an.

Uns interessirt besonders der letzte Theil, die „Stratégie". Verf. will die Behandlung beginnen mit der Constatirung des

Primäraffectes, da die Syphilis entschieden rebellischer sei, wenn man zuwarte. Andererseits — und hierauf legt er mit Recht das grösste Gewicht — muss man sich über die Diagnose absolut klar sein; wo der geringste Zweifel besteht, müssen Arzt und Patient die Geduld des Abwartens haben.

In bestimmtem Gegensatz zu Fournier-Neisser steht, was Mauriac über die Durchführung der Behandlung sagt. Die ersten Manifestationen müssen energisch während einiger Monate behandelt werden, die Behandlung muss energischer sein, als die Aeusserungen der Syphilis es zu erfordern scheinen, aber sie darf auch nicht übertrieben werden. Später ist die Behandlung zu unterbrechen, um eine Gewöhnung des Organismus an das Medicament zu vermeiden. Die späteren Behandlungen sind möglichst so einzurichten, dass sie mit dem Wieder-Activ-Werden des Virus zusammenfallen.

Im zweiten Buch folgt die Behandlung der einzelnen Manifestationen der Syphilis in den verschiedenen Perioden. Ohne sich über die Aussichtslosigkeit der Excision des Primäraffectes einer Illusion hinzugeben, räth Mauriac da, wo es möglich ist, diese Excision zu machen — mehr aus einem moralischen Grunde, als mit der Aussicht auf Erfolg. Eine Abortiv-Behandlung der Syphilis gibt es nicht — die Allgemeininfection tritt trotzdem ein. Die Local- sowie Allgemeinbehandlung der verschiedenen Manifestationen der Syphilis auf der äusseren Decke und auf den Schleimhäuten, sowie die Behandlung der specifischen Organerkrankungen werden sehr ausführlich behandelt.

Die Therapie der tertiären Lues wird durch ein Capitel über Wesen und Frequenz der tertiären Syphilis und über die parasyphilitischen Erscheinungen eingeleitet. Ganz besonders heben wir den Abschnitt über die Syphilis des Nervensystems hervor.

Das dritte Buch handelt über die Therapie der hereditären Lues und über Prophylaxe. Dieser letztere Theil könnte sehr wohl als selbständiges Werk erscheinen. Alle Fragen der Prophylaxe der Syphilis im weitesten Sinne werden hier einer ebenso eingehenden, wie klaren Besprechung unterzogen.

Das Buch ist jedenfalls für alle Fragen über das Gebiet der Syphilis ein ausgezeichneter Führer.

Philippson L. und Török J. Allgemeine Diagnostik der Hautkrankheiten, begründet auf pathologische Anatomie. J. F. Bergmann, Wiesbaden 1895.

Angezeigt von Dr. Ludwig Waelsch in Prag.

In übersichtlicher und prägnanter Form ist in der Arbeit Ph. u. T. das zusammengestellt, was für die Diagnose der localen pathologisch-anatomischen Processe in der Haut wissenswerth erscheint. Aus dem ersten Abschnitte, Diagnose des pathologisch-anatomischen Processes in der Haut, sei besonders hervorgehoben, dass die Autoren die Entzündungslehre, als deren Gegner, für „überflüssig" erklären. An Stelle der Entzündungserscheinungen setzen sie reactive Reizerscheinungen seitens einzelner oder sämmtlicher Gewebsbestandtheile. Sie wollen das Wort „Entzündung" nur in rein klinischem Sinne gebraucht wissen, und zwar nur dann, wenn der Symptomencomplex Galens vollständig vorhanden ist. Zur Diagnose des anatomischen Processes müssen noch die neben den reactiven Reizerscheinungen bestehenden anatomischen Veränderungen herangezogen werden. Die weiteren Abschnitte sind der normalen Anatomie und Physiologie der Haut sowie der Schilderung der klinischen Eigenschaften der pathologisch-anatomischen Processe an sich und in ihrer Abhängigkeit vom anatomischen Bau der Haut gewidmet, in welchen in gedrängter Darstellung das Wesentliche zusammengefasst ist.

An den zweiten Abschnitt, in welchem die Diagnose und Verlauf der Krankheit kurz besprochen, und die Nothwendigkeit einer dermatologischen Classification betont wird, schliessen die Verfasser ein, auf ontogenetischer Basis begründetes System der Hautkrankheiten an, bei dessen Aufstellung als Eintheilungsprincip die ganze Krankheitsgeschichte (Ontogenie des Krankheitsprocesses) massgebend war. Sie unterscheiden Missbildungen, ferner Läsionen der Haut, die zu trennen sind, von den eigentlichen, sowie den symptomatischen Hautkrankheiten. Um einige Beispiele herauszuheben, rechnen sie zu den Missbildungen die sogenannten gutartigen Geschwülste; die Ekzeme finden ihren Platz sowohl unter den Läsionen, als auch unter den eigentlichen, sowie den symptomatischen Hautkrankheiten; innerhalb des Rahmens der eigentlichen Hautkrankheiten wird das ätiologisch zusammengehörige Krankheitsbild der Trichophytia und Sycosis parasitaria getrennt, indem

die letztere mit der Sycosis vulgaris derselben Gruppe, den Necrodermien, zugetheilt wird. Es ist das eine Classification, welche wohl noch weniger befriedigen wird, wie die von den Autoren als nicht ausreichend bemängelten Systeme, die auf pathologisch-anatomischer, ätiologischer oder nosologischer Basis aufgebaut sind, und bei einem Buche, das als Einführung in die Dermatologie gedacht ist, vielleicht besser unterblieben wäre.

Varia.

An die Herren Mitarbeiter des Archiv für Dermatologie und Syphilis! Indem ich denjenigen Herren, welche mein Rundschreiben, betreffend die Mitarbeiterschaft an den Berichten des Archiv schon beantwortet haben, meinen verbindlichsten Dank ausspreche, bitte ich dieselben gütigst entschuldigen zu wollen, wenn ich die einzelnen Zuschriften vorerst noch nicht beantworte. Die Anordnung und Vertheilung des Materials erfordern Zeit, auch müssen noch Antworten aus den entfernten Ländern abgewartet werden, ehe eine endliche Regelung vorgenommen werden kann. Sobald dies aber geschehen sein wird, werde ich **jedem einzelnen Herrn** ein Verzeichniss aller Herren Berichterstatter und des jedem einzelnen zufallenden Berichtantheiles bekannt geben. Hochachtungsvoll Prof. **F. J. Pick.**

Dr. Unna's dermatologische Preisaufgabe für das Jahr 1896 lautet: **„Das Verhalten der Epithelfaserung während der Entwickelung der weichen Muttermäler und der alveolären Carcinome."**

Der Preis beträgt für dieses Jahr Mk. 900 (neunhundert Mark.)

Ueber die näheren Bedingungen gibt die Verlagshandlung Leopold Voss in Hamburg, Hohe Bleichen 34, Auskunft.

Erläuterungen zur diesjährigen Aufgabe: Das Hauptgewicht wird auf eine gute Färbung des Epithelprotoplasmas und der Epithelfaserung gelegt, so dass die eigenthümlichen Veränderungen (Metaplasie) der Epithelien, welche mit ihrer Abschnürung vom Mutterboden und ihrem Fortwuchern in der Cutis einhergehen (Verlust der Faserung, Veränderung der Tingibilität), klar hervortreten.

Originalabhandlungen.

Aus Dr. Max Joseph's Poliklinik für Hautkrankheiten in Berlin.

Beiträge zur Histologie der Urticaria simplex und pigmentosa

mit besonderer Berücksichtigung der Bedeutung der Mastzellen für die Pathogenese der Urticaria pigmentosa.

Von

Dr. **Eduard Bäumer.**

(Hierzu Taf. IX u. X.)

Die Urticaria ist bisher nur selten Gegenstand histologischer Untersuchung gewesen. Zwar hatte schon Gustav Simon[1]) durch die Punction einer Quaddel mit der Nadel in einfacher und überzeugender Weise dargethan, dass es sich hierbei um eine circumscripte Ansammlung seröser Flüssigkeit in der Cutis handle. Dieses circumscripte Oedem, welches bei der Urticaria auftritt, zeigt jedoch bei klinischer Betrachtung der Affection zu deutlich seine Abhängigkeit von acut auftretenden vasomotorischen Störungen, als dass der einfache Nachweis der ausgetretenen serösen Flüssigkeit ein genaueres histologisches Studium ersetzen könnte.

Vidal[2]) ist meines Wissens der erste, der diese Lücke durch die Untersuchung zweier, dem Lebenden entnommenen Urticaria-Quaddeln ausfüllte. Die eine der beiden Quaddeln

[1]) Die Hautkrankheiten durch anatomische Untersuchungen erläutert. Berlin 1848.

[2]) De l'urticaire. Annales de dermatol. et de syphiligr. 1880 p. 408

glich klinisch einer typischen Quaddel, wie man sie durch Berührung mit den Köpfchenhaaren der Urtica urens erzeugen kann, bei der zweiten war die seröse Exsudation bis zur Bildung eines Bläschens auf der Höhe der Quaddel gesteigert. Für den histologischen Befund, den Vidal gibt, ist es von Wichtigkeit zu bemerken, dass das Material von einem Patienten stammte, der schon einige Zeit an Urticaria litt.

Vidal's Untersuchungsbefund ist nun in kurzem folgender: Die Gefässe des oberen und mittleren Cutisabschnittes erweitert und mit Blut gefüllt, ohne Veränderung der Wand. In der Umgebung der Blut- und Lymphgefässe eine grosse Zahl von Leukocyten. Letztere sind überhaupt in der ganzen Cutis zahlreich vorhanden, stellenweise zu Gruppen vereinigt. Einige zwischen den sonst normalen Zellen des Rete Malpighii.

Bei der zweiten Quaddel, bei der es zur Bildung eines Bläschens gekommen war, enthält letzteres eine seröse Flüssigkeit, die z. Th. Reste von Epithelien einschliesst. Die Retezellen sind getrübt und granulirt, zwischen ihnen finden sich zahlreiche Wanderzellen. Sehr auffällig bei diesem Befunde sind die relativ weitgehenden Veränderungen, im Gegensatz zu der ausgesprochen flüchtigen Natur der einzelnen Urticaria-Quaddel, an der übrigens auch Vidal nicht zweifelt.

Die Ueberzeugung, dass die von Vidal beschriebenen Veränderungen grossen Theils secundärer Natur seien, veranlassten Unna,[1]) das histologische Studium der Urticaria wieder aufzunehmen.

Unna legte die durch Berühren mit Brennesseln erzeugte Quaddel seinen Untersuchungen zu Grunde, und konnte so von vornherein jede secundäre Veränderung ausschliessen. Eine auf diese Weise erzeugte Quaddel wurde „mit dem Aetherspray vereist“ und excidirt.

Unna's Befund weicht nun in der That wesentlich von dem Vidal's ab. Eine so auffällig grosse Zahl von Leukocyten findet Unna nicht, vielmehr hält sich die Anzahl derselben in durchaus normalen Grenzen. Es unterliegt somit keinem Zweifel, dass bei Vidal secundäre Veränderungen vor-

[1]) Beiträge zur Anatomie und Pathogenese der Urticaria simplex und pigmentosa. Hamburg 1887.

liegen, die vielleicht durch die Thatsache zu erklären sind, dass Vidal's Patient schon einige Zeit an Urticaria litt.

Der Natur der Quaddel, die ja eine Lymphstauung darstellt, angemessen, berücksichtigt Unna vor allem das Verhalten der Lymphgefässe und Lymphspalten, auch vermochte er durch eine specielle Färbung der elastischen Fasern den ödematösen Zustand der Cutis sehr viel übersichtlicher darzustellen.

Ausser der Erweiterung der Lymphgefässe und Lymphspalten beschreibt Unna eine höchst auffällige Veränderung elastischer Fasern. In einzelne der grösseren Gewebslücken ragen nämlich elastische Fasern hinein, deren rankenförmig gewundene Enden zeigen, dass hier eine Zerreissung des elastischen Gewebes stattgefunden hat. Dieser Befund ist um so auffälliger, als man gerade die elastischen Fasern als besonders widerstandsfähige Elemente kennt. Diesen Befund hat Unna ausser in der oben citirten Arbeit auch noch jüngst in seiner „Histopathologie der Hautkrankheiten" aufrecht erhalten. Die Zerreissung elastischer Fasern erklärt Unna durch den Druck, unter dem bei der Quaddelbildung die Exsudation stattfindet.

Es fragt sich jedoch, ob die auffällige Zerreissung eines so widerstandsfähigen Gewebes bei Unna nicht auch durch andere Ursachen erklärbar ist, die mit der eigentlichen Quaddelbildung nichts zu thun haben.

Wie oben schon angegeben, hat Unna die Quaddel vor der Excision, offenbar um Anästhesie herbeizuführen, mit dem Aetherspray „vereist", d. h. also, die in dem Gewebe vorhandene Flüssigkeit zum Gefrieren gebracht. Da die Quaddel, als ein circumscriptes Oedem, besonders reich an Flüssigkeit sein muss, halte ich es nicht für unwahrscheinlich, dass die Zerreissung elastischer Fasern, welche Unna beschreibt, ein Kunstproduct ist, bedingt durch die Ausdehnung der in den Gewebsspalten angestauten Flüssigkeit beim Gefrieren.

Diese Vermuthung findet eine Stütze in der Thatsache, dass Unna bei zwei, vorher gereizten Quaddeln der Urticaria pigmentosa diese Veränderung nicht findet; diese beiden Quaddeln wurden nämlich nicht unter Kälte-Anästhesie. sondern in der Chloroformnarkose excidirt.

Diese Unklarheit in dem histologischen Bilde der Urticaria veranlassten mich zu einer Nachuntersuchung.

Zunächst versuchte ich, auf der von Haaren befreiten Haut von Kaninchen und Mäusen durch Peitschen mit der Urtica urens Quaddeln zu erzeugen. In Uebereinstimmung mit Unna muss ich betonen, dass alle Versuche, auf diese Weise Untersuchungsmaterial zu erhalten, völlig misslangen.

So blieb mir nur übrig, diese Versuche an meiner eigenen Haut anzustellen. Auf der Haut meines linken Vorderarms erzeugte ich mehrere Quaddeln, und liess mir von einem Chirurgen ein Hautstück excidiren, welches zwei gut ausgebildete und deutlich von einander getrennte Quaddeln trug.

Um mit Sicherheit eine Fehlerquelle auszuschliessen, geschah die Excision ohne jede Anästhesie. Die Hautpartie wurde mit einem Ovalärschnitt durchtrennt und im Zusammenhang mit der oberflächlichen Schicht des subcutanen Fettgewebes abpräparirt. Sofort wurden dann die beiden, auf dem Hautläppchen befindlichen Quaddeln von einander getrennt, die eine in Pikrinsalpetersäure (10% Salpetersäure und concentrirte wässrige Pikrinsäurelösung aa.), die andere Quaddel in absolutem Alkohol fixirt.

Die Pikrinsalpetersäure fixirt den ödematösen Zustand der Cutis in ausgezeichneter Weise, vor der Uebertragung in Alkohol konnte man an dem Hautstückchen noch deutlich die Quaddel von der nicht ödematösen Umgebung unterscheiden. Aus der Pikrinsalpetersäure kam das Object nach 24 Stunden in fliessendes Wasser und nach genügender Abspülung in Alkohol von steigender Concentration.

Beide Objecte blieben dann bis zur völligen Entwässerung in absolutem Alkohol und wurden in der üblichen Weise in Celloidin eingebettet. Beide Quaddeln wurden in Schnitte von 20 und 30 μ. Dicke zerlegt und in der verschiedensten Weise gefärbt.

Zur Färbung der elastischen Fasern wurde Victoriablau und Orcein, letzteres in salzsaurer Lösung benutzt. Der Orcein-Färbung gebührt, wenigstens bei der angegebenen Vorhärtung, entschieden der Vorzug. Es empfiehlt sich, vor der Orceinfärbung die Kerne mit dem sehr dauerhaften Eisenhämato-

xylin vorzufärben (cf. Taf. IX, Fig. 1). Von den üblichen Kernfärbemitteln wurden benutzt: Bendas Eisenhämatoxylin, Pikrolithioncarmin, Saffranin, Hämatoxylin-Eosin u. a. m.

Zur Darstellung von Mastzellen in dem mit Alkohol gehärteten Object wurde vorwiegend Löffler's Methylenblau resp. Saffranin benutzt. Die gefärbten Schnitte wurden theils in Canadabalsam, theils in Gummi-Glycerin 1 : 1 eingelegt.

Bei Betrachtung mit blossem Auge sieht man an den zum Nachweis der elastischen Fasern mit Orcein resp. Victoriablau gefärbten Präparaten in der Mitte eine heller gefärbte Partie, welche nach den Rändern des Schnittes allmählich in eine dunklere Färbung übergeht.

Bei schwacher Vergrösserung ergibt sich, dass an den Rändern des Schnittes die Entfernung der elastischen Fasern von einander eine geringere ist, als in den centralen Partien, wodurch sich ohne Zweifel die dunklere Färbung der Schnittränder erklärt, da die Intensität der Färbung überall die gleiche ist (cf. Taf. IX, Fig. 1). Man hat somit an der Entfernung der elastischen Faserbündel von einander einen Massstab für den ödematösen Zustand der Cutis.

Besonderes Interesse beanspruchen natürlich die Lymph- und Blutgefässe.

Die Bindegewebsspalten, welche ja als die Lymphcapillaren zu betrachten sind, erscheinen durchgängig erweitert. Die Weite der Spalten, sowie deren Anzahl, nimmt von den tieferen Cutislagen nach der Epidermis zu ab (cf. Taf. IX, Fig. 1 *e*).

Die einzelnen Bindegewebs-Bündel selbst erscheinen gequollen und demgemäss dicker.

Die eigentlichen, ein deutliches Endothel tragenden Lymphgefässe sind entsprechend der Erweiterung der Lymphwurzeln ebenfalls stark erweitert und mit einer feinkörnigen Masse strotzend gefüllt. Letztere färbt sich intensiv mit Orcein und Hämatoxylin, lässt jedoch keine zelligen Elemente erkennen (cf. Taf. IX, Fig. 2 *lg*).

Die Capillaren und Blutgefässe der oberen und mittleren Cutisschichten sind durch den Druck der umgebenden Flüssigkeit vollständig comprimirt, so dass das Lumen als ein feiner Spalt nur mit Mühe zu erkennen ist.

Anders verhalten sich die Gefässe des unteren Cutisabschnittes an der Grenze des Panniculus adiposus, welche mit Blutelementen dicht gefüllt sind. Der Grössen-Unterschied im Querschnitt der Arterien und Venen ist geringer, als unter normalen Verhältnissen, wo die Venen einen erheblich grösseren Querschnitt zeigen als die Arterien. Es liegt somit nahe, an einen Venenspasmus bei der Urticaria zu denken, welchen bekanntlich Unna zur Erklärung der Lymphstauung benutzt.

Die Gefässe der oberen Cutis, sowie die Schweiss- und Talgdrüsen sind durchgehends von einem helleren Hofe umgeben, der durch die Erweiterung der einscheidenden Lymphräume bedingt ist (cf. Taf. IX, Fig. 1 *d*, Fig. 2 *cg*, *lg*).

Ueber den Sitz der Lymphstauung ist zu bemerken, dass hauptsächlich die mittleren und unteren Cutisschichten betheiligt sind, was schon durch die grössere Zahl der erweiterten Lymphspalten bewiesen wird. Im Gegensatz zu Unna muss ich jedoch feststellen, dass auch der Papillarkörper und die dicht benachbarten Cutis-Bezirke Veränderungen zeigen, die nur als ein Oedem derselben zu deuten sind.

Da hier dicht unter dem Epithel gröbere Bündel fibrillären Bindegewebes fehlen, sind demgemäss auch Spalten, wie in den tieferen Schichten nicht vorhanden. Die ganze Schicht erscheint jedoch bis in die Spitze der Papillen fein gekörnt. Die Capillar-Schlingen sowie die hier vorhandenen Lymphgefässe sind von einem hellen Hofe umgeben.

Am deutlichsten ergibt sich jedoch der ödematöse Zustand dieser Schicht aus dem Verhalten der fixen Bindegewebszellen. Die Zellen selbst erscheinen grösser als in normaler Haut, vor allem ist aber ihr Abstand von einander grösser als normal. Dies sieht man besonders deutlich bei Färbung mit Eisenhämatoxylin, da die Methode gestattet, die Zellen mit ihren sämmtlichen Ausläufern sehr distinct zu färben. (cf. Taf. IX, Fig. 2.)

Doch bleibt dieses acut entstandene Oedem streng auf die Cutis beschränkt. Die Intercellularräume zwischen den Retezellen sind demgemäss nicht erweitert, auch zeigen die Zellen der Epidermis selbst keinerlei Veränderungen, insbeson-

dere sind Kerntheilungen ebenso spärlich wie in normaler Haut und streng auf das Stratum cylindricum beschränkt.

Aus dem bisher Gesagten geht schon hervor, dass ich nach meinen Präparaten den von Unna erhobenen Befund zerrissener elastischer Fasern in der Cutis nicht bestätigen kann. Ueberall, wo in meinen Schnitten Enden elastischer Fasern sichtbar sind, kann man deutlich erkennen, dass die Fasern glatt durchschnitten sind. Die ranken- oder bischofstabförmige Aufrollung elastischer Fasern, welche deren Zerreissung charakterisirt, wie man z. B. an frischen Schnitten durch Lungenparenchym leicht beobachten kann, fehlt in meinen Präparaten. Demnach unterliegt es keinem Zweifel, dass Unna durch Gefrierenlassen der Quaddel die Zerreissungen arteficiell erzeugt hat.

Die Anordnung der elastischen Fasern entspricht in meinen Präparaten genau der von Unna (l. c.) gegebenen Beschreibung. Besonders deutlich zeigte sich das subepitheliale elastische Netz. (cf. Taf. IX, Fig. 2.)

Ein Hineinragen elastischer Fasern zwischen die Zellen des Rete Malpighii, wie es Schütz[1]) beschreibt, konnte ich bei sorgfältigster Durchsicht in keinem meiner Schnitte finden. Uebrigens ist der Aufbau des elastischen Fasernetzes, wie ihn Unna beschreibt, durchaus nicht typisch für alle Hautstellen, man findet an anderen Stellen sehr erhebliche Abweichungen.

Im Anschluss an diese Untersuchungen bot sich mir die willkommene Gelegenheit, einen Fall der so seltenen Urticaria pigmentosa mikroskopisch zu untersuchen. Herr Dr. Joseph, dessen Poliklinik der Kranke aufsuchte, gestattete mir gütigst die Bearbeitung des Falles.

Patient[2]) ist der 20jährige Bäcker Paul E. Er weiss ausser seiner Hauterkrankung nur anzugeben, dass er als Knabe immer etwas nervös und aufgeregt gewesen sei. Die Hautaffection begann in seiner frühesten Kindheit mit dem Auftreten braunrother Flecke an Rumpf, Extremitäten und im Gesicht. Verschont blieben Handteller und Fusssohlen.

---

[1]) Dieses Archiv. 1894.

[2]) Vorgestellt in der Berliner dermat. Vereinigung, 12. Juni 1894.

Genaueres über die Art, wie die Affection zuerst auftrat, insbesondere ob sie mit einer typischen Quaddelbildung begann, lässt sich leider nicht ermitteln, da der Patient seine Mutter früh verloren hat.

Die Flecke zeigten bei Temperaturveränderungen, besonders bei niederer Temperatur, tiefere Röthung und bildeten zuweilen stärkere Erhebungen über das Niveau der umgebenden Haut. Erst im zwölften Lebensjahre will Patient an den Stellen Jucken und Brennen bemerkt haben, welches besonders bei Kälteeinwirkung, in geringerem Grade auch bei höherer Temperatur eintrat. Es lässt sich aus den Angaben des Pat. nicht sicher erkennen, ob es zur Bildung typischer Quaddeln hierbei kam, doch macht das gleichzeitig vorhandene Jucken und Brennen dies durchaus wahrscheinlich.

Status praesens: Patient ist mittelgross, kräftig gebaut. Ohne wesentliche Drüsenschwellungen. An inneren Organen keine Abnormitäten. An Rumpf und Extremitäten finden sich zahlreiche, linsengrosse zum Theil leicht erhabene Flecke von brauner und blaurother Farbe. Die braunen Flecke bleiben bei Fingerdruck bestehen, während sich die blaurothen theilweise durch Fingerdruck entfernen lassen.

An den Extremitäten sind die Flecke stellenweise confluirt. Beim Reiben, Kratzen und auch bei Schweissausbruch tritt eine Anschwellung der Flecke auf, wobei die rothe Farbe derselben dunkler wird. Im Bereich der Flecke besteht bei genügend starker Reizung Urticaria factitia. Als dem Patienten am Rücken eine Cocain-Injection gemacht wurde, um eine Quaddel zu excidiren, trat in der Umgebung der Injectionsstelle eine deutliche langandauernde Urticaria auf.

Die Schilderung der klinischen Symptome der Urticaria pigmentosa ist in erschöpfender Weise von Paul Raymond[1]) in seiner Monographie gegeben worden. Ich will demnach hier nur diejenigen klinischen Symptome berücksichtigen, welche mir das Verständniss des histologischen Befundes besonders zu fördern scheinen.

Sehr charakteristisch ist das frühzeitige Auftreten der Affection, in mehreren Fällen schon am zweiten bis fünften Lebenstage. Dies weist unzweifelhaft auf eine intrauterin erworbene, wenn nicht sogar hereditäre Veranlagung hin, welche in einer enormen vasomotorischen Reizbarkeit der Haut besteht. Besonders bezeichnend hierfür ist die in der Literatur öfter erwähnte Thatsache, dass an Stellen, an denen die Kleider die Haut reiben, wie in der Hüfte und am Nacken, die Efflorescenzen am dichtesten stehen.

[1]) L'urticaire pigmentée. Thèse de doctorat. Paris 1888.

Es kommt dementsprechend auch nicht selten vor, dass die mit den charakteristischen gelben Flecken bedeckte Hautfläche die unverändert gebliebenen Hautpartien an Grösse übertrifft (Raymond).

Von Bedeutung für die zu Grunde liegende Disposition ist auch die Thatsache, dass bei psychischer und motorischer Erregung, wie Lachen, Weinen, heftige Bewegung, eine Röthung und Anschwellung der Flecke eintritt.

Die vasomotorische Reizbarkeit ist für das Verständniss der Urticaria pigmentosa um so weniger zu entbehren, als ja bei jungen Kindern auch Urticaria simplex vorkommt, ohne jemals so dauerhafte Residuen wie die vorliegende Affection zu hinterlassen.

Bei der Durchsicht der Literatur gewinnt man aus den einzelnen Schilderungen der klinischen Symptome die Ueberzeugung, dass in allen Fällen, in denen die Affection sicher zu diagnosticiren war, die erwähnte hohe vasomotorische Erregbarkeit die Grundlage bildet, von der alle übrigen klinischen Symptome abzuleiten sind.

Nach Unna ist diese Disposition peripher bedingt. Wenn man jedoch bedenkt, dass Fälle beobachtet sind, bei denen die erkrankte Hautfläche grösser war als die normale, so ist wohl doch ein centrales Bedingtsein der Disposition wahrscheinlicher.

Als constante Folge dieser Disposition entwickelt sich eine typische Urticaria. Diese ist von allen den Autoren sicher beobachtet, welche die Patienten früh genug in Behandlung bekamen. Auch lässt sich meist aus den Angaben der Mütter erkennen, dass es sich um eine Urticaria gehandelt hat.

Diese Urticaria hat jedoch einige ganz besondere Merkmale. Die einzelne Quaddel zeichnet sich entweder durch eine ungewöhnlich lange Persistenz aus, oder es tritt an ein und derselben Hautstelle, die dann gewissermassen zu einem „locus minoris resistentiae“ geworden ist, mehrmals hintereinander, schon durch geringfügige Reizung bedingt, Quaddelbildung ein. So wird es auch verständlich, dass trotz der universellen Disposition noch intacte Hautstellen übrig bleiben.

Dass die einmal bestehenden Flecke wirklich als „loci minoris resistentiae“ zu betrachten sind, ergibt sich daraus

dass häufig, wie auch in unserem Falle, allein die Flecke eine Urticaria factitia zeigen.

Als Folge dieser an ein und derselben Stelle auftretenden Quaddeln tritt bald, oft schon nach wenigen Tagen, eine gelbe Pigmentirung ein. Die Intensität der Färbung wird durch spätere Nachschübe an derselben Stelle verstärkt (Elsenberg).[1] Meist bleibt der pigmentirte Fleck dauernd leicht über die Oberfläche der Haut erhaben.

Die Farbe der Flecke setzt sich aus drei Componenten zusammen, aus der gelben Farbe des abgelagerten Pigments und der rothen Farbe der meist gleichzeitig vorhandenen Hyperämie, so dass eine braunrothe Mischfarbe entsteht, aus der sich die rothe Componente durch Fingerdruck entfernen lässt.

Die unserem Patienten excidirte Quaddel wurde in Alcohol absolutus fixirt, in Celloidin eingebettet und in Schnitte zerlegt. Die Schnitte wurden z. T. mit den üblichen Kernfärbemitteln, Hämatoxylin u. a., zum grössten Theil jedoch mit Löffler's Methylenblau gefärbt.

Das mikroskopische Bild der Urticaria pigmentosa wird vorwiegend beherrscht durch die vorhandenen Mastzellen.

Unna, dem wir den Nachweis verdanken, dass die bei dieser Affection früher beschriebenen eigenthümlichen Zellformen, die als ödematöse Zellen gedeutet worden waren (G. u. F. E. Hoggan)[2], zweifellos Ehrlich'sche Mastzellen sind, hat auch zuerst die Mastzellen als pathognomonisch für die Urticaria pigmentosa bezeichnet.

Mastzellen finden sich nun, abgesehen von anderen Organen, in geringer Zahl regelmässig in normaler Haut. Die Ursache, welche sie bei der Urticaria pigmentosa erzeugt, muss also schon unter normalen Verhältnissen wirksam sein, natürlich in entsprechend geringerer Stärke.

Mastzellen findet man ferner bei manchen anderen Hautveränderungen oft in erstaunlich grosser Zahl, am bekanntesten ist wohl ihr reichliches Vorkommen bei Elephantiasis. Somit kann weder das blosse Vorkommen, noch die grosse Zahl der

---

[1]) Dieses Archiv. 1888 p. 357.

[2]) Monatshefte für prakt. Dermat. 1883. Vol. II. p. 44.

Mastzellen als pathognomonisches Symptom für die Urticaria pigmentosa gelten.

Betrachtet man die mit Löffler's Methylenblau gefärbten Schnitte bei schwacher Vergrösserung, so erscheinen die mit Mastzellen durchsetzten Partien tiefblau, im Gegensatz zu der heller gefärbten Umgebung. Die Vertheilung der Mastzellen ist eine verschiedene.

In manchen Schnitten sieht man dicht unter dem Epithel, von demselben nur durch eine schmale Zone getrennt, grosse Haufen von Mastzellen. Diese sogenannte „geschwulstähnliche" Ansammlung von Mastzellen ist von Unna als hauptsächlichstes Charakteristikum der Urticaria pigmentosa bezeichnet worden (cf. Taf. X, Fig. 1).

Dieser „Mastzellen-Tumor" hat noch einige Besonderheiten, die zwar schon von Unna und Raymond beschrieben sind, denen man aber bisher zu wenig Beachtung geschenkt hat.

Die Art der Anordnung ist nämlich durchaus nicht regellos, die Mastzellen sind vielmehr in Form von Säulen oder Strängen angeordnet. Hierbei sind die Zellen so dicht aneinandergedrängt, dass sie sich gegenseitig abgeplattet haben und demgemäss eine annähernde Würfelform zeigen. Diese Zellstränge liegen stets zwischen Bindegewebs-Bündeln resp. elastischen Fasern und man kann deutlich erkennen, dass die cubische Form der Zellen in den Strängen durch ihre Anzahl bedingt ist. Sind nämlich zwischen zwei Bindegewebsbündeln nur wenige Zellen vorhanden, so zeigen diese eine langgestreckte Spindelform (cf. Taf. X, Fig. 2).

Es hat also in den zellreicheren Strängen ein Aufrücken der Zellen stattgefunden und die starke Abplattung derselben an einander macht es wahrscheinlich, dass hier eine „vis a tergo" vorhanden war, welche die Zellen vor sich her trieb und sie an einander drängte. Als nothwendige zweite Bedingung für das Zustandekommen einer solchen massenhaften Ansammlung hat natürlich ein Widerstand zu gelten, der der „vis a tergo" von vorneher geleistet wird, und diese Bedingung erfüllt die Epithelgrenze.

Eine andere, scheinbar näher liegende Ursache für die Entstehung des Mastzellen-Tumors wäre eine Proliferation der

Mastzellen an Ort und Stelle. Es lassen sich nun aber Kerntheilungen bei genauester Durchsicht in den Mastzellen nicht finden. Dieselbe Beobachtung haben sämmtliche früheren Autoren gemacht. Quinquaud und Nicolle [1]) beschreiben Kernabschnürungen, die aber für eine örtliche Proliferation der Mastzellen nichts beweisen.

Der Entstehungsort der Mastzellen muss demnach an einer anderen Stelle zu suchen sein.

Welcher Art die zur Erklärung der Mastzellen-Ansammlung nothwendige „vis a tergo“ sei, scheint mir aus der oben gegebenen Erörterung der klinischen Symptome hervorzugehen: Diese Kraft ist das an ein und derselben Stelle wiederholt auftretende Oedem, welches die Mastzellen vom Orte ihrer Entstehung wegschwemmt und sie zu den geschilderten Haufen zusammendrängt.

Im geringeren Grade scheint neben diesem passiven Moment noch eine active Wanderung der Mastzellen vorhanden zu sein, da sich vereinzelt Mastzellen zwischen den Zellen des Rete Malpighii finden. Diesen von Jadassohn [2]) bei der Urticaria pigmentosa zuerst erhobenen Befund konnte ich in meinem Falle bestätigt finden.

Die pigmentirte Quaddel der Urticaria pigmentosa ist also ein successive entstandenes Gebilde, als das Höhestadium ihrer Entwicklung ist die Bildung des sogenannten „Mastzellen-Tumors“ zu betrachten. Es ist deshalb durchaus nicht auffällig, wenn einzelne Beobachter, wie Doutrelepont [3]) und Jadassohn (l. c.) diesen Befund Unnas nicht bestätigt finden. Der Fall von Doutrelepont steht überdies abseits von den übrigen, da hier starke Schuppenbildung vorhanden war, die Doutrelepont durch eine vorher eingeleitete reizende Salbenbehandlung erklärt. Dementsprechend finden sich auch im mikroskopischen Bilde Zeichen einer entzündlichen Reizung (kleinzellige Infiltration), die sonst bei Urticaria pigmentosa fehlen.

---

[1]) Annales de dermat. et de syphiligr. 1891 p. 393.

[2]) Verhandlungen des IV. Dermatol. Congr. 1894.

[3]) Dieses Archiv. 1890 p. 310.

Somit ist diese, von Unna zuerst beschriebene Mastzellen-Ansammlung durchaus als ein Characteristicum der Urticaria pigmentosa zu betrachten, und zwar besonders die Anordnung der Mastzellen zu den beschriebenen und abgebildeten Strängen. Ich habe zahlreiche Hautveränderungen auf das Vorkommen von Mastzellen untersucht (worüber näheres unten), in keinem Falle konnte ich eine derartige Anordnung der Mastzellen constatiren. Auch in der Literatur habe ich nur bei einer als „Naevus mollusciformis" diagnosticirten Hautveränderung eine derartige Anordnung beschrieben gefunden (Jadassohn).[1]) Dieser Fall hat aber in manchen Punkten Aehnlichkeit mit der Urticaria pigmentosa, wie Jadassohn auf dem letzten Congress zugab. Aus der Anamnese ergibt sich, dass die Affection im zweiten Lebensjahre begann. Sonstige näheren Angaben fehlen. Dafür spricht ferner das klinische Bild, welches Jadassohn gibt und besonders spricht hierfür die bestehende Urticaria factitia, welche sich allerdings nicht auf die Pigmentflecke beschränkte.

Bei der Urticaria pigmentosa finden sich Mastzellen noch an einigen anderen Stellen.

Die Gefässe sind fast durchweg von zahlreichen Mastzellen umgeben. Das Gefässlumen ist eng, da sich die Quaddel in unserem Falle in gereiztem d. h. ödematösem Zustand befand. Innerhalb desselben sieht man hier und da polynucleäre Leukocyten. Intima und Muscularis sind ohne Veränderungen, die Adventitia zeigt jedoch meist eine Vermehrung der zelligen Elemente. Da sich hier deutliche Kerntheilungsfiguren nachweisen lassen (cf. Taf. X, Fig. 3 *k*), hat zweifellos eine Proliferation der Adventitia-Zellen stattgefunden. Zwischen diesen Zellen finden sich vereinzelte polynucleäre Leukocyten, die sich durch ihre geringere Grösse und ihre relativ chromatinreichen Kerne von den übrigen Zellformen mit Sicherheit unterscheiden lassen.

Die Mastzellen, welche unser besonderes Interesse beanspruchen, finden sich hier in zwei Formen: Der Muscularis näher liegen langgestreckte, spindelförmige Zellen mit wenig

[1]) Dieses Archiv. 1888 p. 917.

entwickelten Granulationen, nach aussen von diesen liegen polygonale grosse, z. T. mit Ausläufern versehene Mastzellen, welche reichlich entwickelte Granulationen zeigen.

Dann begegnet man einzelnen Mastzellen, welche mitten in der Cutis fern von Gefässen zwischen den Bindegewebsbündeln liegen. Ferner findet man sie zwischen den Schweissdrüsengängen und den Zellen des subcutanen Fettgewebes.

Regelmässig finden sich Mastzellen in den Papillen in der Nähe der Epithelgrenze und, wie schon erwähnt, vereinzelt zwischen den Retezellen.

Da nur in der Umgebung der Gefässe Zeichen einer Proliferation (Kerntheilungen) zu finden sind, möchte ich hierhin den Entstehungsort der Mastzellen verlegen. Von hier aus gelangen sie, theils passiv, zum geringeren Theil activ, nach der Epithelgrenze und den übrigen Stellen.

Das zweite Symptom der Affection, welches bei klinischer Betrachtung so sehr in den Vordergrund tritt, steht im mikroskopischen Bilde an Bedeutung hinter der Mastzellen-Ansammlung zurück.

Die Pigmentation ist in den verschiedenen Schnitten verschieden stark, am stärksten jedenfalls in den Partien der Quaddel, welche ihre vollste Ausbildung erreicht haben (cf. Taf. X, Fig. 1). Hier sind mehrere Schichten des Epithels dicht pigmentirt.

Das Pigment ist feinkörnig, von goldgelber Farbe und bildet um den Kern herum einen vollständigen Mantel. Die gewöhnliche halbmond- oder kappenförmige Anordnung am distalen Pol der Zelle fehlt. Das Pigment gibt keine Hämosiderin-Reaction.

Pigmentzellen in der Cutis, wie sie Elsenberg (l. c.) oder Pigment-Häufchen, wie sie Thomas Colcott Fox[1]) (little collections of golden pigment), Raymond (l. c.) („amas de cristaux d'hématine") und Jadassohn (l. c.) beschreiben, kann ich in den Schnitten, welche das mikroskopische Bild in seiner entwickelten Form zeigen, nicht finden. Nur in den

[1]) Medico-chirurgical Transactions. 1883 p. 330.

Partien der Quaddel, welche der Rückbildung unterliegen (s. u.), finde ich kleine Pigmenthäufchen von goldgelber Farbe in der Cutis dicht unter dem Epithel, jedoch keine sicheren Pigmentzellen.

Nur bei Raymond und Pick fehlt die Pigmentation der basalen Retezellen. Raymond will die erwähnten Pigmenthäufchen (für deren hämatogenen Ursprung er übrigens den Beweis schuldig bleibt) und die Mastzellen, deren Granulationen er eine Farbe zuschreibt („blanc jaunâtre") für die klinisch beobachtete gelbbraune Pigmentirung verantwortlich machen. Diese Annahme ist unhaltbar, da die Granula der Mastzellen keine Farbe haben, auch würde das Durchschimmern der Pigmenthaufen durch die Epidermis einen ganz anderen optischen Effect haben als eine gelbbraune Pigmentirung.

Pick, der seine Untersuchungen allerdings nur an frischen Schnitten machte, findet in seinem Falle nur Pigmentherde und Hämorrhagien in der Cutis, auf die er die Pigmentation zurückführt. Unna vermuthet, dass die Hämorrhagien bei Pick durch die Excision mit Pincette und Scheere künstlich erzeugt seien. Pick gibt jedoch ausdrücklich an, dass an den Quaddeln in seinem Falle klinisch alle Abstufungen des Farbenspiels, wie bei Blutextravasaten, zu beobachten waren. Die Hämorrhagien waren also zweifellos primär vorhanden. Zweifelhaft ist nur, ob dieser Fall zur typischen Form der Urticaria pigmentosa zu rechnen ist. Da die Quaddel in unserem Falle vor der Excision durch die Cocain-Injection in der Umgebung gereizt worden war, ist die Cutis in geringem Grade ödematös.

Das Epithel zeigt ausser der erwähnten Pigmentation eine Vermehrung der Kerntheilungs-Figuren, die sich nicht auf das Stratum cylindricum beschränken, sondern stellenweise weiter hinaufreichen.

Von besonderem Interesse ist noch die Frage, welches Schicksal die völlig ausgebildete Quaddel erleidet, da die klinische Beobachtung mehrfach eine Rückbildung der Quaddeln unter Abnahme der Pigmentirung festgestellt hat.

Raymond ist der erste, der ausser einer voll ausgebildeten Quaddel noch eine andere untersuchte, welche die Zeichen der Rückbildung trug. Er fand hierbei einen Zerfall

der granulirten Zellen und eine Vermehrung der Pigmenthäufchen.

In Schnitten, welche aus den Randpartien der excidirten Quaddel stammen, habe ich deutliche Anzeichen dafür gefunden, dass die Mastzellen der allmäligen Auflösung anheimfallen. Man sieht Zellen, welche noch einen grossen Theil ihrer Granula enthalten, die in ihrer nächsten Umgebung diffus zerstreuten Granula beweisen jedoch, dass die Zelle schon einen Theil ihrer Granulationen verloren hat. Dann sieht man zellige Gebilde von Form und Grösse der Mastzellen, welche blassblau erscheinen und nur noch wenige Granulationen enthalten. Die Granula, welche sie einst enthielten, liegen zerstreut um sie herum.

Ferner findet man ganz freie Granula, die nicht in der Nähe einer Zelle liegen. Sie bilden stellenweise förmliche Ausgüsse der Lymphspalten. (cf. Taf. X, Fig. 4.)

Dass die Mastzellen ihre vitale Actionsfähigkeit grossen Theils verloren haben, ergibt sich schon aus dem vollständigen Fehlen der Karyokinesen in ihnen. Wie lange allerdings eine Mastzelle sich erhält, dürfte schwer zu eruiren sein.

Mit dem Zerfall der Mastzellen wird auch das Pigment wieder aus den Epithelzellen entfernt. Nur in diesen Partien konnte ich Pigmenthäufchen in der Cutis finden. (s. o.)

Die Frage nach der Pathogenese der Urticaria pigmentosa ist begreiflicherweise bei dem hohen Interesse, welches die Affection verdient, von den meisten Autoren erörtert worden. Da ist es zunächst die Frage, in welcher Beziehung die Bildung der Urticaria-Quaddeln zur Bildung der bleibenden Residuen (gelbpigmentirte erhabene Flecke) steht. Da die Urticaria-Quaddeln stets primär auftreten, ist eine umgekehrte Fragestellung ausgeschlossen.

Dass es bei der Urticaria pigmentosa zu einer typischen Urticaria-Bildung kommt, wird wohl von allen Autoren zugegeben, ob aber die pigmentirten Flecke und die Quaddelbildung zu einander in causaler Beziehung stehen, ist nicht allen Beobachtern wahrscheinlich. Von älteren Autoren fasst Goodhart[1]) die Efflorescenzen der Urticaria pigmentosa als

[1]) Medical Times and Gazette. 1879 p. 116.

organisirte Quaddeln auf („as organised or semi organised wheals"), vergleicht also den Vorgang mit der Organisation des Thrombus.

Von den neueren fasst z. B. Jadassohn (l. c.) die Quaddelbildung und Ansammlung von Mastzellen als „Coeffecte derselben unbekannten Ursache" auf, ohne beide in einen causalen Zusammenhang zu bringen.

Da der besondere Reichthum an Mastzellen von der Mehrzahl der Beobachter als pathognomonisch für die Urticaria pigmentosa anerkannt ist, hat es besonderes Interesse, die bisher über die Natur der Mastzellen bestehenden Meinungen zu erörtern.

Ehrlich[1]) gelangte 1877 zur Entdeckung der Mastzellen durch die Einführung der basischen Anilinfarben in die mikroskopische Technik. Anfangs identificirte er seine auf diese Weise entdeckten Zellen mit den von Waldeyer[2]) 1875 beschriebenen „Embryonal"- oder „Plasmazellen des Bindegewebes". Die Identität beider Zellformen bestätigte sich jedoch nicht, so dass Ehrlich die von ihm entdeckten Zellformen als „granulirte Zellen" oder „Mastzellen" bezeichnete.

In der Bezeichnung „Mastzellen" ist schon die von Ehrlich und später von seinem Schüler Westphal[3]) vertretene Anschauung über die Natur dieser Zellen ausgesprochen.

Nach Ehrlich resp. Westphal sind Mastzellen Abkömmlinge des Bindegewebes, welche sich unter besonders günstigen Ernährungsverhältnissen befunden haben. Demgemäss finden sich Mastzellen nach Westphal besonders reichlich da, wo eine Stauung des Lymphstromes stattfindet resp. wo eine Anhäufung von Ernährungsmaterial vorhanden ist, wie z. B. bei chronischen Entzündungen.

Aus der Pathologie der Haut lassen sich für die Richtigkeit dieser Anschauung gerade recht zahlreiche Beispiele anführen. Am bekanntesten ist wohl das reichliche Vorkommen der Mastzellen bei Elephantiasis. Durch die Liebenswürdig-

[1]) Archiv f. mikrosk. Anatomie. XIII. 1877 p. 263.
[2]) Archiv f. mikrosk. Anatomie. XI. 1875 p. 176.
[3]) Ueber Mastzellen. Inaug.-Diss. Berlin 1880.

keit des Herrn Priv.-Doc. Dr. Benda, Prosectors am städt. Krankenhause Urban zu Berlin war ich in der Lage, für diese Auffassung der Bedeutung der Mastzellen einige z. T. neue Belege zu sammeln.

Diese Beobachtungen ergaben, dass Reichthum an Mastzellen immer verbunden ist mit Veränderungen des Gefässapparates, welche eine progressive Ernährungsstörung zur Folge haben müssen. Im einzelnen waren meine Objecte folgende:

1. Gesichtshaut mit Milium und Comedonen. Blutgefässe erweitert und strotzend gefüllt, ebenso die Lymphgefässe. Talgdrüsen hypertrophisch. Zahlreiche über die ganze Cutis verbreitete Mastzellen, besonders dicht in der Umgebung der Gefässe.

2. Nagelbett bei Onychogryphosis. Blut- und Lymphgefässe stark erweitert, Hyperplasie der Knäueldrüsen. Sehr zahlreiche Mastzellen.

3. Verruca mollis der Gesichtshaut. Zellhaufen und Zellstränge, durch Bindegewebe von einander getrennt. In diesem Bindegewebe zahlreiche Mastzellen.

4. Mehrere Hautcarcinome. Im Stroma finden sich stets reichlich Mastzellen.

Bemerkenswerth ist, dass die Anordnung der Mastzellen in keinem dieser Fälle auch nur entfernt an die Anordnung derselben bei Urticaria pigmentosa erinnerte, obwohl sich ihre Anzahl mit der bei der Urticaria pigmentosa gefundenen durchaus vergleichen liess.

Eine Bestätigung der Anschauung Ehrlich's lieferte auch das absolute Fehlen der Mastzellen in mehreren Fällen von seniler, pergamentähnlicher Atrophie der Haut.

In der Literatur finden sich noch einige Anschauungen über das Wesen der Mastzellen, die von der eben erörterten erheblich abweichen.

Philipson[1]) hat bei Untersuchungen über das Hauptpigment eine Beziehung der Mastzellen zur Pigmentation herzustellen versucht. Er stützt sich auf das gleichzeitige Vor-

[1]) Fortschritte der Medicin. 1890 p. 216.

kommen von Pigment- und Mastzellen-Granulis in einer Zelle. Die Mastzellen sollen nach Philipson die Rolle von „Chromatogenophoren“ spielen. Nun kommen aber Mastzellen in Organen vor, in denen eine Pigmentirung überhaupt nicht besteht, wie z. B. Lunge und Darm. Wenn die Mastzellen die ihnen vindicirte Rolle hätten, müssten sie bei der Urticaria pigmentosa gewiss häufiger zwischen den Epithelien gefunden werden.

Metschnikof[1]) schreibt den Mastzellen eine Thätigkeit beim Entzündungsprocess zu, er betrachtet sie als Reiniger der Entzündungsproducte. Ihre Granula sind nach Metschnikof möglicherweise Producte, welche andere Zellen ausgeschieden haben. Es ist jedoch allgemein bekannt, dass gerade bei acuten Entzündungen Mastzellen entweder vollständig fehlen oder nicht zahlreicher sind, als unter normalen Verhältnissen (Westphal). Bei einem Falle von Hauterysipel konnte ich dies durchaus bestätigt finden.

Raudnitz[2]) hält die Mastzellen für mucinös degenerirte Zellen, da sich ihre Granula, ähnlich wie Mucin, in Methylviolett metachromatisch roth färben. Dass die Mastzellen geringere vitale Eigenschaften haben, ist schon oben erörtert, ob aber die Metachromasie einen Schluss auf die chemische Natur der Granula gestattet, möchte ich bezweifeln, zumal Amyloid ähnlich auf Methylviolett reagirt.

Aus der gegebenen Gegenüberstellung geht wohl zur Genüge hervor, dass allein die Anschauung Ehrlich's ein genügendes Verständniss für die Bedeutung der Mastzellen und die Besonderheiten ihres Vorkommens vermittelt.

Betrachten wir nun die im klinischen und mikroskopischen Bilde der Urticaria pigmentosa hervortretenden Besonderheiten, so ist es uns hier im Sinne Ehrlich's besonders leicht gemacht, die Ursache für die massenhafte Ansammlung der Mastzellen zu vermuthen. Das circumscripte Oedem, welches bei unserer Affection in Folge der zu Grunde liegenden hohen

---

[1]) Leçons sur la pathologie comparée de l'inflammation. Paris 1892. pag. 170.

[2]) Centralblatt für die medicin. Wissenschaften. 1883 p. 510.

vasomotorischen Reizbarkeit besonders leicht auftritt und entweder längere Zeit bestehen bleibt (Pick)[1]) oder nach Verschwinden der ersten Eruption an derselben Stelle sehr bald wieder auftritt (Elsenberg l. c.), ist eine Lymphstauung κατ'ἐξοχήν, bei der die betroffene Partie der Cutis längere Zeit von einem Strom ernährender Flüssigkeit überschwemmt wird.

Diese Lymphstauung ist vasomotorisch bedingt und unterscheidet sich auch in ihrer Wirkung auf die Cutis von der entzündlichen Lymphstauung, welche zur Fibrombildung resp. elephantiastischen Verdickung führt.

Die vasomotorische Lymphstauung bewirkt zunächst eine Proliferation des Bindegewebes in der Gefässadventitia und aus diesen durch Theilung entstandenen, indifferenten und mobilen Tochterzellen entstehen dann die Mastzellen.

Vielleicht haben die Mastzellen die Aufgabe, das an einer Stelle überreichlich producirte Ernährungsmaterial in sich aufzuspeichern und es so gewissermassen auf einige Zeit dem Verkehr zu entziehen. In einer localen, unausgeglichenen Ueberernährung liegt ja eine Gefahr, da sie entweder zur Proliferation oder zur Nekrobiose führt. Dies wird theilweise wenigstens durch die gebildeten Mastzellen verhütet, deren Granula erst nach dem Zerfall der Zellen wieder in die Lymphbahnen übergehen können. (cf. Taf. X, Fig. 4.) Da es nun mit Hilfe der Urtica urens so ausserordentlich leicht ist, jederzeit eine solche vasomotorische Lymphstauung zu erzeugen, habe ich versucht, auf experimentellem Wege dieser Frage nach der Ursache der Mastzellenbildung näher zu treten.

Allzu sanguinischen Hoffnungen durfte ich mich hierbei allerdings nicht hingeben, da mir zwei wichtige Momente fehlten, die ich künstlich an mir nicht erzeugen konnte: die gesteigerte vasomotorische Erregbarkeit und das jugendliche Alter. Letzteres wäre insofern von Vortheil, als das Cutisgewebe des Neugeborenen dem embryonalen Zustand näher steht und somit auch leichter durch Reize aus seiner Gleichgewichtslage gebracht werden kann.

---

[1]) Verhandl. des I. Dermatologen-Congr. 1889.

Meinen Versuch stellte ich in folgender Weise an: Auf meinem linken Vorderarm wurde eine etwa markstückgrosse Hautpartie mittels eines sogenannten Dermatographen bezeichnet und diese Stelle mit der Urtica urens gereizt. Sobald die Quaddeln zu schwinden begannen, wurde der Reiz erneuert. So habe ich ein und dieselbe Hautpartie vier Tage lang in ödematösem Zustand erhalten.

Die Hautpartie zeigte bald Veränderungen, derart, dass parallele Leisten, anscheinend den Cutisleisten entsprechend, auftraten, welche aus hypertrophirter Hornschicht zu bestehen schienen. Das ganze Bild erinnerte an gewisse Ichthyosis-Formen.

Diese Veränderungen blieben streng auf die markirte Hautstelle beschränkt und hatten ihre stärkste Ausbildung im Centrum derselben, da dort die Reize am häufigsten angebracht waren.

Die Vermuthung, dass es sich hier um ein einfaches arteficielles Eczem handelte, ist um so weniger berechtigt, als niemals eine Spur von Exsudation oder Bläschenbildung zu bemerken war.

Herr Dr. Rosenstein, Specialarzt für Chirurgie in Berlin, der mir auch die Urticaria-Quaddel excidirte, hatte die Güte, mir aus dieser Hautpartie ein Stückchen zu excidiren. Die Heilung erfolgte in beiden Fällen per primam intentionem.

Das excidirte Hautstück wurde in Alcohol absolutus fixirt und nach genügender Entwässerung mit Celloidin durchtränkt. Gefärbt wurden die Schnitte ausser mit Löffler's Methylenblau resp. Saffranin zur Darstellung der Mastzellen noch mit Eisenhämatoxylin, Hämatoxylin-Eosin, Orcein, Alaun-carmin.

Die Cutis ist hier, wie zu erwarten war, stark ödematös. Die Blut- und Lymphgefässe sind enorm erweitert, die Endothelzellen der Intima erscheinen grösser als normal, die Kerne derselben färben sich nur schwach. Besonderes Interesse beanspruchen die Blutgefässe, welche schon bei schwacher Vergrösserung als dichte Zellstränge erscheinen, in deren Mitte man das stark erweiterte Lumen verlaufen sieht.

Betrachtet man die Zellanhäufungen in der Umgebung der Gefässe mit stärkerer Vergrösserung, so ergeben sich folgende Einzelheiten. (cf. Taf. X, Fig. 5.)

Die Endothelzellen der Intima zeigen die oben beschriebenen Eigenschaften. An der Muscularis sind keine Veränderungen zu erkennen.

Eine Adventitia besteht nicht, diese ist vielmehr in die oben beschriebene Zellanhäufung aufgegangen. Man kann hier mehrere Zellformen ohne Mühe von einander unterscheiden:

1. Polynucleäre Leukocyten, kenntlich durch ihre geringe Grösse und die Form der chromatinreichen Kerne.

2. Zellen mit relativ chromatinarmem Kern, grösser als die Leukocyten. Unter diesen Zellen findet man mehrfach Karyokinesen. Sie sind demnach autochthone Elemente, welche nur aus der Proliferation der Adventitia-Zellen hervorgegangen sein können.

3. Mastzellen, z. T. polygonal mit Ausläufern versehen, z. T. langgestreckt spindelförmig, letztere liegen meist der Gefässwand näher (cf. Taf. X, Fig 5 m_2).

4. Zellen von der Grösse der unter 2 beschriebenen Zellen, deren Kern von einer geringen Anzahl basophiler Granula eingefasst ist, die genau die morphologischen und tinctoriellen Eigenschaften der Mastzellengranulationen zeigen.

Diese Zellen sind in allen optischen Ebenen der Schnitte zu finden, demnach ist die Möglichkeit, dass es sich hierbei nur um theilweise getroffene Mastzellen handelt, durchaus ausgeschlossen. Da die Granulationen dieser Zellen von Mastzellen-Granulationen nicht zu unterscheiden sind, kann ich diese Zellen nur für junge, in der Bildung begriffene Mastzellen erklären (cf. Taf. X, Fig. 5 m_1).

Als Ursache für die hier geschilderten Veränderungen der Gefässadventitia kann bei diesem Experiment nur das dauernd erzeugte Oedem, also eine progressive Ernährungsstörung, gelten.

Somit spricht auch dieses Experiment für die Anschauung Ehrlich's, wonach die Mastzellen aus Bindegewebszellen in Folge einer reichlichen Ansammlung von Ernährungsmaterial entstehen.

Die sonstigen histologischen Verhältnisse sind nur im Stande, die eben erörterte Anschauung zu bekräftigen.

Mastzellen finden sich ausser in der Umgebung der Gefässe noch an anderen Stellen, hier jedoch nur in der voll ausgebildeten Form. Man trifft sie regelmässig in den Papillen, meist ganz in der Nähe der Epithelgrenze, vereinzelte Exemplare auch zwischen den Epithelzellen, hier scheinen sie jedoch schnell dem Zerfall anheimzufallen.

Ferner findet man Mastzellen zwischen den Knäueldrüsen und zwischen den Zellen des subcutanen Fettgewebes.

Um einen objectiven Massstab für die hier stattgefundene Mastzellenproduction zu gewinnen, habe ich Zählungen der Mastzellen bei mittelstarker Vergrösserung mit Hilfe sogenannter Ocularblenden vorgenommen. Als Vergleichungsobject dienten mir die auf Mastzellen gefärbten Schnitte der Urticaria simplex. Als Summe von je 25 Zählungen ergaben sich be-
Urticaria simplex 447, bei der experimentell erzeugten Hautveränderung 953 Mastzellen.

Dies entspricht einem Verhältniss von 1 : 2,1. Die Zahl der Mastzellen bei der Urticaria simplex war übrigens auffällig gross, jedenfalls grösser, als man sie sonst in normaler Haut zu finden gewohnt ist. Die Quaddel ist in diesem Falle für die Zahl der Mastzellen durchaus belanglos, da dieselbe sofort nach der Erzeugung excidirt und in absoluten Alkohol gelegt wurde.

Die experimentell erzeugte Mastzellen-Vermehrung ist ja für die Frage der Mastzellenbildung weit weniger von Bedeutung als die oben beschriebenen Veränderungen der Gefässadventitia.

Eine vergleichende Untersuchung über die Zahl der Mastzellen in normaler Haut bei verschiedenen Individuen und in verschiedenen Regionen wäre sehr wünschenswerth.

Eine Anordnung der Mastzellen, wie sie für die Urticaria pigmentosa charakteristisch ist, konnte ich in keinem meiner Präparate finden. Es war ja, wie schon erwähnt, von vornherein ausgeschlossen, auf experimentellem Wege etwa eine Urticaria pigmentosa zu erzeugen.

Die Veränderungen des Epithels bei meinem Experiment sprechen auch durchaus für eine progressive Ernährungsstörung. Dementsprechend sind die einzelnen Retezellen bedeutend hypertrophirt und das Rete in seiner Gesammtheit hyperplasirt. Als ein deutliches Zeichen dieser Hyperplasie sind die abnorm zahlreichen Karyokinesen zu betrachten, welche nicht auf das Stratum cylindricum beschränkt bleiben, sondern noch in den höheren Zellschichten zahlreich zu finden sind.

Die Intercellular-Räume zwischen den Retezellen sind doppelt so weit als normal, die Intercellularbrücken ausserordentlich deutlich sichtbar. Zwischen den Retezellen findet man eine geringe Zahl von Wanderzellen.

Eine Pigmentation des Epithels ist nirgends vorhanden.

Das Stratum granulosum ist zu einer vier- bis fünffachen Lage von Zellen vermehrt. Das Stratum corneum ist hypertrophisch und zeigt meist ein fast homogenes, feinstreifiges Aussehen.

Ein deutliches Stratum lucidum fehlt.

Nachtrag.

Durch die Liebenswürdigkeit des Herrn Prof. Pick wurde es mir ermöglicht, noch während der Correctur die Arbeit von Fabry: „Ueber Urticaria pigmentosa xanthelasmoides“ zu berücksichtigen. Hierdurch finden die von Pick zuerst beschriebenen Haemorrhagien bei einer besonderen Form der Urticaria pigmentosa eine Bestätigung, wodurch nun jeder Zweifel an deren essentiellem Bestehen beseitigt ist. Ob man danach diese histologischen Differenzen — Hämorrhagien einerseits, Mastzellentumor andrerseits — auch zur klinischen Trennung verschiedener Formen von Urticaria pigmentosa wird heranziehen können, müssen erst weitere Untersuchungen ergeben.

Meine Untersuchungen habe ich im hiesigen physiologischen Institut, auf der mikroskopischen Abtheilung, ausgeführt. Ich gestatte mir daher, dem Vorsteher dieser Abtheilung, Herrn Geh. Med.-Rath Prof. G. Fritsch, an dieser Stelle meinen ergebensten Dank auszusprechen.

Ebenso bin ich Herrn Dr. Max Joseph, sowie Herrn Priv.-Doc. Dr. Benda für Ueberlassung von Material und vielfache Unterstützung bei der Arbeit aufrichtigen und ergebensten Dank schuldig.

Erklärung der Abbildungen auf Taf. IX u. X.

Taf. IX. Fig. 1. Schnitt durch eine Urticaria-Quaddel. Vergr. 16/1. Färbung mit Orcein, Vorfärbung der Kerne mit Eisenhämatoxylin. Die elastischen Fasern sind etwas stärker gezeichnet als sie im Bilde erscheinen. *a* Stratum corneum, *b* Rete Malpighii, *c* Subepitheliales, elastisches Netz, *d* Gefässe, von einem hellen Hof umgeben, *e* Erweiterte Bindegewebsspalten, *g m* Glatte Muskelfasern mit inserirenden elastischen Fasern, *h f* Haarfollikel, *q e* Quergetroffene Bündel elastischer Fasern, *p a* Panniculus adiposus, *ε* Schweissdrüsengänge. *A* Arterien, *V* Vene.

Fig. 2. Eine Papille desselben Objects, bei stärkerer Vergrösserung. 250/1. *a* Rete Malpighii, *b* Stratum corneum, *c* Subepitheliales elastisches Netz, *c g* Capillar-Gefäss, *f b* Fixe Bindegewebszellen, *l g* Erweiterte Lymphgefässe, *e f* Elastische Fasern, *q e* Quergetroffene elastische Fasern.

Taf. X. Fig. 1. Urticaria pigmentosa. Vergr. 50/1. Färbung mit Löffler's Methylenblau. *a* Rete Malpighii, pigmentirt, *b* Stratum corneum, *c* Mastzellenansammlung, *d* Gefäss von Mastzellen umgeben, *e* Schweissdrüse.

Fig. 2. Anordnung der Mastzellen zu Säulen und Strängen. Vergrösserung 400/1. *a* Spindelförmige Mastzellen, *b* Mastzellen, die sich gegenseitig abgeplattet haben.

Fig. 3. Kleine Arterie, aus demselben Object. Vergr. 330/1. *a* Intima, *b* Kerne der Muscularis, *c* Polynucleäre Leukocyten, *d* Spindelförmige Mastzellen, *e* Polygonale, ausgebildete Mastzellen, *k* Kerntheilungsfiguren in den Zellen der Adventitia.

Fig. 4. Im Zerfall begriffene Mastzellen. Aus demselben Object. Vergr. 400/1. *a* Mastzelle, im Begriff ihre Granula zu verlieren. *b* Zelle, welche ihre Granulationen fast vollständig verloren hat. *c* Freie Mastzellen-Granula, *d* Lymphspalten, mit Mastzellengranulationen gefüllt.

Fig. 5. Gefäss aus der experimentell erzeugten Hautveränderung. Vergröss. 330/1. *a* Erweitertes Gefässlumen mit wenigen rothen Blutkörperchen, *b* Endothelzellen der Intima, *c* Kerne der Muscularis, quer getroffen, *d* Zellen der Adventitia, *e* Polynucleäre Leukocyten, *k* Kerntheilungsfiguren in den Adventitiazellen, m_1 In der Bildung begriffene Mastzellen, m_2 Entwickelte Mastzellen.

Fig. 1.

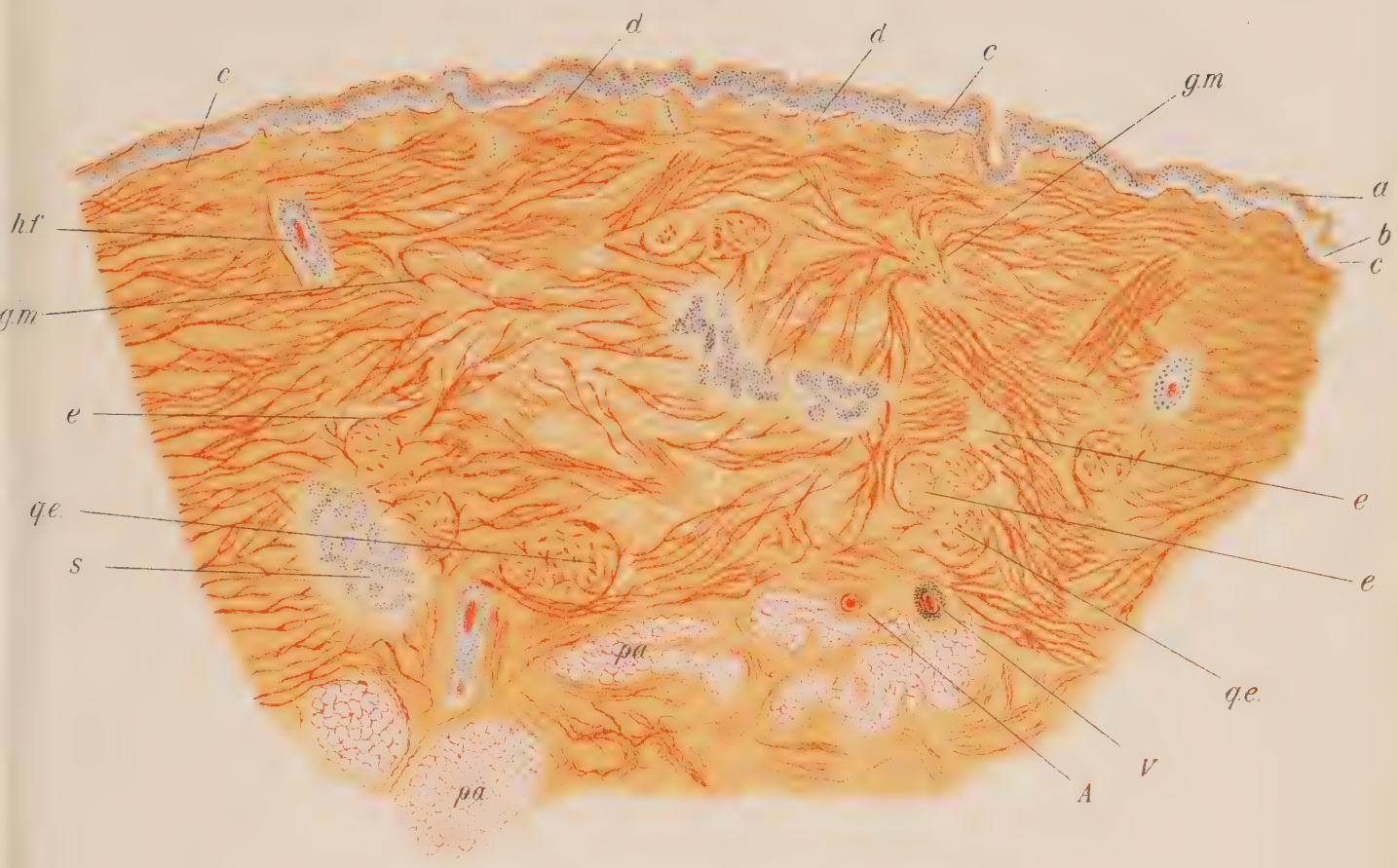

Fig. 2.

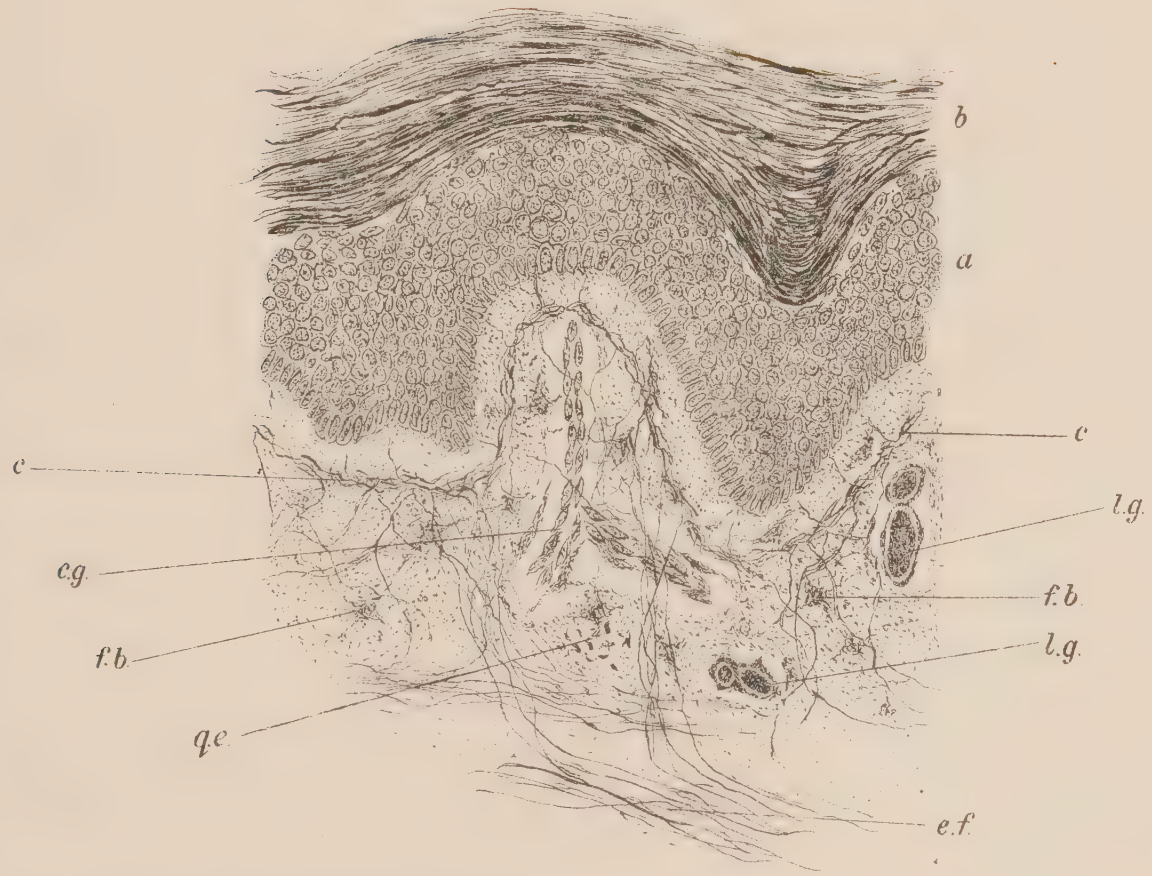

K. u. k. Hoflith. A. Haase Prag.

Fig. 1.

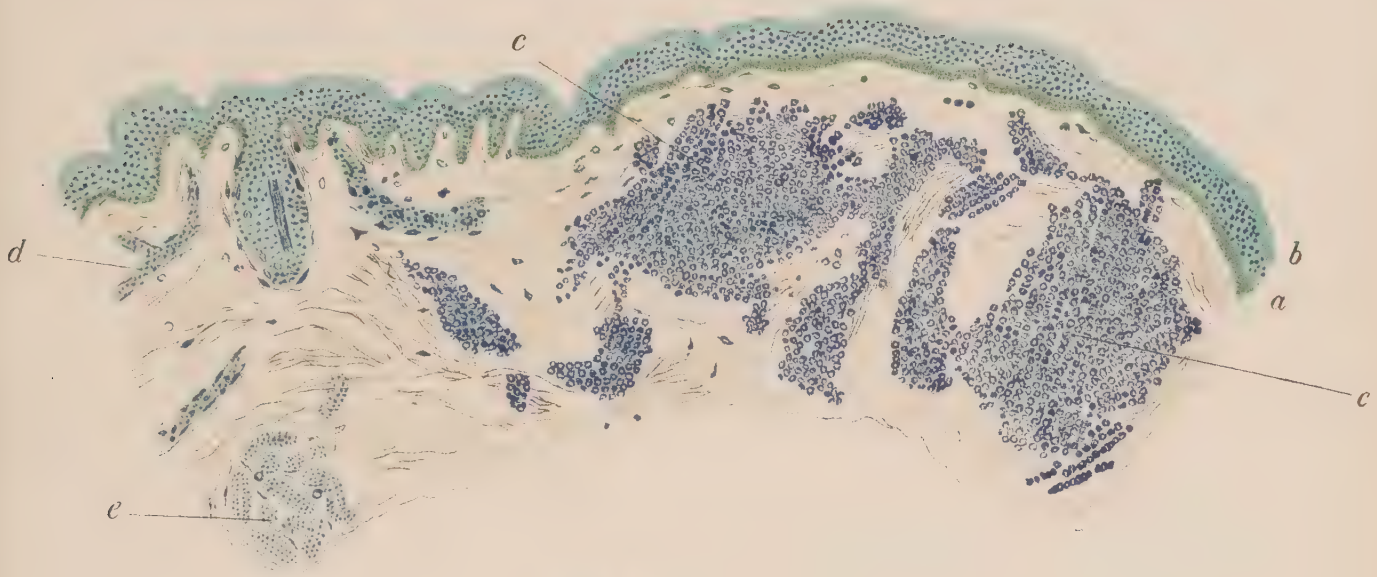

Fig. 4.

Fig. 2.

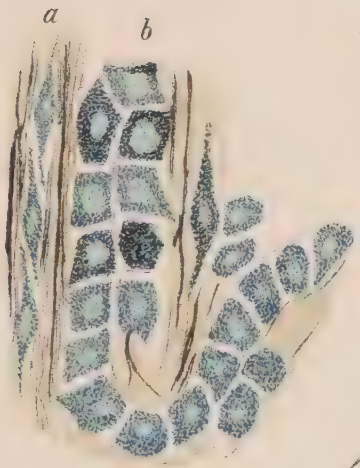

Fig. 3.

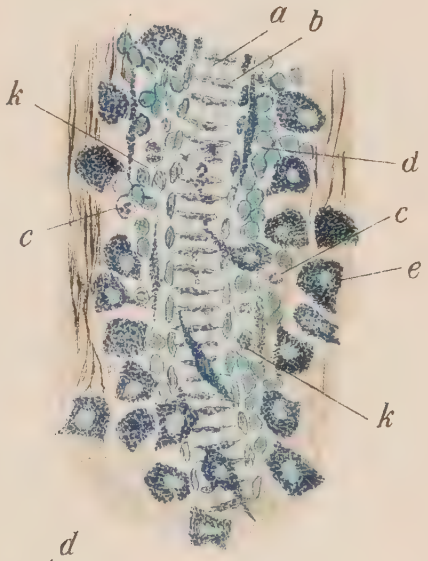

Fig. 5.

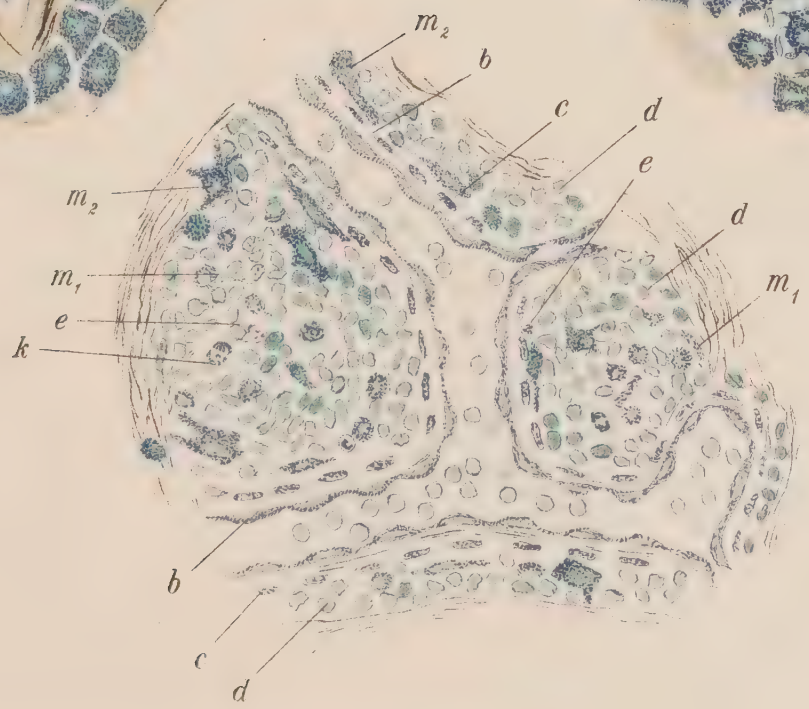

Bäumer: Zur Histolog. der Urticaria pigmentosa.

K. u. k. Hofbuchh. A. Haase Prag.

Aus der dermatologischen Abtheilung des Primärarzt Dr. Jadassohn im Allerheiligen-Hospital zu Breslau.

Urologische Beiträge.

Von

Dr. **J. Jadassohn** und Dr. **Max Dreysel.**

1. Ueber die »Capacität« der Urethra anterior.

Von

Dr. **Max Dreysel.**

Ueber die Capacität der Pars anterior der männlichen Urethra finden sich in der Literatur verhältnissmässig nur wenig Angaben. Die meisten Autoren begnügen sich damit, Länge und Weite der einzelnen Urethralabschnitte des genaueren anzugeben. Aber ihre Resultate, welche gewonnen wurden theils durch directe Messungen innerhalb der Urethra, so vor allem von Otis, theils durch Herstellung von Wachs- und Metallabgüssen (E. Home, Guthril, Quekett), liessen nur einen Schluss auf die Elasticität der seitlichen Urethralwandungen, nicht aber auf die wirkliche Capacität der Harnröhre zu, da sie die Widerstandskraft des Schliessmuskels nicht berücksichtigten.

Diesen Fehler vermieden auch die Versuche Jamin's und Leprévost's nicht, da beide an Leichen experimentirten. Sie kamen zu dem Resultate, dass die Pars anterior der männlichen Harnröhre nicht mehr als 5—6 Cbcm. zu fassen vermöge.

Diese Ergebnisse waren für das Vorgehen der Kliniker, vor allem Guyon's massgebend, welche nur 5—6 Cbcm. in die

Harnröhre einspritzen lassen, um nicht in die Pars posterior zu injiciren und dadurch den Process nach hinten zu verschleppen.

Zu einem wesentlich anderen Resultate kam Lavaux.[1]) Gelegentlich seiner Bestimmungen der Widerstandsfähigkeit des Schliessmuskels am Lebenden konnte er constatiren, dass die Pars anterior der männlichen Urethra meist 10 Cbcm., nicht selten aber 12, 13 Cbcm. und mehr Flüssigkeit aufzunehmen vermöge.

Aehnlich lauten die Angaben von Guiard.[2]) Dieser Autor machte seine Versuche am Lebenden mit einer gewöhnlichen 100 Gr. fassenden Spritze, indem er so viel injicirte, bis er einen deutlichen Widerstand verspürte. War der Sphincter sehr schlaff, so liess er den Patienten activ dem Druck der Flüssigkeit entgegenwirken; es wurde dann die ausfliessende Flüssigkeit gemessen. Guiard[3]) fand mindestens 8—10 Cbcm., oft 12—15 Cbcm., einige Male 16 und 17 Cbcm. Weniger (in einigen Fällen nur 1—2 Cbcm.) nur dann, wenn Erkrankungen der Schleimhaut oder Verengerungen der Harnröhre bestanden. Auf Grund dieser Versuche hält Guiard die zu therapeutischen Zwecken bestimmten Injectionsspritzen, die nur 5—6 Gr. fassen, für gänzlich unzweckmässig, da durch eine so geringe Flüssigkeitsmenge die Urethralwandungen nur ungenügend entfaltet und nicht vollständig bespült werden. Er empfiehlt eine 20 Gr. fassende Glasspritze, bei welcher der Stempel luftdicht schliessen und sich leicht und gleichmässig hin und her bewegen muss, damit der Widerstand des Sphincter sich sicher der einspritzenden Hand zu erkennen gibt. Mit dieser Spritze kann zugleich auch, indem man den ganzen Inhalt injicirt und so den Sphincter sprengt, eine Behandlung der Pars posterior urethrae stattfinden.

Da die Angaben Guiard's den in Deutschland meist vorhandenen Vorstellungen widersprechen, habe ich, einer Anregung meines Chefs, des Herrn Primärarztes Dr. Jadassohn

---

[1]) Lavaux. Leçons sur les maladies des voies urinaires. 1890.

[2]) Guiard. De la technique des injections uréthrales. Annales des maladies des organes génito-urinaires. Juin 1894.

[3]) Guiard. La blennorrhagie chez l'homme. 1894.

folgend, diese Untersuchungen einer Nachprüfung unterzogen. Die Capacität der Pars anterior wurde bei 50 Menschen mit nachweislich vollständig gesunder Harnröhre untersucht. Bei jedem Versuche wurde die Flüssigkeitsmenge gemessen, welche 1. bei Irrigation der Harnröhre in verschiedener Höhe — der Spiegel der Flüssigkeit befand sich zuerst 80, dann 130, zuletzt 200 Cm. über dem Orificium externum urethrae, der Schlauch des Irrigators war mit einer Glasolive verbunden, — 2. bei Injection in die Harnröhre mit einer 30 Cbcm. enthaltenden Spritze (mit Olive), aus der Harnröhre ausfloss, nachdem im ersteren Falle die Flüssigkeit im Irrigator zum Stehen gekommen, im zweiten ein Widerstand am Stempel zu fühlen war. Die Resultate, die ich erhalten habe, sind aus der nachstehenden Tabelle ersichtlich.

Irrigator 80 Cm.

Capacität Cbcm.	Anzahl der Fälle	Mittel Cbcm.
— 4.0	2	4.0
4.5— 7.0	21	6.29
7.5—10.0	21	8.69
10.5—14.0	6	12.42
Summa	50	7.80

Irrigator 130 Cm.

Capacität Cbcm.	Anzahl der Fälle	Mittel Cbcm.
4.5— 7.0	4	5.75
7.5—10.0	19	8.66
10.5—13.0	19	11.68
13.5—16.0	6	14.33
16.5—20.0	2	18.50
Summa	50	10.65

Irrigator 200 Cm.

Capacität Cbcm.	Anzahl der Fälle	Mittel Cbcm.
4.5— 7.0	3	6.67
7.5—10.0	10	9.00
10.5—13.0	13	11.96
13.5—16.0	18	14.67
16.5—19.0	4	17.88
22.0	2	22.00
Summa	50	12.90

Spritze.

Capacität Cbcm.	Anzahl der Fälle	Mittel Cbcm.
4.5— 7.0	3	6.17
7.5—10.0	14	9.07
10.5—13.0	16	11.78
13.5—16.0	15	14.72
16.5—19.0	2	17.50
Summa	50	11.80

Die Resultate meiner Versuche decken sich also im Ganzen mit denen Guiard's; die Capacität der vorderen Harnröhre ist grösser, als wir sie uns im Allgemeinen vorgestellt haben; ich habe zwar einzelne Male nur Werthe von 5—6 Cbcm.

ermittelt, doch ist es wohl selbstverständlich, dass sich unter einem grösseren Material auch Fälle finden, in denen der Schliessmuskel schon bei einem geringen Drucke nachgibt — von seiner Widerstandsfähigkeit ist natürlich, wie ich weiter noch werde betonen müssen, bei normaler Harnröhre die Capacität vor Allem abhängig; — in anderen, allerdings seltenen Fällen habe ich aber noch höhere Werthe gefunden als Guiard, nämlich bis 22 Cbcm.

Worin es begründet ist, dass die Capacität bei hochhängendem Irrigator grösser ist als bei Injectionen, ist schwer zu sagen. Dass man mit dem Stempel der Spritze leicht einen Druck ausübt, der gleich oder grösser ist, als der Druck einer Wassersäule von 200 Cm. Höhe, habe ich erprobt, indem ich am unteren Ende des Schlauches eines 200 Cm. hoch hängenden, mit Wasser gefüllten Irrigators eine gefüllte Spritze befestigte und nun in den Schlauch zu entleeren versuchte, was leicht gelang. Vielleicht tritt bei hoher Irrigation der Druck auf den Compressor plötzlich ein, dieser contrahirt sich dann krampfhaft und leistet dadurch einen grösseren Widerstand, vielleicht auch wird durch den gleichmässigen Druck einer Wassersäule eine Sprengung des Schliessmuskels eher vermieden, als bei den, selbst bei vorsichtigster Anwendung der Spritze, doch immer mehr oder weniger ungleichmässigen Injectionen.

Dass bei niedrigem Druck die Füllung der Harnröhre geringer ist als bei höherem, ist selbstverständlich; auch der Druck einer Wassersäule von 130 Cm. Höhe reicht noch nicht aus, um die Elasticität der Wandungen der Harnröhre vollständig auszunützen.

Aus den von mir gefundenen Werthen lässt sich, wie das auch Lavaux schon gethan hat, die mittlere Weite der Harnröhre leicht berechnen. Der Rauminhalt v ist gleich $r^2\pi$ multiplicirt mit der Länge der Pars anterior, also durchschnittlich mit 16, also $r = \sqrt{\frac{v}{\pi 16.}}$ Danach ergibt sich als mittlerer Durchmesser ($= 2\ r$) der Urethra bei 80 Cm. hoch hängendem Irrigator 7.8 Mm., bei 130 Cm. Höhe 9.2 Mm., bei 200 Cm. Höhe 10.14 Mm. und bei den Injectionsversuchen 9.7 Mm.

Wenn die Harnröhre ein hinten fest verschlossenes Rohr mit elastischer Wand wäre, so würde die einströmende Flüssigkeit sie immer so weit dehnen, bis der Druck der Flüssigkeit und der Druck der gespannten Wand sich das Gleichgewicht halten. Steigt der Druck der Flüssigkeit, so wird die Füllung zunehmen, und das wird so lange fortgehen, als die Elasticität der Wandungen es erlaubt. Nun lastet aber derselbe Druck wie auf den Wandungen auch auf dem Compressor. Da dieser im Allgemeinen überwunden wird, ehe die Elasticität der Wand ganz ausgenützt ist, so können wir am Lebenden mit Flüssigkeitsinjectionen die maximale Dehnbarkeit der Harnröhrenwandungen nicht bestimmen.

Gibt der Schliessmuskel nach, so muss Flüssigkeit aus der Pars anterior in die Pars posterior abfliessen; dadurch sinkt der Druck in der anterior, und es kann Flüssigkeit in dieselbe nachströmen. Nun ist zweierlei möglich: Entweder der Compressor bleibt durch den sich immer momentan wieder erneuernden Druck in der Anterior dauernd geöffnet, und es findet nach einmaliger Ueberwindung desselben ein continuirlicher Durchfluss nach der Blase statt, oder der Compressor schliesst sich immer wieder, sowie der Druck in der Anterior gesunken ist und öffnet sich wieder in dem Augenblick, in dem der Druck wieder die maximale Höhe erreicht hat; es fände dann also ein fortwährender Wechsel zwischen Oeffnen und Schliessen statt. Für die letztere Auffassung spricht einmal, dass bei Irrigation nach der Janet'schen Methode oder noch besser bei Injectionen, die sicher den Schliessmuskel sprengen, in der That in jedem Augenblick, wenn man den Zufluss unterbricht, die Urethra anterior ad maximum gefüllt ist, während man sich vorstellen könnte, dass, falls die Urethra posterior dauernd geöffnet ist, die maximale Dehnung der Wandungen nicht mehr stattfindet, da ja das Rohr nach der einen Seite freien Abfluss gewährt. In zweiter Linie sprechen Beobachtungen dafür, die ich direct zur Untersuchung dieser praktisch ja nicht wichtigen, theoretisch aber interessanten Frage angestellt habe. Macht man nämlich eine Irrigation nach Janet, lässt aber den Zufluss statt aus dem Irrigator aus einem langen Rohr stattfinden und benutzt, um den Stand des Spiegels der

Flüssigkeit beobachten zu können, eine gefärbte Flüssigkeit, so kann man constatiren, dass nach erstmaliger Oeffnung der Urethra posterior die Flüssigkeit nicht continuirlich fällt, sondern discontinuirlich und zwar, dass in einzelnen Fällen sehr deutliche Pausen nach je einigen Cm. des Absinkens eintreten, in anderen diese Pausen so gering sind, dass gerade noch der Eindruck des Ruckweisen, des Discontinuirlichen entsteht. [1])

Jedenfalls scheint mir aus diesen Versuchen hervorzugeben, dass die Vorstellung, als wenn nach erstmaligem Sprengen des Compressors dieser erschlafft bliebe, nicht den thatsächlichen Verhältnissen entspricht, womit auch übereinstimmt, dass bei der Janet'schen Methode nur langsam grössere Mengen von Flüssigkeit durchgespült werden. [2])

---

[1]) Sehr deutlich discontinuirlich war auch das Abfliessen, als der Versuch in der oben beschriebenen Weise bei einem tief Chloroformirten ausgeführt wurde. Es geht daraus hervor, dass nicht eine willkürliche, wenn auch nicht zu Bewusstsein kommende Muskelthätigkeit den immer wieder erneuerten Verschluss der Urethra posterior bedingen kann, sondern dass er auf unwillkürlichen — durch den Wasserdruck reflectorisch angeregten? — Muskelcontractionen beruht.

[2]) Der Mechanismus des Eindringens von Flüssigkeit aus der Urethra anterior in die posterior ist bisher noch kaum erörtert worden. Durch die auffallenden Resultate der Lohnstein'schen Untersuchungen war Jadassohn zum ersten Male auf die Möglichkeit hingewiesen worden, dass Flüssigkeit aus der Urethra anterior in die posterior gebracht werden könne, ohne dass in der ersteren sich befindende corpusculäre Elemente mit einzudringen brauchen. Diese Möglichkeit ist bei der in der Arbeit von Koch (Zur Diagnose und Häufigkeit der Urethritis posterior. Archiv für Dermatologie und Syphilis Bd. XXIX) beschriebenen Ferrocyankali-Kohle-Probe experimentell als thatsächlich vorkommend erwiesen worden. Neben der bei Koch gegebenen Erklärung, dass die Urethra post. in diesen Fällen ein capillares Rohr bilden könne, in das Flüssigkeit vermöge der capillaren Attractionskraft aufsteige, nicht aber feste Körper, Schleim, Eiter, Kohle, wäre eine zweite Erklärungsmöglichkeit die, dass die corpusculären Elemente so fest an der Wand der Urethra haften, dass sie durch den Flüssigkeitsstrom nicht abgerissen werden; diese Vorstellung ist aber darum so unwahrscheinlich, weil solche feste Massen, Schleim, Kohlepartikelchen etc. durch eine Einspritzung zum Orificium externum leicht herausbefördert werden. Müssten sie nicht, wenn die hintere Harnröhre wirklich weit und dauernd geöffnet ist, auch nach hinten getragen werden? Eine weitere Annahme wäre die, dass die Urethra posterior beim Eindringen der Flüssigkeit sich nicht immer in voller Weite öffnet, son-

Für die Therapie lassen sich aus meinen Untersuchungen folgende Schlüsse ableiten:

1. Spritzen von 5—6, ja solche von 10 Cbcm. Inhalt reichen zu einer maximalen Ausdehnung der Urethra bei Berücksichtigung der normalen Widerstandsfähigkeit des Schliessmuskels nicht aus.

2. Mit einem Irrigator in der gewöhnlichen Höhe von ca. 100 Cm. erreicht man eine geringere Ausdehnung der vorderen Harnröhre, als mit Einspritzungen mit grosser Spritze.

3. Die maximale Dehnung der Harnröhre wird erzielt durch sehr hohe Irrigationen (Höhe des Irrigators 200 Cm. über dem Penis); diese Methode ist also ceteris paribus die energischste.

---

2. Ueber die »Capacität« der Urethra posterior.

Von

Dr. **Max Dreysel.**

Bezüglich der Urethra posterior bestand, nachdem die Anschauungen Guyon's und Ultzmann's fast allgemeine Anerkennung gefunden hatten, die Vorstellung, dass Flüssigkeiten

dern bisweilen nur central ein enges Abflussrohr bildet und dass dann durch dieses der in der Mitte befindliche Flüssigkeitsstrom wirklich durch den Druck der Spritze resp. des Irrigators nach hinten gelangt, die in den Randpartien aufgewirbelten festen Massen aber nicht mit abfliessen.

Wie dem auch sei, die Richtigkeit der thatsächlichen von Koch berichteten Beobachtungen haben sich bei den weiteren klinischen Untersuchungen mittelst der Ferrocyankali-Kohleprobe bestätigt und ich habe sie durch folgende Versuchsanordnung noch erhärten können: Es wurde die Pars anterior mittelst Catheters mit einer Suspension von fein pulverisirter Lindenkohle in Ferrocyankalium ausgespült, hierauf eine Lösung von 5% Ferrocyankalium in die Harnröhre eingespritzt und zwar so viel, dass man sicher war, einen Theil der Flüssigkeit nach hinten gebracht zu haben. Hierauf wurde die Pars anterior gründlich ausgespült bis das Spülwasser keine Kohlepartikelchen mehr zeigte und keine Berlinerblaureaction mehr gab. Der dann in mehrere Gläser entleerte Urin zeigte zwar, dass in der Mehrzahl der Fälle Ferrocyankali und Kohle in die Blase gelangt waren, in einigen Fällen aber doch die corpusculären Elemente, also die Kohle, ganz in der Pars anterior zurückgehalten und nur die Flüssigkeit nach hinten gelangt war.

welche in sie deponirt werden, ohne Weiteres nach der Blase abfliessen, dass also von einer „Capacität", von der Möglichkeit einer Ausdehnung durch Flüssigkeit bei ihr keine Rede sei. Diese Auffassung fand in den Versuchen Guiard's[1]) eine Bestätigung; Guiard kam zu dem Resultate, dass ganz geringe Mengen Flüssigkeit (3 Tropfen) in der Pars posterior zurückgehalten werden, ohne in die Blase zu gelangen, dass bei 5 Tropfen sich ein Eindringen eben bemerkbar macht und dass bei Injection von 15 Tropfen und mehr sicher ein Theil der Flüssigkeit in die Blase gelangt. Auch v. Antal[2]) fand, dass nur 5—6 Tropfen in der hinteren Harnröhre Platz haben.

Eine abweichende Darstellung ist in neuester Zeit von Posner[3]) und speciell von Cohn[4]) gegeben worden, welcher an der Poliklinik Posner's und in Uebereinstimmung mit früheren von Posner selbst und Goldenberg erhaltenen Resultaten fand, dass, wenn man einen Guyon'schen Katheter mit der Ausflussöffnung an den Anfangstheil der Pars posterior, einen zweiten in die Blase bringt, man 2—3 Cbcm. Methylenblaulösung durch den ersteren injiciren müsse, bis der Urin aus dem letzteren blaugefärbt ausfliesse. Cohn zieht daraus den Schluss, dass die Capacität der Pars posterior eben 2—3 Cbcm. betrage.

Ich habe diese Versuche zunächst einfach wiederholt und bin zu demselben Resultate gekommen wie Cohn.

Die Richtigkeit des von Cohn aus diesem Experiment gezogenen Schlusses aber lässt Einwände zu. Er machte über die Schnelligkeit, mit der er injicirte, und über die Zeit, nach welcher die Blaufärbung eintrat, keinerlei Angaben. Dass die Mischung des Methylenblaus mit dem Urin eine gewisse Zeit beansprucht, constatirte ich, indem ich bei demselben Individuum und bei demselben Füllungszustand der Blase (den ich mir immer künstlich mit Borsäurelösung herstellte), bei dem

---

[1]) Guiard. La Blennorrhagie chez l'homme. 1894.

[2]) v. Antal. Pathol. u. Ther. der Harnröhre u. Blase. Stuttg. 1894.

[3]) Posner. Diagnostik der Harnkrankheiten. Berlin 1894 p. 12.

[4]) Cohn. Der Musculus compressor urethrae in seiner Bedeutung für die Physiologie und Pathologie der Harnorgane. Dermatol. Zeitschr. Bd. I. Heft 1.

der Cohn'sche Versuch gelungen war, beide Katheter in die Blase selbst vorschob. Auch da musste ich bei der gewöhnlichen Injectionsgeschwindigkeit 3—4 Cbcm. Methylenblaulösung injiciren, ehe der Urin blau abfloss. Ich injicirte dann bei der Cohn'schen Versuchsanordnung nur 1 Cbcm. Methylenblaulösung in die mässig gefüllte Blase (100—150 Cbcm.) — nach 5—15 Secunden floss die Flüssigkeit aus dem 2. Guyon blau ab; bei stark gefüllter Blase (600—1000 Cbcm.) zunächst dasselbe Resultat — nachdem aber einige Tropfen blaugefärbt abgeflossen waren, erschien die Flüssigkeit wieder ungefärbt; nach mehrmals erneuter Injection von je 1 Cbcm. Methylenblau immer wieder kurz dauernde Blaufärbung. Wurde dann die gesammte Flüssigkeit entleert, spontan oder durch den Katheter, so waren nur die letzten ca. 50 Cbcm. blau und zwar diese in sehr intensiver Weise. Aehnliches ergab sich bei mässig gefüllter Blase in weniger prägnanter Weise; bei ganz geringer Füllung aber (20—40 Cbcm.) war die ausfliessende Flüssigkeit sofort nach Injection von 1 Cbcm. blau und blieb es.

Daraus geht also hervor, dass auch ein Cbcm. Flüssigkeit, in die Urethra posterior gebracht, dem Blaseninhalt sich beimischt, dass das von Cohn erhaltene Resultat darauf zurückzuführen ist, dass die Mischung innerhalb der Blase eine gewisse, wenn auch nur kurze Zeit beansprucht und dass bei voller Blase sehr bald eine Senkung des Injicirten eintritt, so dass nur der letzte Theil des Entleerten wieder das Injectum enthält.

Um zu entscheiden, wie viel in maximo in der hinteren Urethra liegen bleibt, habe ich, wie Guiard, tropfenweise in den Anfangstheil der Urethra posterior, — den man für solche Versuche natürlich mit besonderer Vorsicht bestimmt, indem man den Punkt fixirt, von welchem an nichts mehr nach vorn abfliesst — Methylenblau injicirt. Ich habe mich, ebenfalls nach Guiard's Vorgang, vor dem Einwand geschützt, dass die aus der Blase entleerte Flüssigkeit durch die an der Urethralwand haftende färbende Flüssigkeit noch tingirt werde. Während bei Deponirung des Methylenblaus in die Urethra anterior die erste Portion der aus der Blase entleerten Borsäurelösung

dunkel, die zweite schwächer, die dritte wenig oder gar nicht mehr gefärbt erschien, kam nach Injection häufig auch nur eines, immer aber nach derjenigen mehrerer Tropfen Methylenblau in den Anfangstheil der Posterior die 1. Portion der entleerten Borsäure etwas dunkler, die nächsten (3—5) Portionen heller, aber deutlich blau, die letzte wieder dunkler blau gefärbt hervor.

Wenn also so minimale Mengen von Flüssigkeit, die auf die Urethra posterior gebracht werden, sich dem Contentum der Blase beimischen — wobei es unerörtert bleiben mag, ob sie wirklich in die Blase einfliessen, oder durch reflectorische Contraction der Wand der Posterior in sie hineingepresst werden — muss man meines Erachtens auch gegenüber den Versuchen Cohn's unsere bisherige Anschauung, dass von einer eigentlichen Capacität der Posterior nicht gesprochen werden kann, festhalten.

---

3. Zur »Trichterbildung« in der Urethra posterior.

Von

Dr. **Max Dreysel.**

Durch die eben mitgetheilten Versuche ist, wie schon wiederholt, experimentell der Beweis erbracht worden, dass auch geringe Mengen flüssigen Exsudats aus der Urethra posterior in die Blase gelangen und den Gesammturin trüben müssen; so brauchbar die Zweigläserprobe für solche Fälle ist, so ungenügend ist sie, wie jetzt in immer weiteren Kreisen anerkannt ist, für die — sehr zahlreichen — Fälle mit zähschleimiger Secretion der Posterior.

Auch Finger erkennt die Irrigationsmethode als die exactere an;[1]) aber er betont (p. 68) dass bei der Trübung des Gesammturins bei der Urethritis posterior nach längerer Retention neben der stärkeren Eiteransammlung auf der Urethra

[1]) Finger. Blennorrhoe der Sexualorgane. 1893 p. 66. — Die Fehler, welche diese Methode bei „nicht exacter Ausführung" hat, theilt sie mit jeder nicht exact ausgeführten Untersuchung.

posterior auch die Hineinbeziehung der letzteren in die Blase eine wesentliche Bedeutung habe. Das Zusammentreffen dieser beiden Momente bedinge den Wechsel zwischen trüber und klarer 2. Portion bei der acuten Urethritis posterior.

Ob dieser Wechsel so häufig vorhanden ist, dass er als ein Characteristicum der acuten Urethritis posterior angesehen werden kann, möchte ich hier dahingestellt lassen. Es ist aber nach Erfahrungen auf unserer Abtheilung zweifellos, dass es eine grosse Anzahl Fälle von Urethritis posterior bei frischer Gonorrhoe gibt, bei denen die zweite Portion auch des Morgenurins nach langer Retention ganz klar ist. Nach der Ausspülung aber findet man im Urin sehr reichlich Flocken. Das sind die Fälle, für die Jadassohn[1]) angenommen hat, dass die zähe Beschaffenheit des Secrets sein Ueberfliessen in die Blase verhindere; denn seine zu geringe Menge kann — wie auch meine oben berichteten Versuche beweisen — nicht wohl die Ursache dafür sein.

Ist aber die Vorstellung Finger's von der „Trichterbildung" am Blasenhals bei starker Blasenfüllung richtig, so könnte man wohl annehmen, dass auch zäherer Eiter, der nicht „fliessen" kann, in der Blase gleichsam aufgewirbelt werde; sein Uebergang in den Urin wäre dann jedenfalls viel leichter verständlich.

Nun hat aber Jadassohn behauptet, dass in der Praxis auf diese Trichterbildung der Blase nicht gerechnet werden dürfe, da sie nach seinen Untersuchungen auch bei sehr starker Blasenfüllung meist ausblieb; seltener wurde die für die Trichterbildung als beweisend angesehene Verkürzung der Harnröhre bei voller Blase in der Länge von $^1/_2$—1 Cm., nur in einer verschwindend geringen Anzahl von Fällen in der von 1—2 Cm. gefunden.

Da Finger[2]) auch in seiner neuesten Mittheilung zu diesem Gegenstand erklärt, dass man bei voller Blase und schon bestehendem Harndrang stets die Verkürzung von 2 bis 3 Cm. constatiren könne, und da Posner (l. c.) diese

[1]) Beiträge zur Lehre von der Urethritis posterior. Verhandlungen der Deutschen dermat. Gesellschaft. 1889.

[2]) Finger. Ueber den Mechanismus des Blasenschlusses etc. Allgemeine Wiener medicinische Zeitung. XXXVIII. Jahrg. 1893.

Darstellung in Wort und Bild reproducirt, forderte mich Jadassohn auf, diese Versuche, die zwar, nachdem die Irrigationsmethode als für viele Fälle nothwendig anerkannt ist, an praktischer Bedeutung verloren haben, theoretisch aber wichtig sind, mit möglichster Sorgfalt zu wiederholen, um den vorhandenen Widerspruch aufzuklären.

Meine Untersuchungen wurden an 30 Individuen mit gesunder Blase vorgenommen. Bei der einen Reihe der Versuche verfuhr ich ganz so wie Finger, indem ich bei mässig und bei stark gefüllter Blase mit einem elastischen Catheter in die Harnröhre so weit einging, bis sich eben Urin entleerte und die Länge des in der Urethra befindlichen Catheterstückes durch Messung feststellte. Nur liess ich nicht den Urin in der Blase sich ansammeln, bis starker Harndrang vorhanden war, sondern füllte die Blase mit 3% Borsäurelösung und zwar in dem einen Falle mit 80—150 Cbcm., im anderen Falle mit 700—1200 Cbcm. Die letzteren Zahlen entsprechen einer maximalen Füllung der Blase, die natürlich nach der individuellen Disposition verschieden ist.

Die Resultate sind abweichend von denen Finger's und ungefähr analog denen Jadassohn's. In der überwiegenden Mehrzahl der Fälle konnte ich eine Differenz in der Länge der Urethra bei mässig und stärkst gefüllter Blase überhaupt nicht nachweisen, in einigen wenigen Fällen betrug sie $^1/_2$ bis $1^1/_2$ Cm; mehr in keinem einzigen Falle. Einmal zeigte sich sogar die Urethra bei 80 Cbcm. Füllung um $^1/_2$ Cm. kürzer als bei 1000 Cbcm. Dieses auch von Jadassohn gelegentlich erhobene, thatsächlich natürlich unmögliche Resultat beweist, wie gross die Fehlerquellen bei solchen Messungen sind.

Um dieselben einigermassen zu verringern, habe ich die Versuchsanordnung so modificirt, dass ich bei ad maximum mit Borsäurelösung gefüllter Blase mit einem elastischen Catheter einging, bis eben Flüssigkeit auszufliessen begann, den Catheter in dieser Stellung fixirte und nun zuwartete, wie weit sich jetzt die Blase entleeren liess. Dadurch werden wenigstens die Manipulationen am Penis, welche bei wiederholtem Catheterisiren nicht zu vermeiden sind und auf seine Länge von Einfluss sein können, auf ein Minimum reducirt.

In der grossen Mehrzahl der Fälle konnte ich bei der anfangs fixirten Lage des Catheters die gesammte Blase entleeren, ohne den Catheter bei Abnahme der Füllung weiter nach hinten bringen zu müssen; er erwies sich also auch hierbei die Länge der Urethra bei mässig und stark gefüllter Blase vollkommen gleich, und zwar habe ich als Länge der Urethra, wie ich hierbei bemerken will, 18—21 Cm. gefunden, also ganz analog den Finger'schen Massangaben bei wenig gefüllter Blase. In einigen wenigen Fällen musste ich den Catheter bei Abnahme der Flüssigkeitsmenge weiter nach hinten bringen, und zwar machte sich diese Verlängerung der Urethra nicht als eine plötzliche bemerkbar, (so dass also in der wiederum fixirten Stellung des Catheters sich nun der Rest der Flüssigkeit entleert hätte) sondern die Längenzunahme war eine allmälige, der Catheter musste allmälig weiter und weiter nach hinten gebracht werden. Wo eine Differenz vorhanden war, betrug sie meist $^1/_2$—1 Cm., in einem einzigen Falle $2^1/_2$ Cm.

Bei einigen wenigen Fällen habe ich dann noch eine dritte Versuchsanordnung angewendet. Ich führte in die Urethra zwei Guyon'sche Instillationscatheter ein bei mässig gefüllter Blase, und zwar den einen in die Blase, den anderen so weit, dass sich aus ihm der Urin eben noch tropfenweise entleerte; dieser zweite wurde in dieser Stellung fixirt; dann lies ich aus einem Irrigator durch den mit dem Auge in der Blase befindlichen Guyon Borsäure in dieselbe einströmen und sah zu, ob ich bei zunehmender Füllung der Blase den anderen, fixirten Guyon weiter nach aussen bringen konnte, ohne dass das Austropfen der Flüssigkeit aus demselben aufhörte. Zu einem anderen Resultate als bei den beiden ersten Versuchsserien bin ich auch hierbei nicht gekommen: Auch bei Zunahme bis zu maximaler Füllung der Blase musste ich den zweiten Catheter fast immer in seiner fixirten Stellung belassen, wenn ich nicht ein Aufhören des Ausströmens der Flüssigkeit hervorrufen wollte.

Aus diesen Untersuchungen ergibt sich also in Uebereinstimmung mit den Resultaten Jadassohn's, dass die von Finger als stets vorhanden bezeichnete Trichterbildung bei maximaler Blasenfüllung durch Messung der Urethra nur an

einer Minderzahl von Fällen (9 von 30) zu constatiren ist und dass die Verkürzung der Urethra auch in diesen Fällen sehr gering ($^1/_2$—$1^1/_2$ Cm.) ist. Dass somit für die Diagnose der Urethritis posterior diese Trichterbildung nicht zu verwerthen ist, ist zweifellos, da man ja in einzelnen Fällen nie weiss, ob sie eintritt oder nicht, d. h. die Zweigläserprobe ist nur bei positivem Resultate beweisend.

Aber auch theoretisch ist die Frage von Interesse. Finger stützt seine Anschauung ausser auf seine Experimente auch auf Angaben von Hyrtl und Esmarch und auf die Thier- und Leichenversuche von Born. Die beiden ersteren Autoren sprechen nur von Eindringen von Urin (Esmarch „etwas Urin") in die Urethra. Mit dieser Annahme ist aber nicht ausgesprochen, dass sie eine Trichterbildung, eine wirkliche Einbeziehung der Urethra posterior in die Blase meinen; man kann sich nach ihren Bemerkungen ebensogut vorstellen, dass nur ein oder wenige Tropfen aus der Blase herausgedrängt werden, ohne dass darum eine breite Oeffnung sich bilden muss. Zur Auslösung des Harndranges wäre ja ein Tropfen genügend.

Von den Born'schen Versuchen an Thieren meint Finger selbst, dass sie nur mit Vorsicht auf den Menschen zu übertragen sind; aber auch seine Leichenversuche sind nicht massgebend, da ein todter Muskel sich naturgemäss anders verhalten kann, als ein lebendiger, tonisch contrahirter.

Dringt nur ein Tropfen Urin in die Urethra posterior ein, so ist natürlich eine Verkürzung der Harnröhre bei der gewählten Versuchsanordnung nicht nachweisbar.

Da dieser Nachweis Jadassohn wie mir in der Mehrzahl der Fälle nicht gelungen ist, kann man mit Bestimmtheit den Satz aussprechen, dass auch bei der für die individuelle Toleranz maximalen Füllung der Blase die Verkürzung der Harnröhre nicht einzutreten braucht.

Eine Frage weiterer — allerdings sehr schwieriger — Untersuchung wird es sein, zu entscheiden, ob in den Fällen, in denen die Verkürzung eintritt, wirklich eine Trichterbildung in der Urethra posterior stattfindet, oder ob diese Verkürzung auch auf anderem Wege zu erklären ist. Lässt sich das erstere

erweisen, so muss man annehmen, dass die Schlussfähigkeit der Urethra posterior gegen den von der Blase andringenden Urin, — bei welcher die Kraft des „Sphincter internus“ wohl eine viel geringere Bedeutung hat als rein mechanische Verhältnisse — ebenso individuell verschieden ist, wie die Widerstandsfähigkeit des Compressor urethrae, die ja bekanntlich ebenfalls bei einzelnen Menschen so gering ist, dass man kaum mit ihr rechnen kann.

---

4. Bacterien-Membranen in der Harnröhre.

Von

Dr. **J. Jadassohn.**

Ich möchte in aller Kürze auf einen Befund aufmerksam machen, dessen in der Literatur, soweit mir bekannt, noch nicht Erwähnung geschehen ist, und der mir selbst bis vor kurzer Zeit unbekannt war.

Jeder, der viel Gonorrhoen untersucht hat, kann makroskopisch aus dem Urin die Diagnose einer Urethritis membranacea stellen nicht bloss, wenn grosse Lamellen oder wirkliche Abgüsse der Urethra im Urin vorhanden sind, sondern auch wenn dünne, kleine, weissgelbliche Blättchen im Urin herumschwimmen.

Das Mikroskop bestätigt dann so gut wie immer die Diagnose, indem es fast ausschliesslich aus Epithelien sich zusammensetzende Membranen aufweist. In letzter Zeit habe ich mich dreimal in dieser Diagnose getäuscht; ich glaubte mit Bestimmtheit Epithelmembranen vor mir zu haben; die mikroskopische Untersuchung aber zeigte, dass die charakteristischen, ziemlich fest zusammenhaltenden Blättchen fast ausschliesslich aus Bakterien bestanden, zwischen denen nur einmal sehr vereinzelt Eiterkörperchen, sonst nur ganz vereinzelte Epithelzellen und Schleimfäden vorhanden waren.

Die Bakterien lagen wie in Culturpräparaten dicht bei einander, so dass sie an dickeren Stellen des Präparates optisch kaum zu isoliren waren, an dünneren Stellen der Membran waren sie deutlich zu erkennen; zweimal waren nur (nach

Gram färbbare) Coccen, welche keinerlei charakteristische Anordnung hatten, im dritten Fall waren kurze Stäbchen und Coccen — von denen ich es unentschieden lassen muss, ob sie derselben Art angehörten — vorhanden. — Ueber das Klinische dieser Fälle brauche ich nicht viel zu sagen. Der eine betraf einen in Bezug auf seine Harnröhre ganz gesunden Mann, bei dem ich den Befund nur einmal zufällig erhob; die Zahl der Membranstückchen war bei ihm spärlich. Die zweite Beobachtung wurde gemacht bei einer kurz dauernden Reizung bei einem Patienten, der lange an einer chronischen Urethritis ohne Gonococcen gelitten hatte — hier fand sich neben einer Spur eitrigen Secrets am Orificium urethrae externum in dem Spülwasser aus der Urethra anterior eine mässige Anzahl membranöser Flocken; nachdem dieser Befund an 3 aufeinanderfolgenden Tagen in gleicher Weise erhoben war, kam unter einigen Borsäureeinspritzungen eine vollständige Heilung schnell zu Stande. Bei dem 3. Patienten endlich bestand eine Gonorrhoe der Urethra anterior und posterior und — der Patient war viel katheterisirt worden — eine leichte saure Cystitis (mit Bacterium coli?). Die Bakterienmembranen wurden nur einmal aus der Urethra posterior und zwar in der 1. Urinportion nach der Ausspülung der Urethra anterior in mässiger Zahl — entleert — schon am nächsten Tage waren sie nicht mehr auffindbar.

Da der Befund nur so vorübergehend zu erheben war, habe ich auf eine Cultivirung dieser Bakterien um so eher verzichtet, als mir gerade wegen des Mangels entzündlicher Erscheinungen ihre pathogene Bedeutung sehr unwahrscheinlich erschien.

Da wir wissen, dass in der normalen und kranken Urethra anterior und in der kranken Urethra posterior saprophytische Bakterien verschiedenster Art vorhanden sein können, ist es nicht erstaunlich, dass diese — wie einzelne Arten es auch auf flüssigen Nährböden thun — auf der Urethraloberfläche zu Membranen auswachsen, die dann der Urinstrahl entleert.

Bakterienmembranen können sich auch in der Blase bilden; in den Fällen von Bakteriurie, die ich gesehen habe, war das allerdings nie der Fall, sondern die Mikroorganismen

waren immer diffus im Urin suspendirt; doch hat Loewenhardt (cf. IV. Congress der deutschen dermatologischen Gesellschaft. 1894. Verhandlungen p. 630) einmal die Blasenwand mit fetzigen aus Streptococcen sich zusammensetzenden Massen bedeckt gefunden. In den oben erwähnten Fällen fanden sie sich einmal in der Urethra anterior, einmal in der Urethra posterior, ein drittes Mal wurde nicht bestimmt, woher sie kamen, doch war auch in diesem Falle die Provenienz aus der Harnröhre sicher, da sie in der zweiten Urinportion fehlten.

Zur Differentialdiagnose einer Urethritis membranacea und bakteritischen Membranen im Urin ist also eine mikroskopische Untersuchung nothwendig.

Eine praktische Bedeutung haben die letzteren in meinen Fällen nicht gehabt.

---

5. Die Reaction im Lumen der Harnröhre.

Von

Dr. **J. Jadassohn.**

Man hat früher gemeint, dass die saure Reaction des Urins den Gonococcen ungünstig ist, und hat daraufhin den alten Rath, bei der Gonorrhoe möglichst viel Flüssigkeit aufzunehmen, auch noch in bacteriologischer Zeit gegeben, um durch häufige Einwirkung des sauren Urins das Gonococcen-Wachsthum zu schädigen. Finger, Ghon und Schlagenhaufer haben dann nachgewiesen, [1]) dass die Gonococcen auf stark alcalischem Nährboden schlechter gedeihen, als auf solchem, der selbst reichlich saure Salze enthält. Damit hatte die ver-

[1]) Dieses Archiv 28. Bd. p. 280. Nach diesem Resultat wird Finger den Satz (Blennorrhoe der Sexualorgane 1893, p. 43), dass für die Haftung und Entwicklung der Gonococcen ein „leicht alkalischer Nährboden besonders geeignet ist“, wohl in seiner nächsten Auflage modificiren; das Secret der Littre'schen Drüsen, das in der That ziemlich stark alkalisch ist, hat für die Gonorrhoe wohl bloss die Bedeutung, dass es das Haften der Gonococcen begünstigt. Der weitere Satz „Nun ist die Schleimhaut der Urethra in Folge der auf ihr zurückbleibenden Urinmengen stets von saurer Flüssigkeit bespült“, widerspricht, wie ich zu

meintliche antigonorrhoische Wirkung des sauren Urins ihre Bedeutung verloren, ja man konnte sogar meinen, dass die Acidität den Gonococcen förderlich sei. Ehe ich aber diesem Gedanken den naheliegenden Versuch folgen liess, die saure Reaction des Urins durch Einführung von Alcalien abzustumpfen, schien es mir nothwendig, den Einfluss des Urins auf die Reaction in der Harnröhre, über welche mir Angaben nicht bekannt geworden waren, zu untersuchen. Dabei ergab sich ein Resultat, welches mir auffallend erschien, und welches ich daher in wenigen Worten mittheilen möchte.

Wenn man bei gesunden Menschen nach längerer Pause im Uriniren ein an ein (dünnes, weiches) Bougie befestigtes Stückchen Lakmuspapier einführte, so ergab sich bei einer grösseren Anzahl von Versuchen, dass meist rothes Lakmuspapier mehr oder weniger intensiv gebläut wurde, manchmal blieb es fast unverändert; blaues wurde niemals roth. Liess man dann den Patienten uriniren, so war, auch wenn der Urin kräftig sauer war, die Reaction in der Harnröhre meist schwach alcalisch, seltener neutral, nur in den vordersten Partien der Harnröhre (Fossa navicularis) war sie öfter einmal schwach sauer; manchmal war sie auch unmittelbar nach dem Uriniren in den etwas tieferen Partien der vorderen Harnröhre stark alcalisch. In einem solchen Fall gelang es auch nicht, durch Einspritzen des sauren Urins in die Harnröhre für 5 Minuten die Reaction in der Harnröhre auch nur neutral zu machen. In allen Fällen war, auch wenn die Reaction nach dem Urinlassen zuerst etwas abgestumpft war, nach sehr kurzer Zeit wieder die frühere — alcalische — vorhanden, und das war besonders dann sofort zu constatiren, wenn man von aussen her die Harnröhre über dem Katheterende comprimirte, das Lakmuspapier also dicht auf die Urethralschleimhaut aufdrückte. Ganz ähnlich waren

---

meinem Erstaunen bei den oben berichteten Versuchen sah, den thatsächlichen Verhältnissen. Wie verbreitet die Annahme, dass der saure Urin die Gonococcen schädige, war, zeigte z. B. die Bemerkung Brewer's (in Morrow's System of Genito-Urinary Diseases etc. 1893, I. p. 149), welcher meint, dass das immer wieder empfohlene Urinlassen nach dem Coitus „acts more by restoring the acid reaction of the canal than by any mechanical removal of pathogenic organisms". Jetzt wird man wohl statt des „mehr — als" ein „weder — noch" setzen müssen.

die Resultate bei einigen an der weiblichen Harnröhre vorgenommenen Versuchen.

Die Deutung dieses im ersten Augenblick vielleicht befremdlich erscheinenden Befundes ist wohl eine sehr einfache; die Schleimhaut der Harnröhre reagirt an sich durch die Secretion des Schleims (auch ausserhalb des sexuellen Orgasmus) und durch die Durchströmung mit Lymphe alcalisch. Die saure Reaction des sie durchströmenden Urins reicht nicht aus, um die alcalische der Schleimhaut vollständig abzustumpfen, entweder weil der Urin nur zu kurze Zeit auf ihr verweilt, oder weil — wie der oben erwähnte Versuch erweist — sein Säuregehalt überhaupt nicht gross genug ist, oder weil sich die Alcalescenz der Schleimhaut ja immerfort erneuert. Das letztere Moment macht sich darin geltend, dass die Reaction auch in Fällen, in denen sie zuerst nach dem Uriniren neutral erschien, sehr schnell wieder alcalisch wurde. Auch ist es natürlich, dass dieser Ausgleich in der Fossa navicularis, wo Schleimdrüsen fehlen, langsamer vor sich geht.

Bei gonorrhoisch erkrankter Harnröhre war die Reaction nach dem Uriniren in den von mir untersuchten Fällen immer deutlich alcalisch — was durch die stärkere Secretion alcalischen Eiters und Schleims erklärt ist.

Ich habe darauf verzichtet, diese Verhältnisse weiter zu verfolgen, da die Versuche an einer grösseren Anzahl von Menschen schwer durchzuführen sind und mir die erhaltenen Resultate für meine Fragestellung zu genügen scheinen. Es ergibt sich aus ihnen, dass die normale Reaction der Harnröhre alcalisch ist und dass sie durch den Durchgang des sauren Urins in einem für die Prüfung mit Lakmuspapier meist nur sehr geringen Grade und für kurze Zeit geändert wird. Da aber die Gonococcen auf saurem wie auf mässig alcalischem Nährboden wachsen, hat die Reaction der Harnröhre für den Verlauf und die Behandlung der Gonorrhoe wohl kaum eine Bedeutung.

Clinica Dermosifilopatica della R. Universitá di Cagliari.
(Prof. G. Mazza.)

Zur Topographie des elastischen Gewebes der normalen menschlichen Haut.

Von

Dr. **E. Secchi,**
Assistent der Klinik.

(Hierzu Taf. XI u. XII.)

Einleitung.

Ich war lange im Zweifel, ob ich diese Arbeit der Oeffentlichkeit übergeben soll; denn obzwar ich sie gleichzeitig mit den Arbeiten von Zenthöfer und Sederholm begonnen hatte — was ich in meiner vorläufigen Mittheilung [1]) erwähnt habe — musste ich doch aus von mir unabhängigen Gründen mehrere Unterbrechungen eintreten lassen, und ich glaubte schliesslich Gefahr zu laufen, alles von Anderen aufgearbeitet zu finden, so dass für mich nichts anderes übrigbliebe, als nur zu bestätigen und zu wiederholen. Dennoch beschloss ich eines Tages die Arbeit zu vollenden, ohne mich durch das beeinflussen zu lassen, was die Anderen gefunden hatten.

Nach Vollendung meiner Arbeit verglich ich dieselbe mit denen der Anderen, und da sah ich, dass nicht das ganze Gebiet ausgenützt war, dass noch manches zu thun übrig blieb, und dass noch einige Fragen der Entscheidung harrten.

[1]) E. Secchi. Contributo allo studio del tessuto elastico della pelle umana normale. Nota preliminare. Gazz. della ospitali. Nr. 68. 1893.

Um z. B. mit Zenthöfer[1]) zu beginnen: wenn dieser auch das Verhältniss des subcutanen Gewebes zu den Fascien (ich spreche hier natürlich mit Rücksicht auf das elastische Gewebe) gut bestimmt hat, wenn er uns auch eine ausführliche Idee von der Ausbreitung der elastischen Fasern im Papillarkörper und im Stratum subpapillare verschafft hat, wenn er auch über die Functionen des elastischen Gewebes die besten und annehmbarsten Hypothesen aufgestellt hat, so hat er doch nicht über einige Einzelheiten gesprochen, welche mit gewissen Regionen der Haut im Zusammenhange stehen, und welche, wenigstens nach dem, was ich gearbeitet habe, diese Regionen charakterisiren; überdies stimmt er in einigen Punkten nicht mit meiner Arbeit überein.

Auch Sederholm[2]) hat, soviel ich wenigstens aus einem ausführlichen, in den französischen Annalen für Dermatologie veröffentlichten Auszuge ersehen habe, uns nur allgemeine Anschauungen gegeben, und sein Fehler besteht gleichfalls im Mangel an Einzelheiten, welche ich bei einer topographischen Arbeit für nothwendig erachte.

Eine einfache Uebersicht über die Arbeit von Behrens[3]) habe ich in den Unna'schen Monatsheften sehen können; auch er kommt nur zu allgemeinen Schlüssen, welche ungefähr denen der anderen Autoren gleichen; er hat aber, was mich befremdet, die elastischen Fasern nicht in den Augenlidern gefunden.

Sperino[4]) hat das elastische Gewebe des Nagelbettes studirt, und davon eine Beschreibung gegeben, welche, obzwar sie in einigen Punkten von der meinigen differirt, doch eine ausgezeichnete ist.

Andere jüngere Autoren, welche auch nach der Methode von Unna-Tänzer gearbeitet haben dürften, kann ich, der

---

[1]) Zenthoefer. L. Topographie des elastischen Gewebes innerhalb der Haut des Erwachsenen. Dermatol. Studien. L. Voss. Hamburg und Leipzig 1892.

[2]) Sederholm, E. Om den elastika vafuaden ihmdem hos medelarders ochaldre personer. Annales de Derm. et Syph. I. 1893.

[3]) Behrens, Ferd. Zur Kenntniss des subepithelialen elastischen Netzes der menschlichen Haut. Monatshefte für prakt. Derm. 4. 1894.

[4]) G. Sperino. Sulla disposizione del tessuto elastico nel letto ungueale. Giornale della R. Acad. di med. di Torino. Fasc. 8—12. 1893.

geringen mir zur Verfügung stehenden Mittel wegen nicht citiren, doch weiss ich, dass zwei andere Arbeiten über diesen Gegenstand auf dem internationalen medicinischen Congresse zu Rom (April 1894) vorgelegt wurden, Arbeiten, welche in Mitten der grossen Verwirrung während des Congresses wahrscheinlich nicht einmal gelesen wurden.

Ich citire auch die älteren Arbeiten nicht, weil dies bereits die Anderen gethan haben; nur mit der von Balzer[1]) mache ich eine Ausnahme, welcher, soviel ich aus einem von Primo Ferrari veröffentlichten Referate ersehe, obgleich er mit viel weniger vollkommenen Methoden als wir gearbeitet hat, uns doch eine Beschreibung geliefert hat, welche uns zeigt, dass wir nur recht wenig zu dem hinzugefügt haben, was er ausgearbeitet hatte.

Auch über die Unna-Tänzer'sche Methode will ich nichts mehr weiter sprechen, weil ich dieselbe genug ausführlich in meiner vorläufigen Mittheilung behandelt habe, und keine Veränderung daran vorzunehmen brauche.

Zum Schlusse dieser Einleitung will ich bemerken, dass ich meine Arbeit durchaus nicht für eine vollendete halte, und dass sie, wie die der Anderen, auch ihre schwachen Punkte besitzt; ich wünsche nur, dass sich meine und die übrigen Arbeiten gegenseitig ergänzen und verbessern mögen.

Beschreibender Theil.

1. Regio occipitalis (22jährige Frau).

Im Papillarkörper sind die elastischen Fasern in hinreichender Menge vorhanden, jedoch nicht so dicht wie in anderen Theilen der Haut. Die Fasern sind ausserordentlich fein und bedürfen einigermassen starker Vergrösserungen, um deutlich sichtbar zu werden. Sie beginnen von den grossen darunter gelegenen Bündeln und steigen, je nach der Richtung der Papillen senkrecht oder schräg aus der Tiefe in die Höhe, sich immer mehr verzweigend und verdünnend, wobei sie blasser

[1]) Balzer, F. Sull apparecchio elastico della pelle. Archiv de Physiologie. Nr. 7. 1892. — P. Ferrari. Sezioni di Dermopat. generale. L. Vallardi 1884.

werden, um endlich die Cylinderschichte zu erreichen. Bisweilen dringen sie auch zwischen diesen Zellen hindurch und auch noch etwas höher; häufig jedoch sieht man zwischen ihnen und der untersten Schicht der Epidermis jene helle Linie, welche von einigen für eine Membran angesehen wird, von keiner Faser durchbohrt. Dies ist jedoch vielleicht nur ein Mangel in der Färbung, da, wie schon gesagt, die Fasern gegen die Enden zu allmälig schlechter sichtbar und blasser werden, und hier schwierig zu färben sind. Die Fasern durchsetzen den Papillarkörper so vollständig, dass sie eben nur für die Bindegewebszellen und die Gefässe Raum lassen.

Im Derma subpapillare, und besonders in seinem mittleren Theile ist das elastische Gewebe sehr stark entwickelt, ja man kann sagen, stärker als an irgend einem anderen Theile der Haut, und es herrscht unter dem Bindegewebe vor. Man sieht dicke Fasern zu dicken Bündeln vereint und zu Schichten angeordnet, welche nur wenig Zwischenraum übrig lassen. Im allgemeinen verfolgen die Fasern eine der Hautoberfläche parallele Richtung, wenigstens dort, wo Drüsen und Haare genügend Raum übrig lassen. Zumeist jedoch ist die Richtung der Fasern der Richtung dieser Organe untergeordnet; zeigen diese eine schräge Richtung, so verlaufen auch die Fasern schräg. Aber wie zwischen Haaren und Drüsen finden sie sich auch zwischen Muskeln und Gefässen, und nirgends besteht der geringste freie Raum, der nicht von Fasern erfüllt wäre und ihre Richtung bestimmen würde; dabei gruppiren sie sich zu Inseln mannigfaltigster Form und Grösse. In den tieferen Theilen des Derma bilden die elastischen Fasern ein aus grossen rhombischen Maschen bestehendes Netz, in welchem die heller braun gefärbten Bindegewebsfasern eingeschlossen erscheinen.

Um die Haare ist das elastische Gewebe sehr stark entwickelt. Man beobachtet quere und schräge Bündel von charakteristischem Aussehen: die Bindegewebsscheide, welche den Follikel bildet, ist gleichsam von einer zweiten Scheide umgeben, die aus grossen und dicht gefügten elastischen Fasern besteht, welche an der Peripherie allmälig auseinanderweichen, um sich mit den Fasern des benachbarten Gewebes zu vereinigen. Jedoch nicht alle Haare scheinen von elastischen Fasern

umgeben zu sein. Ob dies ein Mangel in der Färbung ist? Thatsächlich findet man neben Haaren, welche von elastischen Fasern umgeben sind, auch solche, welche von Bindegewebsfasern umgeben sind. Im oberen Theile der Haut habe ich auch Durchschnitte kleiner Haare gesehen, bei denen man an Stelle des Follikels eine dichte Scheide aus elastischen Fasern beobachten konnte; viele dieser Fasern drangen zwischen die Zellen der äusseren Wurzelscheide ein. Jedoch steht diese Scheide nicht immer in demselben innigen Zusammenhange mit dem Follikel; theils haftet sie ihm fest an, zum Theile auch nicht.

In den Längsschnitten machen die elastischen Fasern einen sehr verschiedenen Eindruck; so braucht man sie nicht in derselben grossen Menge anzutreffen wie in den Querschnitten. Und in der That findet man bei einer guten Zahl von Haaren keine wahre elastische Scheide an Stelle des Follikels. Wenn man jedoch gut zusieht, bemerkt man neben den Längsfasern auch viele bräunliche Punkte, welche andeuten, dass die in den Querschnitten beobachtete elastische Scheide vom Messer zerrissen wurde. Die elastischen Fasern verfolgen in der Umgebung der Haare zwei Richtungen: sie verlaufen der Länge nach oder circulär, so dass man den Anschein erhält, als wären zwei verschiedene Scheiden vorhanden, eine äussere — längsfasrige — und eine innere, ringfasrige. Dies dürfte jedoch nicht vollständig genau der Wirklichkeit entsprechen. Nach den Beobachtungen an meinen Präparaten möchte ich vielmehr sagen, dass die elastischen Fasern um den Follikel keine regelmässige vorherbestimmte Anordnung besitzen; sie bilden nicht zwei verschiedene Scheiden — eine längs- und eine ringfasrige — sondern sie bilden nur eine Hülle, welche entweder aus Längs- oder auch aus Ringfasern besteht. Wenn sich dies nicht so verhielte, dann könnte man nicht, wie dies effectiv bei vielen Haaren geschieht, die in der Längsrichtung des Haares verlaufenden Fasern in unmittelbarem Contacte mit dem bindegewebigen Follikel, oder wo dieser fehlt, mit der Epithelscheide sehen, welch letzterer Fall an dem oberen Theile des Haares zutrifft.

Auch die Musculi arrectores pilorum sind von elastischem Gewebe umgeben; sowohl in den Längs- als in den Querschnitten sieht man auch sie von einer Art elastischen Hülle umgeben, die

den zwischengelagerten Bindegewebsfasern zum Theile fest anhängt, zum Theile von ihnen getrennt erscheint. Ferner findet man die dem Haare eigene elastische Scheide an jener Stelle, wo sich die Mm. arrectores ansetzen, keinesfalls unterbrochen, sondern im Gegentheile verdickt, indem sie eine quergelagerte breite Schichte bildet.

An den Blutgefässen, nämlich denen mittleren Calibers, den Präcapillaren, lässt uns das Orcein nicht tief genug in die Geheimnisse der Histologie eindringen, nur die beiden elastischen Scheiden, namentlich die Adventitia der kleinen Venen, treten damit deutlicher hervor. Aber wo das Orcein bessere, elegante, demonstrative Färbungen ergibt, wie bei Schnitten von Arterien mässigen Calibers, sieht man, dass die beiden Tunicae elasticae, die innere und die äussere, nicht getrennt sind, sondern dass von der äusseren feine Fasern entspringen, welche gleichsam ein die Muskelschicht duchsetzendes Netz bilden und sich mit der inneren verbinden. Auch nahe den Capillaren sieht man feine elastische Fasern in Längsrichtung.

An besser gelungenen Präparaten scheint die Wandung der Schweissdrüsen ausschliesslich von elastischen Fasern gebildet zu sein; bei Doppelfärbungen mit Picrocarmin oder Hämatoxylin jedoch sieht man auch ganz gut Muskel- und Bindegewebsfasern. Die elastischen Fasern bilden in gleicher Weise wie bei den Haaren zwei Membranen, eine innere, gebildet aus Ringfasern, und eine äussere, aus Längsfasern bestehende. Auch hier kann man, wie bei den Haaren, an manchen Stellen die innere Scheide in directer Berührung mit der eigenen Wand der Tubuli sehen, während man an anderen Stellen, an Quer- und Schrägschnitten der Glomeruli, die innere Scheide wieder nicht in innigem Zusammenhange mit jener Wand findet. An günstigen Punkten, wo ich die äussere Scheide vollständig sehen konnte, war ich in der Lage zu beobachten, dass dieselbe nicht aus fest mit einander verbundenen Fasern bestehe; es schien vielmehr, dass das die Tubuli umgebende Gewebe in der Nachbarschaft derselben nur engere und etwas verlängerte Maschen bilde, so dass keine wahre Scheide besteht.

An den Talgdrüsen endlich beobachtet man gleichfalls eine Tunica elastica von grosser Dicke, welche jedes Läppchen einhüllt; neben dieser kann man in Schnitten, wo sich gleichzeitig mehrere Läppchen beisammen sehen, Bälkchen und elastische Zwischenwände sehen, welche die Lobuli kreuzen und einen von dem anderen trennen. Ausser dieser inneren Scheide, welche jeden Lobulus umgibt und aus circulären Fasern besteht, besitzen aber die Talgdrüsen auch eine äussere Scheide, gebildet von Fasern, die aus der Höhe zur Tiefe ziehen und sich zwischen die einzelnen Lobuli einfügen. Aber diese so natürlich scheinende Thatsache kann in den Präparaten nicht immer deutlich wahrgenommen werden, was wohl von der geringen Regelmässigkeit der Form der Talgdrüsen abhängt.

2. Behaarte Kopfhaut, nahe der Stirne (32jähr. Weib).

Hier will ich keine Einzelheiten über die allgemeine Verbreitung des elastischen Gewebes bringen, da dieselbe vollständig der am Hinterhaupte gleicht; ebenso wenig will ich mich damit aufhalten, die Vertheilung dieses Gewebes im Papillarkörper, im Derma, an den Haaren etc. zu erläutern, weil ich nur schon Gesagtes wiederholen müsste. Nur einige Einzelheiten will ich erwähnen, zu deren Erläuterung ich im vorgehenden Capitel keine Gelegenheit hatte.

Vorerst will ich bemerken, dass das elastische Gewebe in dieser Gegend bedeutend stärker entwickelt erscheint, ja dass es in solchem Reichthume vorhanden ist, dass man bei einer Durchsicht der Präparate Fälle findet, wo alle anderen Gewebe im Vergleiche zu ihm erst die zweite Stelle einnehmen; doch scheint diese Thatsache wohl von individuellen Verhältnissen abzuhängen.

Ein anderes Factum: in den Präparaten von der Hinterhauptgegend konnte man immerhin noch einige Haarfollikel finden, die, namentlich in ihrem unteren Theile, frei von elastischem Gewebe waren. Um diesen Befund in weiterer Ausdehnung zu begründen, stellte ich Vergleiche an, wobei ich Gelegenheit hatte, eine grosse Zahl von Haarschnitten dieser Gegend zu untersuchen. Von diesen nun habe ich folgendes Resultat erhalten: 4 Haarfollikel, welche, natürlich im unteren

papillären Antheile, vollständig frei von elastischen Fasern und in unmittelbarer Berührung mit den grossen Bindegewebsfasern waren; 9 Follikel mit spärlichem elastischen Gewebe, 32 Follikel, die vollständig von elastischen Fasern eingehüllt waren; wie soll man diese Thatsache erklären?

Ich wollte auch sehen, ob die Haarpapille elastische Fasern enthalte, und da fand ich nun zu meiner Enttäuschung in 7 oder 8 sehr reichen Schnitten nicht eine Spur einer elastischen Faser. Ob dies ein Mangel in der Färbung war? Oder wie soll man sich den entgegengesetzten Fall erklären?

Endlich schickt das Derma von seinen tiefsten Theilen von collagenem Bindegewebe begleitete Ausläufer elastischen Gewebes ab, welche, nachdem sie die Fettschichte durchsetzt haben, fast senkrecht zur Aponeurosis epicranica vordringen. Hier gruppiren sie sich zu dichten Längsbündeln in so grosser Masse, dass sie den Gedanken aufkommen lassen, die genannte Aponeurose sei zum grösseren Theile aus elastischem Gewebe als aus Bindegewebe gebildet.

3. Stirngegend (40jähr. Mann).

Die Papillarräume sind klein, häufig rudimentär, spärlich, besitzen wenige elastische Fasern; diese sind nichts im Vergleiche zu der grossen Menge, welche man tiefer unten beobachtet; hier lassen die Drüsen und Haare breite Zwischenräume, welche gleichsam durchsetzt sind von Gewirren elastischer Fasern. Dieser Ausdruck scheint mir der geeignetste, weil die Fasern sehr dicht verwirrt und gleichsam mit einander verklebt sind, so dass man sie einzeln nicht unterscheiden kann. Mehr in der Tiefe unterscheiden sie sich besser, und bilden Maschen und Schichten, welche parallel der Hautoberfläche angeordnet sind; dies ist wenigstens dann der Fall, wenn die der Haut eingelagerten Organe freien Raum dazu lassen; in den kleinen Zwischenräumen findet man keine einheitliche Anordnung.

4. Augenbraue (40jähr. Mann).

Wie in der vorgenannten Region kleine Papillarräume mit wenig elastischen Fasern, und grosse Gewirre derselben zwischen einem Haare und dem anderen im Derma subpapillare. Mehr in der Tiefe haben die elastischen Fasern wegen des grossen Raumes, welcher von den Talg- und Haarfollikeln ein-

genommen wird, keine Gelegenheit, Schichten oder grosse Maschen zu bilden, und sind fast ausschliesslich um und zwischen den genannten Organen in der vorhin angegebenen Weise zu grossen Bündeln angeordnet.

Im Musculus frontalis zeigen diese Bündel und Maschen die Richtung des Muskels und durchdringen seine Bündel.

5. Wange (22jähr. Mädchen und 40jähr. Mann).

Auch in dieser Gegend sind die Papillarräume klein, rudimentär, selten, und enthalten nur wenige Fäserchen. Auch hier bemerkt man unter den Papillarräumen und unter dem Epithel — welches nicht die gewöhnlichen interpapillären Zapfen bildet, sondern vollständig eben bleibt wie an der Oberfläche — zwischen einem Haare und dem anderen viereckige Räume von verschiedener Grösse, die arm an Bindegewebe, dagegen fast ausschliesslich von solchen elastischen Gewirren erfüllt sind, wie wir sie in der eben beschriebenen Region erwähnten. Diese bestehen aus grossen Fasern, welche so dicht mit einander verfilzt und verwirrt sind, dass sie wie verklebt erscheinen und nicht einzeln unterschieden werden können. Diese Knäuel zeigen hie und da Unterbrechungen, und sind gleichsam von Gefässen, von Drüsengängen und von faserigen Bindegewebsinseln durchbohrt. Diese Pölsterchen erscheinen durch eine helle Zone von der Cylinderzellenschicht getrennt; jedoch zweigen von denselben feine Fäserchen ab, durchdringen diese Zone und enden an verschiedenen Punkten zwischen den Epithelzellen. In der Tiefe verschmächtigen sich die einzelnen Fäden und scheiden sich besser von einander, bis sie sich schliesslich mit den Fasern des darunter gelegenen Netzes vereinigen. Dieses bildet, wo sich Raum genug findet, der Hautoberfläche parallele Schichten und Maschen, zeigt gegenüber den Gefässen, Drüsen und Haaren das gewöhnliche Verhalten und schickt Ausläufer durch die Fettschichte, welche immer von Bindegewebe begleitet sind.

6. Kinn (40jähr. Mann).

Dieselbe Anordnung wie an den Wangen, ausgenommen einige Abweichungen. Wir finden: kleine Papillarräume von geringer Höhe, mässig mit elastischen Fasern versehen, welche in der darunter liegenden Schichte beginnen, aus der Tiefe in

die Höhe steigen und bisweilen zwischen den Cylinderzellen endigen; unmittelbar darunter breite, unregelmässig viereckige Räume, welche seitlich von Haaren begrenzt werden, und von Gewirren elastischer Fasern durchsetzt werden, wie in der vorerwähnten Region; darunter Schichten und Netze in der gewöhnlichen Weise.

7. Unterlippe (dasselbe Individuum).

Die elastischen Fasern verhalten sich je nach der Oberflächenbeschaffenheit, also am Rande des Lippenrothes und an der Schleimhaut verschieden. Am Rande der Haut gegen das Lippenroth, wo die Papillarräume mehr oder weniger breit, hoch gewölbt erscheinen, steigen die elastischen Fasern in mässiger Menge und gut unterscheidbar in die Höhe, um so zahlreicher, einen je weiteren Raum die Papille einnimmt.

Die Fasern nehmen jedoch nicht nur die Randpartien ein, sondern sie ziehen auch durch die Mitte des Papillarkörpers, wobei sie in wellenförmigem Laufe der Längsachse der Papille folgen, und endigen, indem sie sich an das Cylinderepithel anschmiegen oder auch bisweilen zwischen die Zellen desselben eindringen. Gelangt man aus diesen Papillarräumen heraus, dann gruppiren sich die Fasern zu Schichten und dichten Netzen mit rhombischen Maschen, welche parallel der Hautoberfläche gerichtet sind.

In der letzteren, nämlich der Haut, wo die Papillarräume klein und rudimentär sind, beobachtet man die gewöhnlichen viereckigen breiten Räume, von Fasergewirren durchwirkt, wobei man jedoch gut wahrnehmen kann, dass die Fasern eine der Unterfläche der Epidermis parallele Richtung einhalten. Unterhalb der Drüsen und Haare ordnen sich die Fasern zu langen Strängen, die sich verflechten und rhombische Maschen von verschiedener Grösse bilden, in welchen Bindegewebe und Bindegewebsbündel in nicht allzu reicher Menge eingeschlossen sind; die Richtung der Maschen ist die gewöhnliche.

An jenem Theile, welcher von dem Musculus orbicularis eingenommen wird, begleiten die Fasern das Perimysium internum et externum.

Am Innenrande der Lippe und an der Schleimhaut selbst sind die elastischen Fasern sehr dünn und spärlich, sowohl im

Papillarkörper als in der Submucosa; je tiefer man aber kommt, desto grösser, dichter und reichlicher werden sie, und gruppiren sich in der gewöhnlichen Weise. Auch die Schleimdrüsen sind von einer elastischen Tunica umgeben.

8. Unterlippe (mit Bart; dasselbe Individuum).

Hier müsste ich dasselbe sagen, wie in der vorher beschriebenen Region, und gehe deshalb darüber hinweg. Ich bemerke nur, dass die elastischen Fasern hier, wo der meiste Raum von den Haaren und anhängenden Drüsen eingenommen ist, auch in den tieferen Theilen der Haut nicht die gewöhnliche der Oberfläche parallele Richtung einhalten, sondern fast ausschliesslich dazu dienen, die Haarfollikel einzuhüllen.

9. Nasenflügel (dasselbe Individuum).

Auch hier Verschiedenheiten in der Anordnung der elastischen Fasern, je nachdem man die Innenfläche, den Rand oder die Aussenfläche untersucht. An letzterer sind die Papillarräume hoch, eng, oben abgerundet, dicht neben einander gestellt, und regelmässig angeordnet. Sie werden von den elastischen Fasern in reicher Menge in der Längsrichtung mit wellenförmigem Verlaufe durchsetzt; man findet auch einige interepitheliale Endungen. Im Derma subpapillare, das verhältnissmässig arm an Bindegewebe ist, bilden sie ein dichtes, parallel der Oberfläche angeordnetes Netz, und enden am Perichondrium. Dieses ist zum grossen Theile aus langen, dünnen, wenig geschlängelten elastischen Fasern gebildet.

Je mehr wir uns dem Rande des Nasenflügels nähern, desto grösser, tiefer, aber auch unregelmässiger wird der Papillarkörper; auch die elastischen Fasern sind reichlicher und immer in der grösseren Achse der Papillen gerichtet; interepitheliale Endigungen. Unter dem Papillarkörper bilden die Fasern oft ausserordentlich dichte Netze und Schichten, die auch eine senkrechte Richtung zeigen, zumeist jedoch in der gewöhnlichen Weise angeordnet erscheinen, je nachdem von den Follikeln und Drüsen Raum übrig gelassen wird.

Am Rande und an der Innenseite ist der Papillarkörper unregelmässig, oft klein und rudimentär; trotzdem sind die elastischen Fasern hier nicht allzu spärlich. Tiefer unten bemerkt man, seitlich von Haaren und Drüsen begrenzt, zum

Theile enge und sehr tiefe, zum Theile breite Räume, die fast ausschliesslich von elastischen Fasern gefüllt erscheinen, welche dicht gedrängt und förmlich miteinander verklebt sind, wie an der Wange und den anderen oben beschriebenen Regionen.

10. Oberes Augenlid (dasselbe Individuum).

An der Hautoberfläche verfolgt das Epithel nur eine leicht geschwungene Linie; deshalb ist der Papillarkörper spärlich; er wird aber immer reichlicher, je mehr man sich dem Ciliarrande nähert; die Papillen sind wenig hoch, häufig schief gestellt und breit. Eine mässige Menge dünner geschlängelter elastischer Fasern durchdringt dieselben. Unter dem Papillarkörper werden die Fasern grösser und zahlreicher und bilden sehr häufig Schichten und Netze, welche der unteren Rundung des Epithels parallel gerichtet sind. Tiefer unten betten sich die Fasern zwischen die Bündel des Musculus orbicularis und das Bindegewebe, ohne eine bestimmte Richtung einzuhalten; sobald sie jedoch an den Tarsus gelangt sind, verfolgen sie denselben in seiner ganzen Länge und bilden eine Art Scheide um ihn.

Von der Mündung der Cilien an, am ganzen Innenrande bis zur Conjunctiva tarsi finden sich sehr zahlreiche Papillen, jedoch sind sie kleiner und zumeist spitzig; trotzdem sind hier die elastischen Fasern keineswegs spärlich und dringen häufig zwischen die erste Lage der Epithelien ein. Unter dem Papillarkörper bilden sie ein dichtes Stratum, welches dem Bogen des Augenlides parallel verläuft; von diesem entspringen Abzweigungen, welche die Ciliarfollikel, die ihnen anhaftenden Talgdrüsen und den Musculus Riolani umgeben.

In der Submucosa der Conjunctiva stellt sich das elastische Gewebe als ein dichtes Band dar, welches die Scheide des Tarsus bildet. Innerhalb dieser finden sich die elastischen Fasern fast ausschliesslich an den Wänden der Höhlungen, welche die Lobuli der Meibom'schen aufnehmen und bilden für dieselben gleichsam eine Membran, welche aber, wahrscheinlich wegen der Zusammenziehung derselben in Folge der Wärme bei der Einbettung — mit ihnen nicht zusammenhängt; elastisches Gewebe findet man auch in den Septen zwischen den Lobulis, wo sie fein sind, und spärlich auch in den Spalten zwischen den Faserzellen des Tarsus.

11. Ohrläppchen (dasselbe Individuum).

Das Stratum Malpighi bildet hier keine interpapillären Zapfen; die ausserordentlich zahlreichen Wollhärchen und Schweissdrüsengänge dagegen mehr weniger breite und hohe Räume, welche je nach dem Verhalten der Epidermis oben abgerundet oder auch unregelmässig viereckig sind. Diese Räume sind durchwirkt von elastischen Faser-Gewirren, in denen jedoch die Fasern nicht so dicht gefügt erscheinen, dass man sie nicht gut unterscheiden könnte. Auch zeigen die Fasern deutlich das Bestreben, sich transversal, also parallel zur Hautoberfläche zu richten, namentlich in breiten Räumen. In der Nähe der Epidermis enden die Fasern direct und sind dicht nach Art eines Federbartes angeordnet; viele senden ihre Enden auch zwischen die Cylinderzellen. Wie nun die Fasern allmälig in die Tiefe gelangen, verlieren sie ihre natürliche Richtung, da sie den Schweissdrüsengängen und Bälgen der Talgfollikel, die hier sehr zahlreich sind, folgen und Ausläufer zwischen die Fettschollen schicken müssen. Wenn man bedenkt, dass das Ohrläppchen nur von zwei Hautlamellen gebildet wird, die recht arm an Bindegewebe sind, kommt man zu dem Schlusse, dass das Ohrläppchen wie das Präputium einer der an elastischen Gewebe reichsten Körpertheile ist.

12. Hals, hintere Gegend (dasselbe Individuum).

Die Epidermis bildet kammartige, fast gleichförmige Erhebungen von verschiedener Grösse, welche 1, 2, 3 oder auch 4 Papillen umfassen; dünne elastische Fasern durchziehen dieselben aus der Tiefe nach der Höhe gerichtet; viele derselben enden in der tiefsten Lage der Cylinderschichte. Diese Faserchen nehmen ihren Ursprung von einer dichten und mächtigen Schichte grosser Fasern, welche, der Hautoberfläche parallel gerichtet, das ganze Derma subpapillare einnehmen und nur stellenweise sehr enge Maschen bilden, in denen sich das spärliche Bindegewebe befindet. Je tiefer man gelangt, desto mehr erweitern sich dieselben, bilden grosse rhombische Maschen, in denen sich sehr reichliche und grosse Bindegewebsbündel befinden. Auch diese Maschen halten die Richtung der darüber gelegenen Schichten ein.

13. Regio suprascapularis (dasselbe Individuum).

Auch hier bildet die Epidermis kammartige Erhebungen, die aber breiter und weniger gleichförmig sind; sie umfassen eine veränderliche Zahl kleiner, schmaler, wenige elastische Fasern enthaltende Papillen. Wegen der unregelmässigen Oberflächenbeschaffenheit der Epidermis haben auch die elastischen Fasern im Derma subpapillare keine einheitliche Richtung; man kann Bündel, Schichten und Maschen wahrnehmen, die schräg nach aufwärts gerichtet sind, zumeist sich jedoch in, den Bögen des Stratum Malpighi paralleler Richtung halten. Zahl und Grösse der Fäden sind ziemlich, aber nicht sehr bedeutend, da das Bindegewebe ungefähr in gleichem Masse entwickelt ist. In der Tiefe des Derma finden sich grosse Maschen, welche dicke Bindegewebszüge einschliessen.

14. Rückengegend (vom selben Individuum).

Auch hier bildet die Epidermis Erhabenheiten; sie sind jedoch flacher, breiter und umfassen eine grössere Zahl von Papillen. In diese steigen elastische Fasern herauf, durchkreuzen sich und bilden nicht allzureichliche Maschen. Im darunterliegenden Derma sind die Fasern grösser und zahlreicher und bilden ziemlich dichte Schichten und rhombische Maschen, die mehr weniger der Oberfläche parallel verlaufen. In der Tiefe des Derma dickere Fäden und grössere, breitere Maschen.

15. Regio deltoidea (von demselben Individuum).

Vertheilung fast gleich wie in der vorgeschilderten Region.

16. Regio mammaria (von demselben).

Kleine, zumeist conische Erhebungen der Epidermis mit wenigen schmalen Papillen, in denen die Fasern nicht allzureichlich vorhanden sind. Im Derma subpapillare bilden zahlreiche dicke Fasern eine dichte, gleichförmige und continuirliche Schichte, in welcher sich in grossem Abstande von einander Drüsen und Haare befinden, zwischen denen die Fasern in gewohnter Weise angeordnet sind. In manchen Präparaten hat diese Schicht das Aussehen eines Netzes mit langgestreckten Maschen. Tiefer unten grössere Maschen.

17. Aussenfläche des Armes (18jähr. Jüngling).

Nur geringe Abweichungen von den eben genannten Regionen. Die Erhebungen der Epidermis sind zumeist breit

und umfassen viele Papillen mit reichlichen elastischen Fasern — im Stratum subpapillare enge Maschen, welche den Krümmungen der Epidermis folgen. — Die tieferen Maschen grösser etc.

18. Aussenfläche der grossen Labien (16jähr. Mädchen).

Die Epidermis bildet breite Leisten von unregelmässiger Gestalt, die häufig gestielt erscheinen; unter denselben ein breiter Papillarkörper mit feinen, netzartig angeordneten elastischen Fasern. Unter den interpapillaren Zapfen, die gleichfalls breit und abgerundet sind, bilden die Fasern eine dichte Lage, welche längs der Epidermis hinstreicht. Tiefer unten keine bestimmte Anordnung, da zu viel Raum von den Drüsen und Haaren eingenommen wird. Bemerkenswerther Weise ist in der Tiefe des Derma das elastische Gewebe stärker und das Bindegewebe weniger entwickelt, im Gegensatze zu dem oberflächlichen Derma, das reich an Bindegewebe ist.

19. Nates (40jähr. Mann).

Die Epidermisleisten umfassen 1—5 Papillen; das Derma ist dick. Im Papillarkörper sind die Fasern in der gewöhnlichen Weise angeordnet, bilden jedoch an der Peripherie eine zarte, dichte Schichte; intraepitheliale Endigung. Unter den verlängerten interpapillären Zapfen bilden die Fasern eine zu der Krümmung des Epithels parallele ausserordentlich dichte Schicht. In der Tiefe des Derma sehr dichte Schichten und Maschen, vorwiegend in der gewöhnlichen Weise angeordnet. Das elastische Gewebe scheint reichlicher vorhanden als das Bindegewebe. Im Fettgewebe findet man so gewaltige Bündel, dass sie dasselbe in Inseln zertheilen.

20. Aussenfläche des Schenkels (40jähr. Mann).

Genau dieselben Verhältnisse wie in der eben beschriebenen Region.

21. Innenfläche des Schenkels (40jähr. Mann).

Die Epidermis bildet weniger hohe, jedoch breitere Erhebungen, welche eine grössere Zahl an elastischen Fasern verhältnissmässig reicher Papillen umfassen. Im Derma subpapillare ein dichtes, continuirliches und dickes Lager elastischer Fasern parallel zur Hautoberfläche.

22. Knie (40jähr. Mann).

Stratum corneum und Derma dick. Papillarkörper klein, conisch, dicht gedrängt, erfüllt von elastischen Fasern mit intraepithelialen Endigungen. Das ganze Derma subpapillare ist von einer dichten Schichte grosser, elastischer Fasern eingenommen, welche aus dicht aneinander gelagerten Bündeln besteht, zwischen denen nur wenige und enge Maschen für das relativ spärliche Bindegewebe vorhanden sind. Die Fasern haben die gewöhnliche Richtung.

23. Wade (40jähr. Mann).

Die Erhebungen klein, sehr breit aber niedrig, mit einem unregelmässig geformten Papillarkörper, dessen breite Papillen zumeist weit von einander entfernt sind. In diesen nicht viele, aber genügende elastische Fasern mit intraepithelialen Endigungen. Im darunter liegenden Derma vorwiegend weite Maschen von grossen Bindegewebsbündeln erfüllt.

24. Vordere Tibialgegend (40jähr. Mann).

Haut zumeist glatt, mit spärlichen conischen niedrigen Hervorragungen; Papillarkörper von mannigfacher Gestalt, zumeist niedrig im Verhältnisse zur Entfernung der Papillen untereinander. In diesen zarte, gut unterscheidbare Fasern häufig mit intraepithelialen Endigungen. Im übrigen Derma zumeist mächtige, zu langen und schmalen rhombischen Maschen angeordnete Fäden; hie und da grosse, schräg oder transversal verlaufende Bündel.

25. Achselhöhle (40jähr. Mann).

Epidermis vielfach gewellt, Papillarkörper von mannigfacher Grösse und Gestalt; in den Papillen Fasern im Verhältniss zur Grösse der Papillen: intraepitheliale Endigungen. Im oberflächlichen Derma bilden die Fasern Schichten und Netze, welche sich nach der Biegung der Unterfläche des Epithels richten. In der Tiefe weite Maschen parallel zur Hautoberfläche.

26. Handteller (18jähr. Jüngling).

Hornschichte dick, Stratum Malpighi auch gut entwickelt; Papillarkörper ziemlich hoch, conisch und schmal. Die elastischen Fasern durchdringen die Papillen in beträchtlicher Menge, durchsetzen sie vollständig, wobei sie sich ein wenig an der Peripherie verdichten und dringen häufig zwischen die

Epithelzellen. An der Basis der Papillen und dicht unter der Rundung der intrapapillären Zapfen bilden die Fasern ein dichtes Band. Eine helle Linie trennt diese Fasern häufig vom Cylinder-Epithel; jedoch besteht häufig auch keine derartige Linie, indem die Fasern das Epithel berühren und zwischen den Zellen desselben endigen. Die dünnen Fasern erscheinen gestreckt, die dickeren jedoch geschlängelt und verwirrt, dies sowohl in den Papillen als in dem subepithelialen Streifen. Im Derma bilden sie zwischen einem Schweissdrüsenausführungsgange und den anderen rhombische Maschen, deren Längsrichtung aus der Tiefe in die Höhe zieht. An den erwähnten Ausführungsgängen sind diese Maschen unterbrochen und ihre Fasern vereinigen sich mit den Längsfasern der Tunica externa der Gänge. Im tieferen Derma ist das elastische Gewebe mächtiger entwickelt. Man beobachtet grosse Maschen, Schichten und dichte Bündel, welche ihren Ursprung von den grossen Bündeln nehmen, die, zwischen dem Fettgewebe und den Schweissdrüsenglomerulis durchdringend, von der Fascia aponeurotica entspringen.

27. Fingerbeere (18jähr. Jüngling).

Dieselben Verhältnisse wie am Handteller.

28. Ferse (40jähr. Mann).

Stratum corneum, sowie Stratum Malpighi sehr dick. Papillarkörper hoch, conisch, regelmässig angeordnet. Derma sehr dick, vornehmlich aus fibrösem Bindegewebe bestehend. Im Papillarkörper erheben sich die dichten elastischen Fasern gerade in die Höhe und erfüllen den ganzen Raum der Papille; die mittleren sind die längsten und dringen häufig zwischen die Epithelzellen. Die seitlichen werden immer kürzer, je mehr sie sich der Basis der Papille nähern. In manchen breiteren Papillen befinden sich auch einzelne etwas geschlängelte Fasern. Im Derma sind die elastischen Fasern im Verhältnisse zum Reichthume an Bindegewebe sehr dünn und spärlich und bilden weite rhombische Maschen, deren Längsachse in der Höhenrichtung steht. Im tiefen Theile des Derma folgen sie nur in nächster Umgebung der Schweissdrüsenausführungsgänge der Richtung derselben. Grössere und reichlichere Fasern findet man unterhalb des Derma, wo sie die

Drüsenglomeruli, Bindegewebsbündel und Fettträubchen einhüllen und umschmiegen, in einer Weise, wie man es nicht leicht in einer anderen Region findet.

29. Fusssohle (40jähr. Mann).

Hornschichte und Stratum Malpighi dick — Papillen wenig hoch, schief, von einander entfernt — die intraepithelialen Zapfen wenig tief und breit. Das Derma ist dick, aber nicht so wie in der vorhergehenden Region und wird von laxem Bindegewebe gebildet. Das Fettgewebe sehr reich. Im Papillarkörper sind die elastischen Fasern reichlich vorhanden und mässig geschlängelt; sie verfolgen die Richtung der Papillen aus der Tiefe in die Höhe und häufen sich namentlich in der Peripherie derselben an; intraepitheliale Endigungen. Unter den intrapapillären Epithelzapfen befindet sich eine dichte continuirliche Lage elastischer Fasern, den Epithelzellen angeschmiegt und im Zusammenhange mit den peripheren Fasern der Papillen. Im darunter liegenden Derma grosse Maschen und Bündel, wie in der vorgenannten Gegend schräg aus der Tiefe nach der Höhe gerichtet. Auch die elastischen Fasern der Subcutis verhalten sich wie dort.

30. Nägel (18jähr. Jüngling, 45jähr. Mann).

α) Senkrechte Querschnitte. Im Verhältnisse zu anderen Gegenden ist hier das elastische Gewebe sehr wenig entwickelt, da ja, wie man weiss, das Nagelbett zum grössten Theile aus fibrösem Bindegewebe gebildet wird. Man beobachtet drei verschiedene Arten der Vertheilung: In den Papillen, welche klein, hoch und dünn erscheinen, vertheilen sie sich in gewöhnlicher Weise aus der Tiefe zur Höhe ziehend, an Zahl verhältnissmässig spärlich und haften fest am Epithel. — Im Derma subpapillare bilden sie ein dichtes und dickes Lager, das gleichsam ein Bogengewölbe bildet, auf welchem die intrapapillaren Epithelzapfen emporsteigen. Dies Verhältniss beobachtet man im mittleren und dem der Lunula zunächst gelegenen Theile des Nagels, wo auch die Fasern des Papillarkörpers nur Ausstrahlungen dieses Bogens bilden. Je mehr man aber im Nagelbette nach vorne kommt, desto mehr entfernt sich dieser Bogen vom Papillarkörper, und es tritt eine compacte, fibröse Schichte dazwischen,

in welchen man nur spärliche, dünne elastische Fasern findet. Unter dem Bogen beobachtet man nur spärliche und dünne Fasern; aber in den Retinacula unguium (welche bekanntlich Bindegewebsstreifen sind, die divergirend vom Perioste beginnen und senkrecht nach dem Nagelbette emporsteigen, wobei sie Zwischenräume für die Schweissdrüsen und die Gefässe übrig lassen) sind die elastischen Fasern sehr reichlich und verfolgen, vielfach geschlängelt, die Richtung derselben aus der Tiefe in die Höhe und bilden mit diesen Bändchen; diese sind reihenweise angeordnet, wie die Zähne einer Zahnstange und durch lockeres Bindegewebe von einander getrennt, in welchem die Drüsen und Blutgefässe liegen.

β) Senkrechter Längsschnitt. An gut gelungenen Schnitten beobachtet man oberhalb der Retinacula von vorn nach hinten gehend, ein compactes Band von Fasern in Kreisbogenform, dessen Gipfel mit der Mitte des Nagels zusammenfällt; hier hängt es auch mit dem Papillarkörper zusammen, während es an der Peripherie von diesem entfernt ist, so dass der Bogen sowohl in Quer-, wie in Längsschnitten ein vollkommen gleiches Verhalten zeigt. Man beobachtet ferner, dass die Fasern der Retinacula drei verschiedene Richtungen haben: eine von vorn nach rückwärts, die zweite von rückwärts nach vorne und drittens im mittleren Theile senkrecht aus der Tiefe in die Höhe.

31. Praeputium (14jähr. Mann).

Die Papillen zumeist ziemlich gross, oben abgerundet, fast immer gleichförmig regelmässig angeordnet und dicht beieinanderstehend. Die elastischen Fasern sind hier in grosser Zahl vorhanden und so geschlängelt, wie man dies in keiner zweiten Region antrifft; intraepitheliale Endigungen. Unter den intraepithelialen Zapfen folgt eine zarte Schicht von Fasern der Krümmung derselben und manches Fäserchen endet im Epithel. Das ganze übrige Derma ist fast ausschliesslich von elastischen Fasern erfüllt; diese bilden ein dichtes Geflecht, sind vielfach geschlängelt und im Sinne der Ausdehnung der Haut gerichtet. Ihre Menge ist so gross, dass das Derma fast ausschliesslich von elastischen Fasern gebildet zu sein scheint. In jenem Bindegewebe, welches die beiden Blätter von ein-

ander trennt, sind sie selten. Zwischen beiden Blättern scheint aber keine bemerkenswerthe Differenz in Bezug auf die Menge des elastischen Gewebes zu bestehen.

32. Scrotum (35jähr. Mann).

Die Epidermis bildet grosse und hohe Erhabenheiten, die ein wenig auseinanderstehen und 4—6 Papillen von mannigfacher Grösse umfassen. Stark geschlängelte elastische Fasern steigen in ihnen in mässiger Menge aus der Tiefe zur Höhe auf. Unter diesen Papillarräumen, und zwar in jenem Raume, der durch die Epithelerhebung gebildet wird, sind die Fasern aus der Höhe nach der Tiefe gerichtet, recht reichlich vorhanden, stark geschlängelt und verwirrt. Tiefer unten, an der Basis dieser Erhebungen und unter der Epidermis, welche dieselben von einander trennt (daselbst finden sich nur wenige Papillen), sind die Fasern sehr zahlreich, gross und geschlängelt und verfolgen eine zur Hautoberfläche parallele Richtung. In der Tunica dartos sind die elastischen Fasern nicht sehr reichlich.

Resumé der Beobachtungen.

Wie aus der Beschreibung der einzelnen Regionen hervorgeht, möchte ich mich nicht für die gewöhnliche Eintheilung des Derma in eine portio papillaris und reticularis entscheiden und dies aus mehreren Gründen. Erstens weil diese Eintheilung eine rein künstliche ist; dann weil das Derma in seiner Gesammtheit, auch im Papillarkörper, besonders wo dieser stark entwickelt ist, ein Reticulum darstellt; endlich weil das Reticulum verschieden gestaltet ist, je nachdem man es in den Papillen, im Derma subpapillare, oder in den tieferen Theilen desselben betrachtet; endlich nach der natürlichen Thatsache, dass das Reticulum im Papillarkörper und im oberen Theile des Derma aus einem mehr oder weniger lockeren oder compacten fibrocellulären Bindegewebe, in der Tiefe jedoch aus mehr weniger grossen und dichten Bindegewebsbündeln besteht. Mit Sicherheit lässt sich jedoch eine genaue Unterscheidung dieser zwei Arten des Bindegewebes nicht vornehmen; da jedenfalls, wie aus den vorhergehenden Beschreibungen zu ersehen ist, das elastische Gewebe in der Art seiner Vertheilung und

im Grade seiner Entwickelung dem Bindegewebe untergeordnet ist, halte ich es für zweckmässig, im Resumé folgende Ordnung einzuhalten:

1. Papillarkörper.

Die elastischen Fasern finden sich in jedem Papillarkörper, oder besser gesagt, im Raume einer jeden Papille, ob derselbe nun gross oder klein sei. Ich habe gesagt im „Raume" der Papille, weil sich die Fasern nicht mit dem Papillarkörper begrenzen, sondern häufig die Grenzen desselben überschreiten, bis sie das Epithel streifen oder berühren. Dies ist eine Thatsache, jedoch nicht immer deutlich erkennbar, und man findet häufig zwischen dem Papillarkörper und dem Epithel eine ungefärbte Trennungslinie; diese scheint mir jedoch mehr eine scheinbare als reale zu sein, hervorgebracht durch einen Mangel in der Färbung; sehr häufig gelingt es auch nicht diese Trennungslinie zu sehen, dagegen viele Endigungen der Fasern in der ersten Reihe der Epithelien.

Die Fasern durchdringen, wie gesagt, das Innere des Papillarraumes; in manchen Regionen häufen sie sich jedoch an der Peripherie desselben stärker an, und sind im Centrum spärlich. Dieses Verhältnis ist namentlich in jenen Regionen sehr hervortretend, an denen die Haut wenig verschieblich und Druck oder Zerrung ausgesetzt ist (Handteller, Fingerbeere, Fusssohle etc.).

In diesen Gegenden findet man auch die intraepithelialen Endigungen häufig; jedoch beobachtet man dieselben fast in der ganzen Ausdehnung der Haut, und nicht nur in den Papillarräumen, sondern auch ausserhalb derselben an der ganzen unteren Epithelgrenze, ja auch bei den Haaren an jenen Punkten, an denen die bindegewebige Scheide fehlt und die elastische scheide in innigem Contacte mit der Epithelschichte steht.

Die Fasern durchdringen den Papillarkörper im Sinne der Längsachse der Papillen, und je nachdem diese senkrecht oder schräg stehen, sind auch die Fasern senkrecht oder schräg gelagert. Ist jedoch der Raum der Papille breit, dann zeigen sie die Tendenz sich transversal anzuordnen, das heisst parallel zur Oberfläche der Haut oder zur unteren Begrenzungslinie des Epithels.

Die Menge und Grösse der Fasern ist proportional der Grösse und Höhe der Papillarräume, so dass die Fasern umso zahlreicher und grösser sind, je grösser und höher der Papillarraum ist. Jedoch kann auch das Gegentheil stattfinden, so dass grosse und zahlreiche Fasern in Papillen vorhanden sind, die nur einen kleinen Raum einnehmen. Dies findet wieder an solchen Stellen statt (siehe die oben erwähnten), wo die Haut starkem Drucke unterworfen und das System der Papillen reichlich entwickelt ist.

Die Schlängelung der Fasern ist gar nicht oder nur wenig in engen, conischen und hohen Papillen ausgeprägt; sie wächst allmälig, je breiter die Papillen werden, bis endlich ein kleines Netz entsteht. Dies alles steht wieder in einem Verhältnisse zur Verschieblichkeit der Haut, so dass die Schlängelung kaum angedeutet erscheint an Gegenden, wo die Haut wenig beweglich ist, hingegen an leicht verschieblichen Hautstellen ungemein deutlich hervortritt.

Und nun, einige Bemerkungen: zuerst über die intraepithelialen Endigungen, welche von einigen (Unna, Zenthoefer) verneint, von anderen (Balzer) zugegeben wurden. Auch ich habe sie, wie aus dem descriptiven Theile zu ersehen ist, beobachtet, und nicht zufrieden mit meinen Augen, welche sich täuschen konnten, liess ich sie auch Personen sehen, die besser als ich im Mikroskope zu lesen verstanden, und diese Personen haben meine Beobachtungen bestätigt. Natürlich habe ich auch die Beobachtungen und Fehlerquellen, welche Zenthoefer angibt, in Rechnung gezogen. Schrägschnitte, bei denen man die Fasern über das Epithel hinziehen sieht, wurden nicht zur Entscheidung der Frage herbeigezogen; ich habe Doppelfärbungen mit Carmin und Hämatoxylin gemacht, um die Epithelzellen besser hervortreten zu lassen.

Die weiteren Bemerkungen betreffen die Function der elastischen Fasern im Papillarkörper; ich glaube, der Idee Unna's folgend, dass man heute eine sehr wahrscheinliche, wenn nicht sichere Erklärung dieser Function geben kann. Die Papillen sind doch Organe, welche einer Veränderung des Volumens unterworfen sind: sie müssen sich verlängern, verbreitern, verschieben, je nach den Stössen, Pressungen und

Zerrungen, welchen die Haut unterworfen wird. Wenn dieselben nun auch in den sogenannten Epithelzapfen und im Bindegewebe einen mächtigen Schutz finden, so könnten sie doch nicht, ohne Gefahr zu laufen, eine dauernde Beschädigung zu erleiden, irgend welche Veränderung ihres Volumens und ihrer Form ertragen, wenn sie nicht von den elastischen Fasern unterstützt und beschützt würden, wenn diese ihnen nicht die Möglichkeit bieten würden, das Caliber zu verringern und wieder zu gewinnen, kurz wenn ihnen die elastischen Fasern nicht jenen Tonus verleihen würden, welchen sie auch den Blutgefässen verleihen. Ich muss daher der Meinung Unna's zustimmen, welcher den elastischen Fasern die Function zuschreibt, dem Papillarkörper, der bei den Bewegungen der Haut verzerrt und verdrückt wird, seine Richtung und Form wieder zu geben. Diese Ansicht ist auch weniger gezwungen, als sie beim ersten Anblicke zu sein scheint. Es ist dieselbe Ansicht, welche sich im Elasticitäts-Mechanismus einer stählernen Sprung- oder Spiralfeder findet, die in der Physiologie beim Tonus der Gefässe vorhanden ist und von elastischen Fasern geliefert wird. Nur muss man hier diese Ansicht etwas erweitern, und noch ein beschützendes Moment mit einbegreifen, da das letzte Ziel dieses Tonus doch nur darauf gerichtet ist, zu beschützen.

2. Derma subpapillare und subepitheliale.

In diesem Theile beobachtet man eine grössere Mannigfaltigkeit in der Anordnung der elastischen Fasern. Sie scheinen das Bestreben zu haben, je nach den verschiedenen Regionen der Haut in verschiedener Weise sich anzuordnen, und verschiedene Typen zu bilden. Ich will nicht vorschnell eine vollständige Classification derselben vornehmen, sondern mich darauf beschränken, einige besonders in die Augen springende zu erwähnen.

α) Den am meisten charakteristischen Typus, welchem ich sonst nirgends begegnete, fand ich in den Regionen des Gesichtes (Stirn, Augenbrauen, Lider, Wangen, Lippen, Kinn, Nasenflügel und auch Ohrläppchen). Ich will ihn in Ermangelung eines besseren Ausdruckes den Knäuel- oder Polstertypus nennen, da die Fäden nach Art eines Knäuels oder Wollpolsters verwirrt und verwickelt sind; ihre Quantität ist grösser als an anderen Stellen.

Wollen wir einen Vergleich mit den darüber und darunter liegenden Theilen anstellen, dann werden wir finden: geringe Entwickelung im Derma papillare, und mässige — aber noch nicht in gleichem Verhältnisse wie in anderen Regionen — im tiefen Derma.

β) Einen anderen Typus finden wir an den Aussenflächen, wo das Derma sehr dick, die Haut mehr weniger verschieblich und Zug und Pressung ausgesetzt ist (hintere Halsgegend, Rücken, Schulter, Aussenfläche der Arme und Beine etc.). Hier, wo die elastischen Fasern im Papillarkörper gleichfalls nur in mässiger Menge vorhanden sind, finden wir im Derma subpapillare und subepitheliale eine dichte Lage von Fasern, welche zuweilen den Wellenlinien des Epithels folgt, zumeist jedoch der Hautoberfläche parallel gerichtet ist. Im mittleren Theile des Derma verbreitet sich diese Lage ein wenig und bildet ein engmaschiges Netz, welches im Sinne der Ausdehnung der Haut gestreckt ist (im Gegensatze sehen wir rhombische Maschen im tiefen Derma).

γ) Einen anderen Typus zeigen uns folgende Regionen: Handteller, Fingerbeere, Nagelbett, Fusssohle, Ferse, Regionen, in welchen die Haut heftigem Drucke ausgesetzt und wo auch das System der Papillen sehr ausgebildet ist. Hier bemerken wir eine dichte Lage elastischer Fasern, welche die intrapapillären Zapfen streift, und sich mit dem Stratum papillare verbindet (welches, wie wir gesehen haben, sehr ausgebildet ist). Aber unter dieser Lage befindet sich im mittleren Theile des Derma, das zum grössten Theile aus compactem fibrösen Bindegewebe besteht, kaum ein lockeres Netz von dünnen Fasern (welches einen starken Gegensatz zu dem Reichthume des tiefen Derma und des subcutanen Gewebes an elastischem Gewebe bildet); dabei halten diese Fasern eine Richtung aus der Tiefe nach der Höhe ein, alles entgegengesetzt, wie man es an anderen Hautstellen beobachtet.

δ) Das Knie, dessen Derma von lockerem netzartigen Bindegewebe gebildet wird, stellt uns wieder einen anderen Typus dar. Hier finden wir in der ganzen Dicke des Derma ein gut entwickeltes Netz elastischer Fasern parallel der Hautoberfläche gelagert. Das Knie kann nun als Muster für die

Haut aller Innenflächen und jener Gegenden dienen, wo sie beweglich und dünn ist (mit Ausnahme der folgenden) und wo man ein an elastischen Fasern ausserordentlich reiches Derma findet, das aber nur sehr spärliches, meist netzförmiges Bindegewebe aufweist.

ε) Einen weiteren Typus bietet uns das Präputium dar, welches gleichfalls sehr arm an Bindegewebe, dagegen ausserordentlich reich an elastischen Fasern ist, so dass es am besten mit dem Ohrläppchen verglichen werden kann. Ein specieller Charakter der elastischen Fasern am Präputium, den ich an keiner anderen Stelle getroffen habe, besteht in der reichlichen Schlängelung, welche uns auch die ausserordentliche Elasticität des Präputium erklärt.

3. Das tiefe Derma.

In diesem sind die Fasern grösser als in den darüberliegenden Theilen der Haut. Allgemeine Charaktere derselben: sie bilden viereckige oder rhombische Maschen, die je nach der grösseren oder geringeren Dicke der Bindegewebsbündel mehr weniger weit sind. Die Entwickelung dieses Netzes hält gleichen Schritt mit der Entwickelung des Bindegewebes, das heisst, das Netz ist um so reichlicher, je stärker das collagene Bindegewebe entwickelt erscheint. Daher finden wir auch in jenen Regionen, welche unter den Typen β, γ, δ, geschildert werden, in denen das tiefe Derma reich an collagenen Bündeln ist, auch eine reichliche Entwickelung des elastischen Netzes; dagegen haben die unter den Typen α und ε beschriebenen Regionen ein nur wenig entwickeltes elastisches Netz, weil auch das tiefe Bindegewebsnetz nur wenig ausgebildet erscheint. (Das Gegentheil haben wir im mittleren Theile des Derma jener Region [Typus γ] gesehen, in welchem das compacte fibröse Bindegewebe vorherrscht: hier haben wir das elastische Netz nur in geringer Entwickelung vorgefunden.)

4. Das subcutane Gewebe.

In Regionen mit dünner Haut sind die elastischen Fasern spärlich, haften locker an der Fascie, weshalb sich hier die Haut in breiten Falten abheben lässt; im Gegensatze dazu werden sie um so reichlicher, je dicker die Haut ist und je fester sie der Fascie anhaftet. Auch die Ausbildung des Panni-

culus adiposus und die Menge der Schweissdrüsen üben einen bestimmten Einfluss auf die grössere oder geringere Entwickelung der elastischen Fasern aus.

5. Die Hautorgane, Gefässe, Muskeln.

Ich habe zu dem, was ich über diesen Gegenstand anlässlich der Beschreibung der einzelnen Regionen sagte, nichts hinzuzufügen. Es genügt daran zu erinnern, dass alle Hautorgane, wie auch die Muskeln, die Gefässe und auch gewisse, manchen Regionen eigenthümliche Gewebe von elastischen Fasern umgeben sind, welche eine Art aus Längs- und Querfasern bestehender Scheide bilden.

Jetzt mögen noch einige Betrachtungen über die Function der elastischen Fasern im Derma und in den Organen desselben folgen; dabei will ich mich hüten, zum Schlusse nicht in unnütze Wiederholungen zu fallen.

Wenn wir dasselbe Princip anwenden, welches wir anlässlich der Besprechung des Papillarkörpers angewendet haben, dann erklärt sich wohl am besten die Anwesenheit der elastischen Fasern in den Gefässscheiden und in den Muskeln; sie verleihen den Gefässen das Vermögen, ihr normales Caliber wieder zu erlangen, wenn sie es in Folge des Blutumlaufes verloren haben, und den Muskeln die Eigenschaft, in ihre frühere Lage zurückzukehren, sobald sie ihre Form und ihr natürliches Volumen bei der Contraction eingebüsst haben.

Auch bei den Haaren und Drüsen lässt sich dasselbe Princip anwenden. Auch diese Organe sind, wenn auch in bestimmten Grenzen, einer Aenderung ihrer Lage, einer Verschiebung unterworfen, da sie in innigem Zusammenhange mit beweglichen Organen stehen und fortwährend Druck, Reibung und Zug ausgesetzt sind. Sie müssen sowohl einen Druck aus der Höhe nach der Tiefe, als auch von den Seiten aushalten; sie besitzen deshalb auch die Längsfasern, damit sie wieder in ihre normale Lage zurückkehren und die Querfasern, damit sie wieder ihre normale Gestalt und Volumen einnehmen können. Und so versteht man, dass diese Organe indirecter Weise von den elastischen Fasern auch beschützt werden.

Betrachten wir nun das Derma. Wir haben gesehen, dass die elastischen Fasern an den meisten Stellen Schichten

und Maschen bilden, welche der Hautoberfläche parallel gerichtet sind, im Gegensatze zum Papillarkörper, wo ihre Richtung aus der Tiefe zur Höhe führt. Dies alles erklärt sich, wenn man bedenkt, dass das Derma viel öfter einer Verschiebung in lateralem Sinne als einem Drucke unterworfen wird, während der Papillarkörper häufiger Druck als laterale Verschiebungen auszuhalten hat. Ganz folgerichtig sehen wir daher auch in jenen Regionen, welche wie Handteller, Fusssohlen etc. häufiger einem Drucke, als seitlicher Verschiebung ausgesetzt sind, die elastischen Fasern auch im Derma fast ausschliesslich nur aus der Tiefe nach der Höhe gerichtet. Einige Schwierigkeit bereitet uns die Erklärung der Anwesenheit elastischer Fasern im Nagelbette. Wohl herrscht hier ein compactes Bindegewebe vor, dessen Entwickelung immer, wie oben gezeigt, im entgegengesetzten Verhältnisse zu dem der elastischen Fasern steht; trotzdem ist das elastische Gewebe auch hier in hinreichender Menge entwickelt. Mir scheint da folgende Erklärung am wahrscheinlichsten. Der Nagel ist, wenn er auch durch compactes Bindegewebe festgehalten wird, an der Nagelphalanx nicht so gut befestigt, als es auf den ersten Blick scheinen möchte; der Nagel ist, namentlich in dem die Fingerbeere bedeckenden Theile fortwährendem Drucke ausgesetzt, der sich seinen Retinaculis und auch dem oberflächlichen und tieferen Gefässsysteme mittheilt, Hyperämie und Anämie erzeugend; daher ist auch ein elastisches Fasersystem nothwendig, dessen Hauptrichtung von unten nach oben geht; dieses soll dem Bette und den Gefässen die Fähigkeit verleihen, wieder in die natürliche Lage zurückzukehren, wenn sie durch Druck aus ihren Verhältnissen gebracht worden sind. Und so stelle ich mir vor, dass wenn der Nagel, wie bei gewissen Berufsarten, z. B. Schreiber, fast ununterbrochenen Pressungen ausgesetzt ist, die elastischen Fasern genau so wirken, wie z. B. die Spiralfeder in einem Sofa, oder in einem Wagenpolster oder einem anderen Apparate. So sieht man ein, dass die elastischen Fasern auch hier, namentlich den Gefässen gegenüber eine Schutzwirkung entfalten.

Was mir aber schwer fällt zu erklären ist die Anhäufung elastischer Fasern unter dem Epithel in allen Gegenden des

Gesichtes und zwar nur hier und an keiner anderen Hautpartie. Der Grund hiefür erscheint mir so verborgen, dass ich behufs seiner Erklärung zu Hypothesen greifen muss; diese will ich ohne weiters in Form von Fragen aufstellen:

1. Sollte eine derartige Anlage des elastischen Gewebes den Zweck haben dem Gesichte jene Weichheit der Linien und Anmuth der Formen zu verleihen, welche man bis jetzt dem Fettgewebe zugeschrieben hat? Diese Annahme scheint mir jeder Grundlage zu entbehren, weil ich bei den beiden untersuchten Individuen durchaus keine Differenz gefunden habe, obzwar der eine mager und eckig war, der andere jedoch in Folge seines Paniculus apiposus schöne Formen zeigte.

2. Oder sollen die von mir beschriebenen elastischen Knäuel so zu sagen der Mimik dienen? Diese Ansicht scheint mir annehmbarer zu sein, da doch das Gesicht derjenige Theil des Körpers ist, der von Natur aus dazu bestimmt wurde, der mannigfaltigsten seelischen Thätigkeit Ausdruck zu verleihen; und dazu bedarf es einer grösseren Elasticität, als an den übrigen Theilen des Körpers.

Erklärung der Abbildungen auf Taf. XI u. XII.

1. Hintere Halsgegend. 2. Deltoides-Gegend. 3. Handteller. 4. Ferse 5. und 6. Senkrechte Querschnitte des Nagels. 7. Präputium, Aussenblatt. Vergrösserung Oc. 3, Obj. 5, Koristka.)

Fig. 1

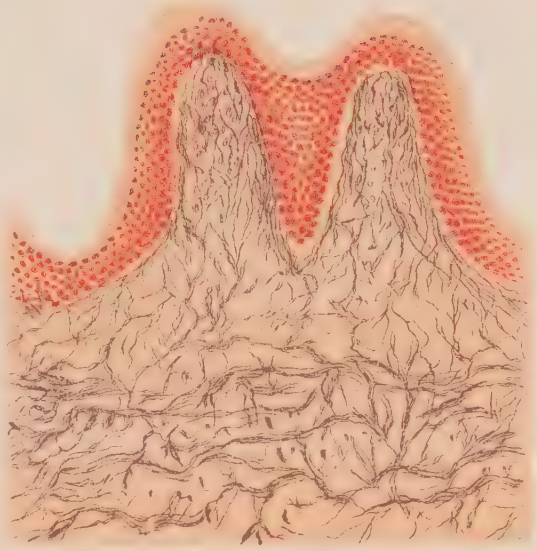

Fig. 2

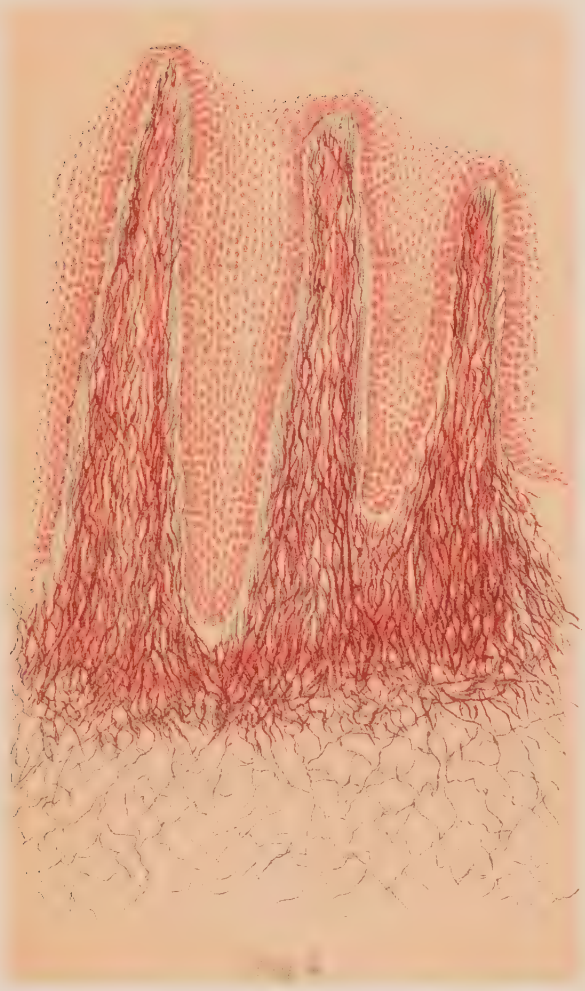

Fig. 4

Fig. 3

E. Secchi: Topogr. d. elast. Gewebes d. norm. menschl. Haut

Kirk Hoflith. v. Haase Prag

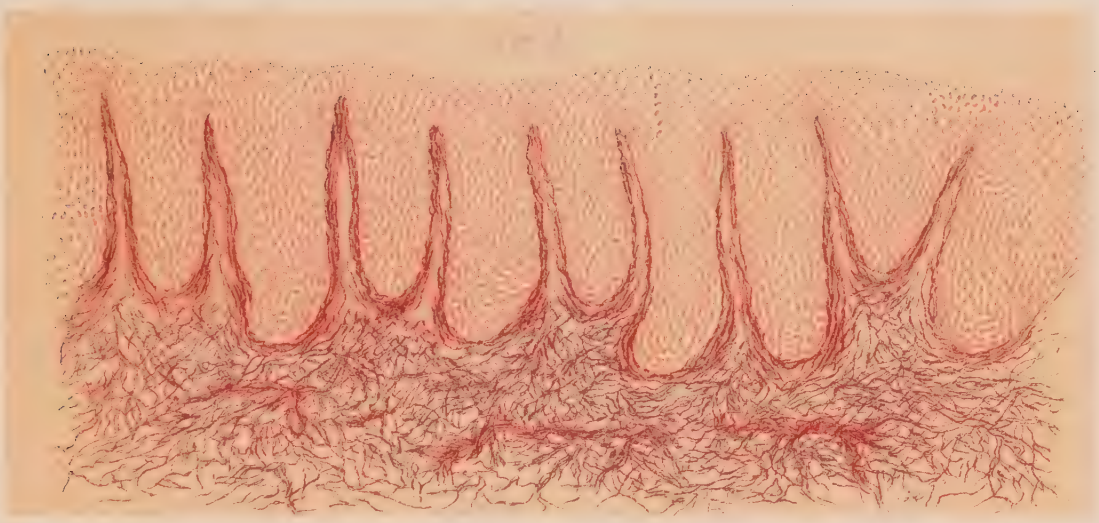

Fig. 2.

Fig. 3.

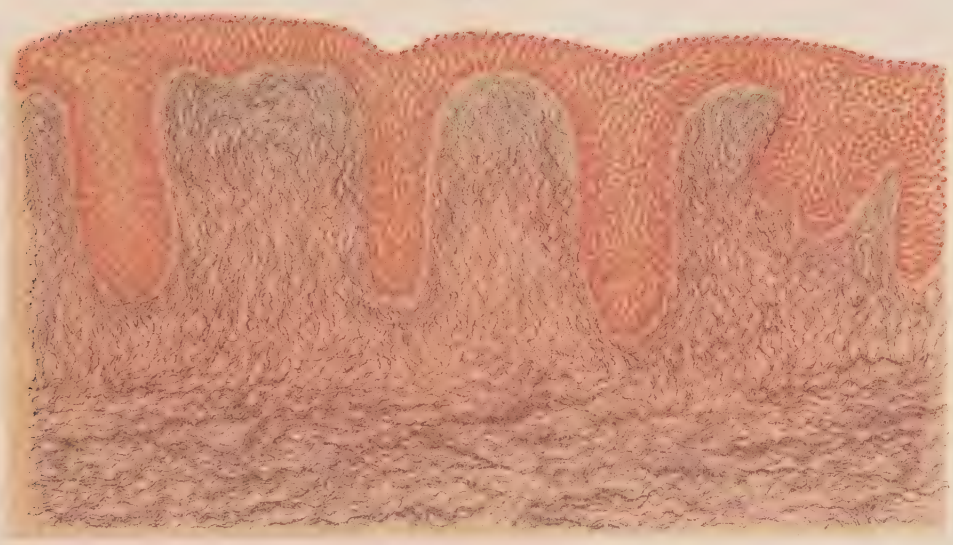

Mittheilung aus der venerischen Abtheilung des städtischen Filialspitales in Budapest.

Ein Fall von primärem gangränösen Erysipel des Penis.

Miterkrankung des Hodensackes und der Hoden. Consecutive Hodenatrophie? Oligospermie.

Von

Dr. **S. Róna,**
Docent.

Im vorliegenden Falle nahm das Erysipel von einer geringfügigen Excoriation am Penis seinen Ausgang, ergriff in rapider Weise den ganzen Penis, das Scrotum, und zog eine hochgradige Gangraen, ferner die partielle Denudation der Hoden, sowie deren secundäre Erkrankung nach sich.

Das primäre Peniserysipel gehört zu den Seltenheiten (Birkmayer, King, Demarquay, De Saint-Moulin publicirten einschlägige Fälle). Häufiger sind die Fälle, wo der Process am Scrotum beginnt und von hier aus auf den Penis übergreift (C. Kaufmann). Die Seltenheit, sowie der Umstand rechtfertigen die Publication des Falles, dass eine ganze Reihe ähnlicher Fälle, in denen das Erysipel nicht auf solche Hautpartien übergriff, wo die Erkennung prima vista eine leichte ist (wegen der rasch aufgetretenen Gangrän), als eigenartige, fremdartige Erkrankung „Gangréne foudroyante spontanée" angesprochen wurde, obzwar man aus der Schilderung leicht (z. B. im Fournier'schen Falle) die Diagnose auf gangränöses Erysipel hätte stellen können (C. Kaufmann). Des Weiteren ist der Fall auch deshalb erwähnenswerth, weil secundär auch die Hode in Mitleidenschaft gezogen wurde. In dieser Hinsicht ist er geeignet, auch auf jene Fälle einiges Licht zu werfen, wo die Gangrän des Scrotums, rückschliessend aus der nachträglich im Hoden gefundenen Abscess- und Fistelbildung — welche man als Ausgangspunkt ansprach — als secundäre Phlegmone aufgefasst wurde. Damit will ich durchaus

nicht gesagt haben, dass die Scrotalgangrän nur eine Folge von Erysipel sein kann, ich wollte nur darauf hingewiesen haben, dass wir es nicht immer erkennen. In dieser Hinsicht schweben mir hauptsächlich meine eigenen Erfahrungen vor Augen, welche ich in Fällen von Scrotalgangrän, die sich an Blattern und Abdominaltyphus anschlossen, zu machen Gelegenheit hatte, und wo ich die Diagnose nicht aufstellen konnte. Gegebenen Falles, wo die Orientirung klinisch nicht möglich wäre, dürfte die Untersuchung auf Fehleisen'sche Coccen von Wichtigkeit sein.

Der Fall ist folgender:

P. J., 29jähriger, lediger Kutscher, wurde am 25. December 1893 auf meine Abtheilung aufgenommen. — Bis zum 23. December fühlte er sich ganz gesund, und versah seinen Dienst als Kutscher regelmässig. Er war nie geschlechtskrank. Am Vormittag des 23. bekam er einen Schüttelfrost, der den ganzen Tag anhielt; Nachts starkes Hitzegefühl. Am 24. Morgens bemerkte er an der unteren Fläche der Vorhaut eine haselnussgrosse Anschwellung, die seither stetig zunahm. Die Schüttelfröste wiederholten sich; am 25. Morgens fühlte er sich schon schwer krank, was ihn veranlasste, sich auf die Abtheilung aufnehmen zu lassen. P. urinirt regelmässig; leidet seit seiner Erkrankung an Stuhlverstopfung.

Stat. praes.: Unmittelbar nach Aufnahme des Kranken konnte ich folgenden Status praesens erheben: Schüttelfrost. Temperatur 40·5° C. Die Milzdämpfung beginnt am unteren Rande der 7. Rippe. An den unteren Extremitäten mehrere schmale, längliche, vom Kratzen herrührende, mit blutigen Borken bedeckte Excoriationen. Auf der Eichel eine beiläufig 3 Mm. lange, 1 Mm. breite, ähnliche Excoriationen. Die Eichel hat eine gleichförmige, normale Farbe und Consistenz. Die ganze untere Fläche der Vorhaut ist dunkelroth, weich, ödematös, und auf der Kuppe der Schwellung sind hirsekorngrosse, aus der Tiefe gräulichschwarz durchschimmernde, Herde sichtbar. Die obere Hälfte der Vorhaut von beinahe normalem Aussehen und Consistenz, ist leicht nach vorne und rückwärts verschiebbar. Die untere Fläche der Gliedhaut ist rosaroth, etwas gedunsen. Die ganze gedunsene Fläche ist auf Berührung ausserordentlich empfindlich. Die Inguinaldrüsen sind bohnengross, auf Berührung empfindlich; sonst sind keine weiteren Localsymptome vorhanden.

Das Allgemeinbefinden ist sehr schlecht, der Kranke ist hochgradig verfallen, er wird von fortwährendem Durstgefühl gepeinigt. In Anbetracht des schweren Krankheitszustandes und der vergrösserten Milzdämpfung dachte ich an eine von der verletzten Gliedhaut ausgehende allgemeine Infection. Die Diagnose konnte ich damals noch nicht sicherstellen. Therapie: Kalte (nicht Eis-) Umschläge.

Verlauf. Am 25. Nachmittag Temperatur 40·8° C. Es wurden zwei ½grammige Dosen von Chinin. sulfur. verordnet, welche aber der Kranke sofort erbrach. — Vormittag den 26. breitete sich die Schwellung auf die

ganze Haut des Gliedes und den ganzen Hodensack aus. — In ähnlicher Weise ist auch die Vorhaut enorm geschwollen, und die geschwellte Partie ist überall prall, glänzend, auf Berührung ausserordentlich empfindlich. Gleichzeitig ist die untere Fläche der Vorhaut in toto zu einem scharfbegrenzten, weissgelblichen, nekrotischem Gewebe umgewandelt. Die Eichel ist von normaler Grösse und normaler Farbe. Die Milzdämpfung beginnt am unteren Rande der 8. Rippe. Temperatur 39·6° C. Der Collapszustand ist gesteigert, das Gesicht ist schmutziggelb, blass, eingefallen; Herztöne schwach, kaum hörbar, Puls elend, häufig. Diagnose: Erysipelas gangraenosum penis et scroti. Therapie: Tiefe, längliche Einschnitte im necrotischen Theile und auf der unteren Hälfte des Gliedes, Campherschleim-Verband, kalte Umschläge auf die ganze, geschwollene Partie. Innerlich: Cognac, Sodawasser.

Nachmittag sah ich den Kranken wieder. — Die Gangrän verbreitete sich nicht weiter, die Infiltration auf dem Gliede und Hodensacke hat zugenommen. Das Glied ist kinderarmdick. Es besteht fortwährender Brechreiz. Auf Klysma reichliche Entlehrung. Temperatur 40·6° C. Vormittag den 27. Die Schwellung des Gliedes und Hodensackes hat enorm zugenommen, breitet sich auf dem Damme bis zum After aus; auf der Dorsalfläche des Gliedes, so auch auf der Raphe des Scrotum sind bläulichschwarze Pünktchen sichtbar. In der Inguinalgegend beiderseits, so auch auf einem kleinen Theile der Regio pubis nicht zu verkennbare Erysipelflecke und Streifen. Die Inguinaldrüsen sind haselnussgross. Heftige spontane Schmerzen in der ganzen geschwellten Partie. Starker Collaps. Unter gütiger Mithilfe des Herrn Collegen Primärchirurgen Dr. Haberern wurden beim Kranken neuerdings tiefe Einschnitte auf dem Gliede und dem Scrotum angelegt, an letzterer Stelle entsprechend der ganzen Länge der Raphe; auch in der Dammgegend, weiters seitwärts strahlenförmige Einschnitte, worauf die Schwellung alsbald abnahm. Die Operationswunden wurden mit Sublimatgaze verbunden. In der Inguinal- und Schamgegend wurden Sublimatumschläge 1 : 1000 angewendet.

Vormittags den 28. Die Schwellung ist erheblich kleiner, sämmtliche Wunden klaffen mehrere (3—6) Cm. weit und sind in ihrer ganzen Ausdehnung gangränös geworden; die Wundflächen sind grauweisslich. In der rechten Inguinalgegend, in der Ausdehnung einer Handtellerfläche besteht eine Erysipelröthe, während das in der linken Inguinalgegend schon im Verschwinden begriffen ist. Nachts schlief der Kranke gut. Heute ist er frisch, fieberfrei. Ther.: Sublimatgazeverband. Nachm. 39·2° C.

Vormittags den 29. Temperatur 39° C. Das Erysipel hat sich auf den Bauch, die Oberschenkeln und auf das rechte Gesäss verbreitet. Sämmtliche gangränöse Knoten demarkiren sich, die Scrotalgeschwulst ist zwei männerfaustgross. Nirgends eine Spur von Hodenvorfall. In der Schamgegend und beiden Inguinalgegenden intensive Sublimat-Dermatitis. Der Kranke urinirt gut; Urin klar. Die inneren Organe zeigen keine Abnormität, Herztöne sind schwach, aber rein. Abendstemperatur 39·6° C.

Vormittags den 30. Die neuen necrotischen Gewebstheile demarkiren sich auch. Das Erysipel schwindet vom linken Oberschenkel, auf dem rechten Oberschenkel schreitet es weiter nach unten. Morgentemperatur 37·8° C. Abendtemperatur 40° C.

Vormittags den 31. Temperatur 38° C. Das Erysipel greift auf dem rechten Oberschenkel weiter.

1. Jänner. Morgentemperatur 38° C., Abendtemperatur 38·6 C.

2. Jänner. Auf der vorderen und äusseren Fläche des Oberschenkels greift noch immer das Erysipel weiter. Morgentemperatur 38° C., Abendtemperatur 39° C. Jodoformverband.

3. Jänner Morgentemperatur 37·9° C., Abendtemp. 39° C.

4. Jänner „ 37·9° C., „ 38·3° C.

5. Jänner. Morgentemperatur 37·8° C. Das Erysipel verzog sich bis zum rechten Knie, die Haut ist aber überall abgeblasst und zeigt stellenweise Abschuppung.

6. Jänner. Das Erysipel hört auf. Morgentemp. 36·9° C., Abendtemperatur 37·6° C.

7. Jänner. 37° C. Die gangränösen Theile stossen sich überall begleitet von starker Eiterung ab, an deren Stelle fehlt zumeist das Scrotum, und beiderseits scheint es so, als hätten sich auch Theile von den Hodenhüllen abgestossen. Dabei lassen sich in beiden Scrotalhälften kleinfaustgrosse consistente Geschwülste tasten, von der linken kann man einen daumenfingerdicken infiltrirten Samenstrang bis in den Inguinalcanal verfolgen. Ther.: 2—3 tägliche Jodoformverbände. Abendtemperatur 37·2° C.

8. Jänner. Temperatur 37·8°. Von nun an ist der Kranke fieberfrei, die Wunden granuliren schnell, die restlichen Hodentheile retrahirten sich.

Patient ist am 1. März gesund entlassen worden. Am selben Tage war sein Zustand folgender: An der unteren Fläche des Präputiums ist eine 1 Cm. breite, quer verlaufende Narbe zu sehen, von dieser zieht der Raphe des Gliedes entlang eine zweite 1 Cm. breite Narbe bis zur Raphe des Scrotum hin, welche von da an immer verschmälernd in einer Breite von 3 Mm. bis zur Mitte des Dammes geht. Am Damm selbst ist von der Raphe rechts und links je eine linsengrosse Narbe zu sehen. Die linke Nebenhode ist an die Scrotalnarbe angewachsen. Beide Hoden scheinen verkleinert zu sein. Die durch Onanie gewonnene Samenflüssigkeit enthält anderthalb Stunden nach der Entleerung untersucht nur vereinzelte, sich nicht bewegende Spermatozoen. Zuletzt sah ich den Patienten im Monate April. Status: wie am 1. März.

Die durch Onanie gewonnene Samenflüssigkeit enthält gleich nach der Entleerung untersucht sehr spärliche, sich stark bewegende Spermatozoen.

Bericht über die Leistungen

auf dem

Gebiete der Dermatologie und Syphilis.

Verhandlungen der Wiener dermatologischen Gesellschaft.

Sitzung vom 8. Januar 1896.

Vorsitzender: Neumann. Schriftführer: Rille.

Finger: Fall von Herpes tonsurans maculosus ähnlich Erythema papulatum. Der Stamm besäet mit über das Hautniveau vorragenden hellrothen Efflorescenzen, meist von Linsengrösse. Einzelne sind in der Mitte mit Schüppchen bedeckt, eine und die andere hat auch ein Bläschen im Centrum. Bemerkenswerth ist, dass sich eine so grosse Anzahl von elevirten Efflorescenzen in verhältnissmässig kurzer Zeit gebildet hat.

Kaposi hält den Fall für Erythema papulatum.

Finger: Fall von Acne teleangiectodes. Seit einem halben Jahre besteht im Gesichte der ca. 18 Jahre alten Patientin, namentlich am Kinn, ein papulöses Exanthem, kleine braunrothe elevirte Knötchen. Die jüngsten Efflorescenzen vergrössern sich, confluiren, schuppen an der Oberfläche ab, und fühlen sich matsch an. An den Ohrmuscheln sind Erscheinungen, die man für eitrigen Zerfall halten könnte; die kleinen Pünktchen sind aber nichts anderes als Milien.

Histologisch besteht jedes Knötchen im Centrum aus Riesenzellen und epithelioiden Zellen, um welche sich mono- und polynucleäre Zellen anreihen, abgeschlossen ist das Ganze durch fibröses Gewebe. Wenn die Knötchen confluiren, tritt Verkäsung hiezu. Auch finden sich Tuberkelbacillen in geringer Zahl. Die Thierversuche sind noch nicht abgeschlossen. Man kann aber schon mit der grössten Wahrscheinlichkeit sagen, dass es sich um einen Process handelt, der der Tuberculose angehört. Der Name „Acne teleangiectodes“ ist nicht zutreffend, das Gewebe ist wohl blutreich, allein es handelt sich um keine Erweiterung der Gefässe, auch die Aehnlichkeit mit Acne ist nur eine entfernte. Es wäre daher angezeigt, schon histologisch diesen perifolliculären Process den Granulationsgeschwülsten anzureihen. Die Krankheit weicht nur einer energischen Behandlung mit Paquelin und Schabmesser. Demonstration histologischer Präparate.

Kaposi demonstrirt einen analogen Fall von Acne teleangiectodes, wo sich im Bereiche des Gesichtes in relativ acuter Weise bis kleinerbsengrosse, scharf begrenzte braunrothe Knoten entwickelt haben,

die ein derb-elastisches Gefüge besitzen und die histologisch durchaus nicht weit entfernt stehen von den als Acne rosacea bezeichneten Knoten. Der Ausdruck teleangiectodes ist nicht ganz glücklich gewählt, es wäre vielleicht besser zu sagen Acne myxomatodes. Was die histologischen Verhältnisse anbelangt, wäre es zweckmässiger, einen allgemeineren Standpunkt einzunehmen. Die Verkäsung der Herde macht es noch nicht nothwendig, den Process in eine Kategorie zu setzen mit Tuberculose, ebensowenig das Vorkommen von Riesenzellen. Auch der Befund eines einzigen Tuberkelbacillus ist nicht beweisend, dasselbe fand man bei Lichen scrophulosorum. Es gibt auch eine ausgesprochene Tuberculose der Haut, welche sich aber ganz anders gestaltet. Die in Rede stehende Affection bleibt immer eine verhältnissmässig unbedeutende Sache und ist mehr eine Entstellung für den Patienten als eine Erkrankung.

Finger: Es handelt sich nicht um den Befund von Riesenzellen allein, sondern um den Befund ganz charakteristischer Knötchen, deren Bau durchaus dem Bau eines miliären Tuberkels entspricht. Die Verkäsung tritt nur bei Lupus, Lepra und Tuberculose auf. Ueber die Aetiologie will sich F. jetzt noch sehr vorsichtig aussprechen und die Erkrankung nur mit grösster Wahrscheinlichkeit als durch Tuberkelbacillen hervorgerufen betrachten.

Lang schliesst sich der Ansicht Finger's an, es sei wohl das klinische Bild der Erkrankung zu berücksichtigen, er glaubt jedoch anatomische Untersuchungen, welche zur Aufklärung dieser seltenen Erkrankungsformen dienen, nicht von der Hand weisen zu dürfen. Was speciell die tuberculösen Erkrankungen der Haut betrifft, wissen wir, dass es eine Anzahl klinisch ganz verschiedener Formen gibt, die wir bisher nicht zur Tuberculose gezählt haben. Uebrigens finde man bei näherer Berücksichtigung der klinischen Momente auch gewisse Beziehungen zwischen diesen Erkrankungen und der Tuberculose; so sehe man z. B., dass der Lupus bei tuberculös belasteten Individuen sehr häufig auftrete. Für den vorliegenden Fall liegen noch zu wenig Beobachtungen vor; es sei aber ganz gut möglich, dass der Tuberkelbacillus eine mindestens entscheidende Rolle beim Zustandekommen der Krankheit spiele.

Neumann hält den Fall von Finger mit den miliaren braunrothen Punkten und den eingezogenen Narben für die disseminirte Form von Lupus vulgaris. Auch der mikroskopische Befund entspricht dem vollständig.

Spiegler: Fall von Lupus vulgaris seit 9 Jahren bestehend, seit 6 Jahren in Behandlung. Die Erkrankungsherde nahmen die ganze Sacralregion rechts bis zur Glutäalfalte, links bis zur Mitte des Oberschenkels ein. Bei der Behandlung wurden die älteren, schonenden Methoden (Pyrogallussäure, scharfer Löffel) angewendet und das kosmetische Resultat dieser Therapie kann nur ein ideales genannt werden. An einer Stelle ist ein Nachschub, aber nur als ein 2 Pfennig grosser Herd.

Lang: Wir dürfen die bisherigen Methoden durchaus nicht vernachlässigen; auch durch Spontanheilung gibt es sehr hübsche Ausgänge. Indessen möchte ich meinen Standpunkt immer wieder betonen: Wenn man es sich zur Aufgabe macht, die allerersten und kleinsten Herde zu exstirpiren, erspart man dem Individuum, dass es zu so ausgebreiteten Lupusformen kommt. Dass die Exstirpation radicaler ist, als alle anderen Methoden, wird allgemein zugegeben.

Kaposi: Fall von Lupus serpiginosus, von dem einen Ohrläppchen bis zur Naso-labialfurche, nach rückwärts über beide Schultern bis zur Mamillarlinie sich erstreckend. Die Herde sind von narbigen Partien durchsetzt, welche theilweise ein gestricktes Aussehen haben, gerade so als ob man ungeschickt geätzt hätte, gleichwohl wurde Patientin noch nicht behandelt.

Ullmann demonstrirt

1. einen 64jähr. Kranken mit einem halbthalergrossen, derben Geschwür an der Oberlippe, Beginn vor 6—8 Wochen. Noch vor einem Monate, wo U. den Patienten zum ersten Male sah, war bloss eine kaum kreuzergrosse Exulceration von mässig derber Basis vorhanden. Vor 21 Jahren an der Klinik Kaposi, gegen recente Syphilis mit Einreibungen und Jodkali behandelt, seither angeblich keine Krankheitserscheinungen. Wegen des Alters des Patienten denkt man zuerst an Carcinom, der rasche Verlauf, die tiefe Exulceration, das Intactsein der Lymphdrüsen spricht dagegen, ebenso gegen Reinfectio syphilitica; daher die Diagnose Gumma wahrscheinlich. Ueber den weiteren Verlauf und den mikroskopischen Befund wird noch berichtet werden.

2. Einen 53jähr. Mann mit seit einem Jahre bestehenden Lichen ruber verrucosus in der Kniekehle. Seit 8 Wochen bestehen daneben Erscheinungen des Pemphigus pruriginosus, Excoriationen und Blasen, die grössten im Bereiche der Handrücken. Sie werden nicht eitrig, sondern vertrocknen und treten immer wieder neue auf. Dem Aufschliessen derselben geht intensives Jucken voraus. Leredde hat im Vorjahre in der Pariser dermatologischen Societät einen Fall vorgestellt, bei welchem ebenfalls nebst Lichen ruber-Efflorescenzen, solche von Dermatitis herpetiformis (Duhring) auftraten, was wir mit Pemphigus pruriginosus identificiren. Im Blaseninhalte fanden sich zunächst keine eosinophilen Zellen, wohl aber im Blute und bezog jener daher die Blasenbildung auf den Lichen ruber. Derselbe Befund im vorgestellten Falle.

Der Vortragende richtet die Anfrage an Prof. Kaposi, ob es sich hier um ein zufälliges Zusammentreffen handelt oder um den von ihm beschriebenen Lichen ruber mit Blasenbildung.

Kaposi erwidert, dass es sich um zwei getrennte Processe handle, die nebeneinander verlaufen. In den Fällen von Lichen ruber mit Blasenbildung spricht man auch von Lichen ruber pemphigoides.

Neumann demonstrirt einen 84jähr. Kranken mit zahlreichen Verrucae seniles, daneben Psoriasis vulgaris. Interessant an

dem Falle ist, dass an den Stellen, wo die Warzen vorhanden sind, auch die Psoriasis dunkel ist, während an den nicht pigmentirten Vorderarmen die Psoriasisherde mit weissen, glänzenden Schuppen bedeckt sind — Psoriasis nigra.

Lang zeigt eine bereits vorgestellte Patientin, bei der sich nach Lupusexstirpation Ectropium ausgebildet hat. Er lässt die narbige Retraction sich vollführen und schreitet erst nach einigen Monaten zur Operation derselben. Am 21. December wurde das gethan mittels eines stiellosen Lappens, der der Haut des Vorderarmes entnommen wurde. Auf der anderen Seite war nach der Exstirpation Recidive aufgetreten. Das Krankhafte wurde entfernt und Epithelaussaat als Deckung vorgenommen. Dies hat sich nur theilweise bewährt u. zw. am inneren Winkel des Operationsgebietes.

Kaposi stellt ein Mädchen mit Lupus erythematosus disseminatus an der Stirn vor, wo die seborrhoischen Erscheinungen sehr deutlich ausgeprägt sind. Mundschleimhaut normal, an den Händen bloss Schwielen, von Lauge herrührend.

Kaposi: Fall von Erythema nodosum. Wir stehen auf dem Standpunkte, dass Erythema nodosum und Purpura rheumatica zum Erythema multiforme gehören. Die Identität beider Processe zeigt sich in diesem Falle. Das Mädchen ist vor 6 Wochen erkrankt unter hohem Fieber bis 40° C., Exsudation in den Kniegelenken nebst typischem Erythema nodosum an den Unterextremitäten. Das Fieber hat aufgehört, Patientin ist seit 14 Tagen reconvalescent und bekommt ein Recidiv, aber Erythema anulare.

Kaposi stellt einen Fall von Congelatio bullosa haemorrhagica der Hand vor, bei einem Manne, der im trunkenen Zustande einige Stunden im Schnee gelegen hatte.

Neumann demonstrirt

1. einen 25jähr. Kranken mit tuberculösem Syphilid und gummösen Ulcerationen im Pharynx. Derselbe abgemagert, anämisch, zeigt am Stamm und Extremitäten verstreut stehende linsen- und halbkreuzergrosse schmutzig livid gefärbte, bereits abgeflachte, mit Borken belegte Efflorescencen, am Rücken und gegen den Nacken hin zu Geschwüren zerfallene von halbthalergrösse, die früher mit dicken schwärzlichen Borken belegt waren, jetzt der Geschwürsgrund gereinigt, in Uebernarbung begriffen. An anderen Körperpartien narbige Residuen nach zerfallenen Gummen, scharf umschrieben, namentlich gegen die Peripherie hin pigmentirt. Am Gaumensegel rechterseits ein grosser bogenförmiger Defect mit noch jetzt ulcerirten, graugelb speckig belegten Rändern, über diese hinaus die Schleimhaut 2 Mm. weit braunroth, infiltrirt und glänzend, Tonsille und Gaumenbögen dieser Seite vollständig zerstört. Die Uvula von der Medianlinie durch ein an der Wurzel derselben befindliches Geschwür abgedrängt, nach links, stark infiltrirt. Auch an der hinteren Pharynxwand flach ulcerirte Stellen. Ferner erscheint die Gegend ums rechte Kniegelenk geschwellt, schmerzhaft, namentlich ober-

halb und medialwärts der Patella: Schleimbeutelaffection in Folge von Syphilis. Dauer der Krankheit seit der Infection etwa 8 Monate, seit Mai v. J. wurde P. im Garnisonsspitale Krakau mit 50 Einreibungen und Jodkalium behandelt und erhält derselbe jetzt Jodquecksilberhämol.

Rille hat über die an Hofrath Neumanns Klinik mit Jodquecksilberhämol bei Syphilis erzielten curativen Erfolge in der Gesellschaft der Aerzte Mittheilung gemacht und verweist auf seine demnächst erscheinende Publication. Es ist eine Verbindung von Jod (28%) und Quecksilber (13%) mit einer von Kobert aus Thierblut gewonnenen Substanz, dem Hämol, das bei anämischen Zuständen sich bewährt hat. Es ist demnach das einzige Präparat, welches die beiden Specifica zusammen mit Eisen enthält und neben der antisyphilitischen auch eine tonisirende, den Kräftezustand hebende Einwirkung gestattet; Hauptanwendung daher bei mit Blässe der Haut, herabgekommenen Ernährung, gleichwie mit Scrophulose combinirten Syphilisfällen. Wirkung ähnlich wie bei Protojoduretquecksilber, unangenehme Nebenerscheinungen selten. Rp. Haemol. hydrargyro-jodat. 10.0, f. pilul. L, tägl. 4 bis 6 Stück.

Neumann:

2. Einen 26jähr. Kranken mit tuberculösem Syphilid und Endarteritis cerebri syphilitica. Krankheitsdauer seit der Infection über 7 Monate, im Juni Primäraffect und Exanthem, gegen welche Erscheinungen der Kranke privat mit 12 Einreibungen, 3 intramusculären Injectionen und 3 elektr. Sublimatbädern behandelt wurde. Ende August bei Aufnahme in N.'s Klinik ein ausgebreitetes tuberculo-ulceröses Syphilid, das unter Gebrauch von Decoctum Zittmanni und Sublimatbädern sich zurückbildete, doch traten während der Behandlung neue Knoten und Geschwüre auf, so an den Nasenflügeln und der Ohrmuschel, die dann nach 38 Sublimatbädern gleichfalls vernarbten. Seit Anfang October bestanden periostale Schwellungen und Schmerzhaftigkeit in der Schläfengegend, wogegen Jodoforminjectionen verabreicht wurden. Nachdem die periostalen Erscheinungen geschwunden waren und seit 2. November eine Inunctionscur eingeleitet wurde, trat, nachdem schon mehrere Tage vorher neuerdings Kopfschmerz und Uebelkeit bestanden hatten, am 7. November bei vollem Bewusstsein ein Anfall ein, wobei P. auf dem Wege vom Krankenhaushofe auf der Treppe zusammenstürzte und sodann mit grosser Mühe sich in das Krankenzimmer schleppte. Die Untersuchung ergab Parese der linksseitigen Körperhälfte, die obere Extremität in noch bedeutenderem Grade ergriffen als die untere. Auch der Facialis links paretisch, namentlich der Mundfacialis. Patellarreflex dieser Seite sehr intensiv gesteigert, Fussclonus sehr lebhaft, leichte Sprachstörung. Schon nach wenigen Tagen besserten sich die Erscheinungen, es kehrte die Beweglichkeit im l. Bein zurück, während im Facialisgebiet und im Arme die Parese etwas länger fortbestand; die Sprachstörung ging sehr rasch vollständig zurück. Jetzt können beide Arme leicht hoch erhoben werden und ist der Gebrauch des Beines bis auf eine geringe Schwäche

gut möglich. Es handelte sich demnach um Endarteritis im Bezirke der Arteria fossae Sylvii der rechten Hirnhemisphäre. In letzter Zeit sind an der Haut des Stammes und des Kopfes die noch jetzt sichtbaren ausgebreiteten Tubercula cutanea hinzugetreten.

3. Einen 30jähr. kachektischen Kranken mit serpiginösem Syphilid, namentlich der Gesichts- und Kopfhaut, dicht gedrängte confluirende gleichwie in Schlangenlinien angeordnete hanfkorn- und halberbsengrosse hellbraunrothe Knoten, besonders an der Nase, dieselben mit weichen, fettigen, gelben Borken. Krankheitsdauer $1^3/_4$ Jahre.

v. Zeissl spricht im Anschluss an die Demonstration von Strichpräparaten über den gegenwärtigen Stand der Aetiologie des Ulcus molle. Vortragender berichtet über 18 Schankergeschwüre, 2 excidirte Schanker und einige verdächtige Erotionen, die er untersucht hat. Reinculturen des Ducrey'schen Bacillus auf den bekannten Nährböden, wie Glycerin-Agar, steril entnommenem Menschenblute und Pfeiffer'schem Agar, zu erzielen, sei ihm nicht gelungen. Bei diesen Culturen sind gewachsen eine Sarcine Art, der Streptococcus pyogenes aureus und albus, dann eine dem Diphtheriebacillus ähnliche Form, die sich aber weder für Menschen noch Thiere pathogen erwies. Vortragender behandelte einen 19jährigen Mann, bei dem sich 11 Tage nach dem verdächtigen Coitus eine kleine Erosion im Sulcus fand, ausserdem spannendes Gefühl in der Urethra, am nächsten Tage eitriger Ausfluss aus derselben. Im Deckglaspräparate fanden sich keine Gonococcen, aber massenhaft Stäbchen, wie man sie im Schankereiter zu sehen gewohnt ist. Zeissl nahm bei dem Kranken Impfungen vor vom Eiter auf die Bauchhaut, weil das in der Regel vom Kranken weniger unangenehm empfunden wird als in den Arm oder Oberschenkel. Am 4. Tag zeigte sich ein typisches Schankergeschwür. Der Versuch, Reinculturen von Gonococcen zu erzielen, fiel negativ aus. Heilung trat bei dem Kranken nach Verlauf von 3 Wochen auf Injectionen mit Kalium hypermanganicum ein.

Der Ducrey'sche Bacillus lässt sich nicht nur in venerischen Geschwüren und in Impfschankern nachweisen, sondern findet sich auch in manchen Schankerbubonen. So hat Rille eine grosse Reihe von Schankerbubonen untersucht und gefunden, dass nur in den Fällen, wo er in der Lage war, den Bacillus nachzuweisen, Haftung erzielt werden konnte; dieselbe Beobachtung machte auch Buschke, ein Assistent Neissers.

Rille hält es mit Rücksicht auf den übereinstimmenden Befund so vieler Beobachter nahezu für erwiesen, dass der fragliche Bacillus der Erreger des venerischen Geschwüres ist, für dessen Einheitlichkeit schon das klinische Bild spricht. Eine wesentliche Stütze scheint ihm in seinen Untersuchungen über venerische Bubonen zu liegen. Diese ergaben nicht nur die Richtigkeit der älteren, in neuester Zeit mehrfach bestrittenen Annahme von der Existenz des virulenten Bubo, sondern auch das constante Vorhandensein des Ducreybacillus in solchen Drüsenabscessen, die haftbaren, typische Schankergeschwüre erzeugenden Eiter lieferten, gegenüber dem Fehlen derselben in jenen mit negativem Impfresultat.

Unter seinen 100 Bubofällen befanden sich indess bloss 8 virulente und fand er hier die specifischen Bacillen sowohl im Eiter als in excochleirten Drüsenpartikeln. Wenn auch die Reinzüchtung derselben weder ihm noch anderen bisher gelang, so liegt sie gewissermassen schon in den Experimenten Ducrey's fertig vor, welcher sie durch einfache generationsweise Ueberimpfung von Schankermaterie in die menschliche Haut erzielte. Inoculirt man Geschwürseiter demselben oder einem anderen Individuum, entwickelt sich eine charakteristische Pustel, die den Ducreybacillus zunächst vermengt mit zwei, drei anderen Species enthält, während er meist schon in der dritten Generation in Reincultur vorhanden ist.

Ehrmann: Ich habe in vereiterten Lymphgefässen nichts anderes als Streptococcen gefunden, aber in der Wandung derselben durch Abkratzen ein Gewebe, das den Ducrey'schen Bacillus enthielt. Er wird von den Lymphgefässen aufgenommen und gelangt dann in die Lymphdrüsen.

Sitzung vom 22. Januar 1896.

Vorsitzender: Finger. Schriftführer: Rille.

Kaposi demonstrirt einen Fall von Acne teleangiectodes und hebt hervor, dass diese Formen einer eigentlichen Heilung nicht fähig sind im Gegensatze zu anderen örtlichen Entzündungsprocessen, welche abschuppen und sich bis zu einem gewissen Grade auf Schwefelseifenapplication zurückbilden. Patient wurde eine Woche hindurch täglich drei Mal mit Sapo viridis eingeschmiert, die Epidermis hat sich abgestossen, so dass Patient eine glatte Haut hat; es ist aber nicht wahrscheinlich, dass das dauernd sein wird.

Finger betont auch die Hartnäckigkeit des Processes jeder Therapie gegenüber. Er hat bei der in der letzten Sitzung vorgestellten Kranken eine Reihe von Efflorescenzen abgeschabt; doch traten um die Narben herum neue Efflorescenzen auf.

Kaposi: In Bezug auf die histologische Constitution sind da dieselben Knoten vorhanden, die K. bei der Acne necrotisans beschrieben hat. Es hat sich ergeben, dass um die ausgeschabten Knoten wieder ein ganzer Kranz von neuen Knoten entstanden ist.

Kaposi: Gruppirtes miliärpapulöses Syphilid. Am Stamme, wie im Bereiche der Stirne und des behaarten Kopfes grössere lenticuläre Papeln, umgeben von miliärpapulösen Efflorescenzen. Im Allgemeinen sehen wir diese Formen als nicht besonders günstig an und kennen wir deren Widerstandsfähigkeit gegenüber der Therapie. Doch ist der Kranke von kräftiger Constitution.

Kaposi: Fall von Elephantiasis Arabum am Unterschenkel. Die untere Extremität hat Stelzform; besonders auffallend erscheint der massige Umfang über dem Sprunggelenke. Man sieht tiefe, bis an den Knochen reichende Narben, die von Caries herrühren, in deren Folge ödematöse Schwellung auftrat. Durch das stagnirende

lymphatische Oedem wurde das Entstehen der Elephantiasis begünstigt. Wir wissen, dass in Folge von lange dauernden Processen mit Eiterung und Entzündung häufig Elephantiasis entsteht. Wenn in einem solchen Falle Hemmung des venösen Rückflusses oder der Lymphe eintritt, kommt es leicht zu Lymphorrhöe; wenn ein Lymphgefäss an einer Stelle platzt, was bei der grossen Spannung leicht möglich ist, kann dann auch die Lymphe tropfenweise absickern. Ich habe vor mehreren Jahren einen Fall beobachtet, wo bei einem jungen Burschen Elephantiasis cruris, aber noch nicht Elephantiasis scroti bestand. Am Scrotum waren bis erbsengrosse, durchscheinende, bläschenähnliche Erhebungen zu sehen, welche sich als ampulläre Erweiterungen der Lymphgefässe darstellten und zeitweise Lymphtröpfchen absickern liessen. Später bekam er auch eine Elephantiasis scroti. In vorgestelltem Falle sieht man über der Achillessehne sehr schön das Abtropfen der Lymphe; das ist es auch, was dem Falle Interesse verleiht.

Lang: Ich erinnere mich eines Falles, den ich als Assistent der chirurgischen Klinik in Innsbruck gesehen habe, wo die Elephantiasis nicht auf mechanische Weise, sondern gleichsam idiopathisch entstanden war und wo man die Lymphorrhöe künstlich erzeugen konnte. Gewöhnlich ist bei Elephantiasis cruris auch der Fuss ergriffen; in dem Falle aber war der Fuss klein und zierlich und die Elephantiasis begann erst oberhalb der Knöchel, so dass das Ganze das Aussehen hatte, als wenn man den Unterschenkel durch ein Fass durchgesteckt hätte. Beim Anstechen der Geschwulst gelang es Lymphorrhoe hervorzurufen; es rieselte wie aus einem Brunnen heraus und man hat auf diese Weise eine Verkleinerung der Geschwulst hervorrufen können. Der Versuch, durch Compression der Lymphe den Process zum Abschluss zu bringen, hatte keinen Erfolg. Später wurde ein sehr grosses Stück ausgeschnitten und das Ganze vernäht. Das Resultat war ein sehr gutes.

Kaposi: Ich bespreche ein Vorkommniss bei Verbrennung, welches ich noch nicht gesehen habe und das einen Patienten betrifft, der im Wasserbette liegt und zu dessen Besichtigung ich nach Schluss der Sitzung einlade. Das Durchbrennen der Haut ist unter gewöhnlichen Verhältnissen ungemein selten; dafür spricht schon der Umstand, dass ich das, der ich fast alle Verbrennungen Wiens zu Gesichte bekomme, noch nie beobachten konnte. Die thierischen Substanzen verkohlen nämlich wegen ihres Wassergehaltes ausserordentlich schwer. Das ist eher der Fall, wenn jemand in trunkenem Zustand in die Flammen geräth, dann pflegt die Haut vollständig hindurchzubrennen. Eine complete Abhebung der Haut sammt den Nägeln, so dass das Nagelbett frei lag, habe ich nur einmal gesehen. Der zu demonstrirende Fall betrifft einen Burschen, der nur die Hände und Arme verbrannt hat. Die Cutis ist in toto durchgebrannt, der Panniculus adiposus bis auf die Fascie in Fetzen herunterhängend, die Fascie an der Flachhand losgehoben, mehrere Phalangealgelenke eröffnet. Die Erklärung liegt darin, dass die Hände des Patienten mit Fett beschmiert waren und dieses an seinen Händen brannte.

Kaposi: Fall von Naevus unius lateris. Mit Ausnahme des Ballens des rechten Daumens bietet die Flachhand der Patientin das Bild eines Ekzems dar. Der blassrothe, stellenweise mit Krusten bedeckte Herd setzt sich scharf fort gegen den Ulnarrand bis zur Mitte des Vorderarmes. Ueber der Mitte der Beugeseite der Finger sind die Krusten mehr lineär angeordnet. Es handelt sich um einen Naevus papillaris, also eine angeborene Erkrankung. Dieselben Erscheinungen finden sich auch am inneren Fussrand, dem Dorsum der grossen Zehe, Sprunggelenk bis in die Malleolargegend. Ueber dem Knie sieht man einen von innen nach aussen laufenden fingerbreiten, aber aus mehreren Herden sich zusammensetzenden Streifen, der aus Krusten besteht. An der Innenfläche des Oberschenkels ist ein vom oberen Drittel bis zur Regio inguinalis reichender flachhandgrosser Herd, der sich aus disseminirten und in Streifen angeordneten breiten, flachen, dunkel pigmentirten Warzen zusammensetzt. Wir haben es mit einem Naevus unius lateris zu thun, wie selbe als Nervennaevi bezeichnet wurden, mit den Nerven aber gar nichts zu thun haben und handelt es sich um eine angeborene Bildungsanomalie. Es wurde schon oft beobachtet, dass bei Ichthyotischen Entzündungen im Sinne von Ekzem auftraten. Das Ekzem wurde behandelt und nach Ablauf desselben die dann sichtbaren Warzen als nach dem Ekzem entstanden betrachtet. Solche Entzündungsvorgänge können wiederholt auftreten. Bei der Ichthyosis serpentina kommt es vor, dass sich die Haut manchmal wie bei Schlangen häutet. Das geschieht immer in Folge einer solchen Entzündung. Ich habe beim Entstehen einer diffusen Dermatitis lebensgefährliche Zustände gesehen. Auch bei Anwendung von Medicamenten, z. B. Pyrogallus, habe ich heftige Entzündungen mit hohem Fieber und Drüsenschwellungen beobachtet. Die Warzen bleiben in Bezug auf ihre Intensität nicht stationär, sondern wachsen fortwährend.

Lang: Fall von Lupus vulgaris. Dauer desselben erst 1½ Jahre; der anfangs auf den rechten Nasenflügel beschränkte Herd breitete sich allmälig gegen Wange, Oberlippe, Nasenschleimhaut, Zahnfleisch und Choanen aus. Vor 3 Wochen Totalexstirpation an der Lippenschleimhaut, Deckung des Defectes durch Haut aus der Nachbarschaft. Patient hat jetzt eine bewegliche Lippe. Die Nase selbst wurde erst 4 Tage später gedeckt. Eine kleine Correctur nahm ich am 13. d. M. noch an der Nase vor. Am Tage der Operation hatte Patient bei der Nachmittagsvisite über 40°, klagte über Schluckbeschwerden und es war zweifellos, dass er eine Angina oder einen Anfall von Influenza hatte, da die Operation vollkommen aseptisch ausgeführt wurde. Das Fieber hielt eine Woche an. Beim Wechseln des Verbandes constatirte ich, dass die Plastik keinen Schaden genommen hatte. Die derzeit noch krankhaften Partien an der Choane hoffe ich auf endonasalem Wege gänzlich zerstören zu können.

Ehrmann: Zur Pathologie der Syphilide und des Leukoderma. Die sich vielfach widersprechenden Angaben haben mich ver-

anlasst, systematische Untersuchungen über diesen Gegenstand vorzunehmen. Ich will zunächst die Veränderungen der Epidermis besprechen; diese sind beim maculösen Syphilid keine besonderen, wie dies auch von vorn herein zu erwarten war. Erst bei den elevirten Syphiliden, dem Erythema papulatum, sieht man vereinzelte Leukocyten zwischen den Epidermiszellen, noch viel deutlicher bei den ausgesprochenen Papeln; besonders gehört das histologische Bild der Leukocytenauswanderung und Anhäufung den krustösen und pustulösen Syphiliden sowie den breiten Condylomen an. Krustöse Papeln sind lenticuläre Papeln, in deren Mitte sich eine Kruste bildet, welche abfällt und eine kleine Vertiefung zurücklässt; eine Zeit lang sieht man daselbst eine weissliche Stelle. Im ersten Stadium der krustösen Papel findet man in den unteren Schichten bloss vereinzelte Leukocyten. Anhäufungen von Leukocyten sieht man zu allererst in der Hornschichte, dann im Stratum granulosum. Die Leukocyten setzen die tieferen Schichten der Epidermis einzeln durch und sammeln sich in der Hornschichte an. Klinisch kann man dieses Stadium diagnosticiren, indem die Papeln glatter werden, nicht schuppen, sondern ein gelbliches Aussehen bekommen. In einigen Tagen darauf wird die früher glatte Stelle rauh und uneben, die Epidermis in radiäre Fältchen gelegt, Beweis, dass Vertrocknung der Leukocyten sammt dem Serum stattgefunden hat; mittlerweile aber schreitet die Auswanderung von Leukocyten fort, unter der Kruste bilden sich Lakunen, welche von polynucleären Leukocyten erfüllt sind. Das Stratum basale und spinosum wird durch den Druck verdickt und die Epidermiszellen des Stratum spinosum zeigen Veränderungen, welche an den hier aufliegenden Schnitten deutlich wahrzunehmen sind; es färben sich nämlich mit basischen Anilinfarbstoffen nur die oberen Pole der Zellen; die unteren Pole bleiben bei gewissen Graden der Färbung ungefärbt. Beim breiten Condylom färben sich die unteren Pole der Zellen. Ich bezeichne diese Erscheinung als Hemichromasie der Zellen. Die Ursache hievon ist der verschiedene Grad der Durchtränkung der Zellpole mit Flüssigkeit. Am Durchschnitte durch die Zapfen des breiten Condyloms sieht man darin Nester von Leukocyten, umgeben von diesen hemichromatischen Zellen. Dieser Zustand ist ein Vorläufer des Zerfalles der Epidermiszellen. Diejenigen Zellen, welche bereits im Zerfallen sind, zeigen nach unten zu Abschnürungen von mit Methylenblau stark färbbaren Körpern. Der Erfolg des Zerfalles zeigt sich bei einer Folgeerscheinung des breiten Condyloms, welche von Lang als organisirte Papel beschrieben wurde. Wenn breite Condylome lange Zeit bestehen und nicht behandelt werden, wulstig und gross werden, nachher aber bei entsprechender Behandlung sich überhäuten, bemerkt man, dass sie sich trotzdem nicht abflachen, hyperämisch bleiben, auf Druck aber ganz weiss werden; das dauert einige Jahre. Schliesslich verschwinden sie doch und bilden narbenähnliche Stellen, von denen seiner Zeit von Haslund angenommen wurde, dass sie für Leukoderma gehalten werden. Im mikroskopischen Präparate von organisirten Papeln sieht man einen normalen Rand und tief einschneidende Gruben, zwischen denen die Cutis

in papillenähnlichen Erhebungen hinaufreicht, so dass man es scheinbar mit vergrösserten Papillen zu thun hat. Das normale breite Condylom hat beiläufig folgendes Aussehen: Neben den erkrankten Theilen sind die Zapfen des Rete Malpighii vergrössert, weil einzelne Zellen vergrössert sind. Die Auswanderung von Leukocyten entsteht meistens in den Achsen der Retezapfen und an der Oberfläche. Das ist auch jene Gegend, um welche sich die hemichromatischen Zellen gruppiren. Bei ihrem Zerfall entstehen grubenförmige Substanzverluste in der Epidermis. Ich gehe nun zur Besprechung der Veränderungen im Corium. Da will ich zunächst einige Worte über die von Unna näher beschriebenen Plasmazellen vorausschicken. Unna nennt die Summe der Plasmazellen sammt den zwischen ihnen befindlichen Leukocyten Plasmom. Die Pigmentirnng der Papeln führt er auf die Masse des Plasmoms zurück, weil er in einer Reihe von Schnitten dunkel aussehender Papeln keine Körnchen wirklichen Pigmentes gesehen hat. Ich muss mich dagegen aussprechen, dass das Plasmom im Stande ist, diese dunkle Farbe zu geben, wenn ich auch die letztere Thatsache bestätigen kann. Wir müssten dasselbe auch bei anderen Erkrankungen gelten lassen, so bei der Acne, dem Lupus u. s. w. Beim Lupus entstehen eine grosse Anzahl von Plasmazellen und doch ist die Farbe eine ganz andere wie bei den Syphiliden; es bleibt da auch kein Pigment zurück. Es müssten die Mastzellen als solche pigmentirt sein oder Farbstoff enthalten, denn farblose Substanzen können auch noch so dick aufgetragen, unmöglich eine Farbe geben, höchstens ein trübes Medium darstellen; so kann vollkommen klares, destillirtes Wasser in dicksten Schichten nicht irgend eine dunkle Farbe geben, wenn es nicht Stoffe gelöst enthält. Das maculöse Syphilid ist in acutem Zustande geröthet, in einigen Tagen bekommt es eine gewisse kupferige Farbe. Die Papeln bekommen dieselbe schon früher; aber in den ersten Tagen sind sie lebhaft roth. Recht hat aber Unna, wenn er sagt, dass die Papeln nicht immer mit Hinterlassung von Pigmentirung heilen und man nicht immer Pigment findet. Ich habe gefunden, dass die Pigmentirung nur bei gewissen Individuen erfolgt und die Nichtpigmentirung bei anderen Individuen, u. zw. trifft ersteres bei Leuten, die von Haus aus brunett sind, zu; bei solchen werden die erkrankten Stellen noch dunkler pigmentirt. Dagegen zeigen Individuen mit weisser, zarter Haut und hellblonden Haaren sehr selten Pigmentirung und diese auch nur an gewissen Stellen, wo von vorne herein Pigment vorhanden ist, wie am Genitale. Dazwischen gibt es vielfache Uebergänge. Man hat immer gesagt, dass Pigmentirung in Leukocyten oder in Bindegewebszellen stattfinden kann. Ich habe das nicht finden können; aber die aus dem Blutfarbstoff entstandenen hämatogenen Schollen werden von den Leukocyten aufgenommen. Das echte melanotische Pigment wird nur in bestimmten Zellen gebildet, nämlich durch die Melanoblasten, wie ich sie bezeichne.

Als Paradigma hiefür will ich die 2 Formen des Hautsarkoms anführen, das idiopathische Pigmentsarkom und das Melanosarkom. Da wurde von Spiegler ein Pigment gefunden, welches nicht dasselbe ist

wie bei Melanosarkom; es ist intercellular und gibt Eisenreaction und ist physikalisch anders beschaffen, ich möchte es als hämatogene Schollen bezeichnen, während das Melanosarkom verzweigte Pigmentzellen enthält, in welchen das Pigment die Eisenreaction nicht immer gibt. Darin liegt ein grosser Unterschied. Das eine wird gebildet aus dem Blutfarbstoff durch Thätigkeit der Melanosblasten, das andere in den Interstitien durch Umwandlung des Blutfarbstoffes.

Das Pigment entsteht in jenen Fällen von Syphilis, wo es entsteht, auch nur in Melanosblasten. Wir müssen also zweierlei Pigmentirung unterscheiden. Die Pigmentirung, welche vom diffundirten Blutfarbstoff herrührt, die tritt bei jedem Individuum auf. Jene Individuen, welche Melanosblasten haben, erzeugen ausserdem noch melanotisches Pigment und in diesen Fällen bleibt nach Abheilung der Papeln Pigmentirung zurück. Das ist ein sehr wichtiges Merkmal für die physischen Unterschiede der Raçe, auf die ich hier nicht näher eingehen will.

Was die organisirten Papeln betrifft, so haben sie folgendes Aussehen. Sie bestehen aus embryonalem Bindegewebe mit jungen Gefässen und unten einer Infiltrationsschicht in der Höhe des horinzontalen Gefässnetzes theils mit Mastzellen, theils mit gewöhnlichen Leukocyten und Riesenzellen. Die Plasmazellen gehen nicht aus den Bindegewebszellen, sondern aus dem Blutgefässsystem hervor, wie ich es in einzelnen Fällen beobachten konnte. Man findet auch Riesenzellen in allen syphilitischen Producten der Haut mit Ausnahme der Macula. Sie treten dann auf, wenn die Infiltration anfängt zu schwinden. Sie sind also Begleiterscheinungen der Resorption, sind durch Confluenz einzelner Plasmazellen oder Leukocyten entstanden und kennzeichnen die beginnende regressive Metamorphose. Die organisirte Papel ist also nichts anderes als ein Granulom. Sie steht auf einer Stufe mit den hypertrophischen Granulationen, wie sie z. B. nach Verbrennungen auftreten. Es ist also das Plasmom als ein Granulationsgewebe anzusehen. Zum Leukoderma übergehend, muss ich bemerken, dass Unna auf dem Standpunkte steht, dass dasselbe auf neurosyphilitischer Basis entstanden ist.

Es wird nach Unna nicht direct durch den syphilitischen Process erzeugt, sondern indirect durch die Einwirkung des syphilitischen Processes auf die trophischen Nerven und erst diese veranlassen die Erscheinung, welche man Leukoderma nennt. Sie besteht darin, dass die Pigmentzellen gelähmt werden, dass das Pigment überhaupt in geringerer Menge gebildet wird. Dagegen sprechen zwei Hauptgründe. Zunächst die Veränderungen, welche wir beim papulösen Syphilid sehen. Wenn wir schuppende Papeln des Penis excidiren zu einer Zeit, wo sie in Leukoderma übergehen, finden wir, dass darin Riesenzellen sich entwickeln, dass also darin Zellen zu Grunde gehen und offenbar auch Melanoblasten zu Grunde gehen. Die Unterschiede des Leukoderma nach maculösem und papulösem Syphilid sind nun graduell. Wir sehen bei Leukoderma post Roseolam in der Cutis ein Netz von Melanoblasten sehr schön entwickelt, aber in der Epidermis gar kein Pigment. Ganz all-

mälig geht das Pigment auch in der Cutis zu Grunde. Es ist also ganz dieselbe Erscheinung, wie wir sie bei den Papeln sehen. Wovon die Melanoblasten zu Grunde gehen, das vermag ich nicht zu sagen, ob vom supponirten syphilitischen Virus oder von den supponirten Toxinen des Virus.

Ein Pigmentsyphilid sieht man manchmal auftreten, gewöhnlich aber in jenen Fällen, wo man wahrscheinlich das hyperämische Stadium übersehen hat. Aber ich gebe zu, dass es Fälle gibt, wo gar kein hyperämisches Stadium klinisch nachweisbar war. Man findet da Infiltration um die Gefässe und starke Vermehrung und Vergrösserung der Melanoblasten. Im Anfang herrscht eine grössere Anregung der Melanoplatten zur Bildung von Pigment und durch weiteres Fortschreiten des Processes kommt es dann zur Zerstörung der Melanoblasten. Ich resumire also ganz kurz, dass die Bildung des syphilitischen Pigmentes abhängig ist von den Melanoblasten und durch dessen Fehlen, durch Zerstörung oder Ausserfunctionsetzung der Melanoblasten oder durch angeborenen Mangel bedingt ist.

Kaposi würdigt die eben gehörten Ausführungen, glaubt aber, dass man die Annahme, dass unter dem Einflusse des syphilitischen Processes die Melanoblasten einmal zur Bildung von Pigment angeregt, das anderemal aber zerstört werden, sich noch weiter begründen müsse.

Er verweist auf die Analogie des Leukoderma mit Vitiligo. Auch da gehen Hyper- und Achromatosis gleichzeitig einher. Oft habe ein Patient zehn Naeviflecke und an drei Stellen Vitiligo. An Stellen entsprechend der Hyperchromatosis finde man auch hier im Corium dieselben Zellen. Was die breiten Condylome betrifft, so möchte Redner dieselben nicht unterschieden wissen von den Papeln an anderen Körperstellen. Man sieht, dass alle Papeln ganz gleich sich rückbilden entweder ganz zur Norm oder mit leichter Atrophie der Haut und erinnert an den Ausspruch Virchow's, dass aus syphilitischem Gewebe „nichts wird". Das Pigment wird central früher, am Rande später resorbirt. Es findet also eine sehr lebhafte Resorption statt von Seite der zelligen Elemente.

Lang: Schon früher wurde es für den Lupus bewiesen, dass das Auftreten von Riesenzellen regressive Vorgänge kennzeichne. Es war mir wahrscheinlich, dass es sich bei Riesenzellen auch in anderen pathologischen Producten ähnlich verhalten werde. Was die Papeln betrifft, so möchte ich sagen, dass die verschiedenen Formen derselben doch in die gleiche klinische Kategorie zu ziehen seien. Der Umstand, dass man am Oberschenkel ganz kleine, gegen das Genitale immer grösser und saftreicher werdende Papeln findet, welche schliesslich die Form nässender Papeln annehmen, lässt zu dem Schlusse berechtigen, dass die äussere Form der Papeln nur durch ihre Localisation bedingt ist.

Man kann sich durchaus nicht darauf steifen, dass man sagt, die organisirte Papel ist aus einem bestimmten syphilitischen Product hervorgegangen. Strenge genommen kennen wir ja ein syphilitisches Product

nicht. Lang glaubt, dass die organisirte Papel keine Infectionsfähigkeit hat; denn man weiss, dass solche Producte sich nicht mehr ändern. Man kann klinisch nicht anders, als die Bildung als organisirte Papel bezeichnen, weil sie thatsächlich aus einer syphilitischen Papel hervorgegangen ist. Wenn ich von einem Tophus rede, der unter Umständen so charakteristisch ist, dass er als ein syphilitisches Product angesprochen werden muss, so ist mit der Charakterisirung des Tophus nicht gleichzeitig ausgesprochen, dass er mit der Zeit verschwinden muss. Er wird vielleicht etwas kleiner, aber er kann vielleicht durchs ganze Leben unverändert bestehen, ohne dass man einen Anhaltspunkt hätte zu sagen, dass das Individuum noch syphilitisch ist.

Ehrmann: Ich habe mich durchaus nicht dagegen ausgesprochen, dass man das Leukoderma als functionelle Erkrankung ansehen muss, ich habe mich nur dagegen ausgesprochen, dass es als Nervenerkrankung anzusehen ist. Hyper- und Achromasie kann gewiss gleichzeitig dabei bestehen, indem im Centrum das Pigment schwindet, in der Peripherie aber nicht, oder sogar vermehrt ist, wie es ja dem Charakter der Syphilide vollkommen entspricht, dass während im Centrum Schwund stattfindet, in der Peripherie Wucherung auftritt. Bezüglich der organisirten Papel muss ich zustimmen, dass es sich dabei gewiss nicht um den Einfluss der Syphilis handelt, sondern dass auch mechanische und chemische Einflüsse eine Rolle spielen.

Verhandlungen der Berliner dermatologischen Vereinigung.

Sitzung vom 14. Jänner 1896.

Vorsitzender: Lassar. Schriftführer: Saalfeld.

Stabsarzt Müller stellt in Vertretung von Geh.-R. Lewin einen 37jährigen Bäckermeister mit maligner Lues vor. Die Infection erfolgte im Juli vorigen Jahres. Acht Wochen später bekam Pat. eine Rupia syphilitica, die sich aus 52 kleinen Ulcerationen auf der Haut zusammensetzte. Während der Behandlung stellte sich eine Anschwellung und Röthung der Nase ein, die für Erysipel angesprochen wurde; indessen glaubt M., dass es sich damals schon um eine luetische Affection gehandelt hat, welche zur Zerstörung des Septums und der Muschel führte, so dass jetzt die ganze Nasenhöhle einen grossen Kessel bildet, der an den Seiten von Geschwüren überzogen ist. Das Körpergewicht sank von 165 auf 118 Pfund und konnte sich Pat. kaum auf den Füssen halten. Er wurde zuerst in der Charité mit einer roborirenden Diät behandelt; später bekam er Jodkali und zweimal wöchentlich eine Sublimatinjection. Das Resultat ist im Allgemeinen ein zufriedenstellendes gewesen. Der Pat. hat sich erholt, die Ulcerationen in der Nase sind noch nicht vollständig verheilt; später wird eine plastische Operation vorgenommen werden.

Ferner stellt Müller eine Patientin mit einem Primäraffect an der Oberlippe vor, welcher zu einer starken, daumendicken Schwellung geführt hat. Patientin hat inzwischen 18 Sublimatinjectionen bekommen. Sie gibt an, dass sie sich als Handschuhwäscherin durch inficirte Handschuhe angesteckt habe. Wahrscheinlich ist wohl, dass es sich um eine infectio per osculum handelt. Die Patientin sollte mit Pferdeserum behandelt werden. Im Ganzen sind bisher 10 Personen damit behandelt worden, jedoch bei allen hat sich eine so starke Urticaria entwickelt, dass diese Methode wieder aufgegeben werden musste.

Schliesslich demonstrirt Müller zwei Fälle von markhaltigen Nervenfasern, den einen bei einem syphilitischen und den anderen bei einem nichtsyphilitischen Patienten. Diese congenitale Affection könnte höchstens mit Chorio-Retinitis verwechselt werden.

Isaac stellt einen 50jährigen Patienten vor, welcher angeblich vor 20 Jahren inficirt war, aber niemals eine Cur durchgemacht hatte. Vor drei Jahren erkrankte er an einem Brustleiden. Später zeigten sich Knoten auf der Haut der Stirn, des Halses und der rechten Achselhöhle.

Jodkali und Quecksilber blieben ohne Erfolg. I. glaubte zuerst, dass es sich um Syphilis handelte, möchte aber jetzt den Fall für einen Lupus vulgaris ansprechen. Nebenbei besteht Phthisis pulmonum.

Ferner stellt Isaac eine Patientin vor, welche kurz vor Weihnachten unter Fieber erkrankte und am rechten Arm, am Labium majus und im Gesicht Knoten und Pusteln zeigte. Zuerst dachte I. ebenfalls an Lues, zumal da auch Erscheinungen im Halse und Drüsenschwellungen vorhanden waren. Indessen eine specifische Cur blieb ohne Erfolg; gegen Rupia specifica sprach auch noch der Umstand, dass nach Entfernung der Krusten die darunter liegende Fläche mit Epithel bedeckt ist. I. ist daher der Ansicht, dass es sich um eine modificirte Form der Impetigo handelt.

Joseph hält den ersten Fall für eine tuberöse Syphilis, den zweiten für eine Rupia syphilitica. Die Erfolglosigkeit der Curen spricht nicht gegen Lues.

Heller macht darauf aufmerksam, dass in dem ersten Fall eine Atrophie des Zungengrundes vorhanden ist, welches Moment differentialdiagnostisch verwerthet werden kann, und spricht sich in Folge dessen auch für Lues aus.

Lassar hält ebenfalls den zweiten Fall für Lues; die Hartnäckigkeit gegen die Therapie ist nicht ausschlaggebend für die Diagnose.

Isaac hat selbstverständlich in beiden Fällen ursprünglich die Diagnose Lues gestellt. Er ist aber bisher noch keinem Falle von ausgesprochener tuberöser Lues begegnet, bei welchem eine antisyphilitische Cur nicht mindestens einen geringen Erfolg gezeigt hätte. Der zweite Fall hat sich innerhalb 14 Tagen entwickelt, auch dieses Moment scheint nicht für Lues zu sprechen.

Ledermann stellt eine Patientin mit einem serpiginös-circinären Syphilid der Zunge vor. Zuerst waren weisse Plaques vorhanden, die in der Mitte einsanken, und eine von Epithel entblösste, glatte, rothe Fläche zurückliessen. Differentialdiagnostisch besteht eine grosse Aehnlichkeit mit Lingua geographica, doch entsteht diese in frühester Jugend und bleibt ziemlich constant, während die Affection bei der Patientin unter den Augen L.'s entstanden ist.

Rosenthal betont die Schwierigkeit der Differentialdiagnose zwischen Lingua geographica und einer syphilitischen Affection. Er bezweifelt nicht, dass die Patientin eine Syphilis der Zunge hat, doch glaubt er, dass zu gleicher Zeit eine Lingua geographica besteht. Wenn behauptet wird, dass diese von Jugend an vorhanden ist, so sind die betr. Personen doch zeitweise von der Affection befreit, bis dann wieder durch irgend einen Reiz sich die Veränderungen zeigen. Denkbar wäre es, dass hier die Lues die Veranlassung gewesen ist, die Lingua geographica, die auch besonders an den Zungenrändern deutlich hervortritt, wieder hervorzubringen. Er bittet Ledermann, darauf zu achten, ob nicht die serpiginösen Linien an den Zungenrändern bestehen bleiben oder später wieder in Folge irgend eines neuen Reizes wieder auftreten.

Lassar sieht in dem vorgestellten Fall einen exquisiten Casus von Papelbildung der Zunge.

Ledermann kennt die Patientin seit einem halben Jahre. Damals bestanden Plaques an den Zungenrändern. Die Entwicklung der serpiginösen Linien hat L. unter seinen Augen beobachtet; zuerst bildete sich eine Schleimhautpapel von ungefährer Kreisform; dieselbe verlor in der Mitte ihr Epithel und bot nun eine glänzend rothe Fläche dar. An der Randzone blieb dann eine Leiste übrig. Wenn mehrere zusammenkamen, so verschmolzen die Linien, und bildeten so die serpiginösen Figuren, die jetzt sichtbar sind. L. glaubt, dass eine Lingua geographica ihm früher nicht entgangen wäre.

Rosenthal erwähnt, dass die scheinbare Papelform mit oberflächlichem Epithelverlust, die hier so deutlich hervortritt, etwas ganz typisches bei der Lingua geographica sei. Dadurch werde häufiger ein diagnostischer Irrthum hervorgerufen. Wäre dieses ein reiner Fall von Lues so wäre derselbe ausserordentlich selten, da derartige serpiginöse Linien, die die ganzen Ränder der Zunge einnehmen, sonst nur bei der Lingua geographica vorkommen.

Ledermann will die Patientin später wieder vorstellen.

Koch berichtet über eine Patientin von 18 Jahren, welche im November vorigen Jahres erkrankte, nachdem sie 14 Tage lang keinen Stuhlgang gehabt hatte. Neben Frösteln bestanden Efflorescenzen im Gesicht und auf beiden Handrücken. Im Gesicht war das Exanthem flügelförmig und symmetrisch über Nasenrücken und beide Wangen ausgedehnt, dunkelroth, derb infiltrirt, auf Druck und auch spontan schmerzhaft. Nebenbei bestand an den Rändern eine diffuse Schwellung, welche Hand und Finger unförmlich entstellte. Die Diagnose wurde auf Lupus erythematosus diffusus acutus gestellt, die Prognose als ernst angesehen und in Folge dessen die Pat. veranlasst, sich im Krankenhaus aufnehmen zu lassen. Die Infiltration im Gesicht nahm ab, dagegen breitete sich die Röthung weiter aus. Zugleich erschienen neue Efflorescenzen in der Umgebung der alten, z. T. schuppend, z. T. erythematös mit Neigung zur Confluirung. Auch beide Fussrücken wurden bald durch neue Ausbrüche ergriffen. Ferner zeigten sich Efflorescenzen an der linken Mamma und auf beiden Palmae manus. Hier entstanden annuläre Efflorescenzen, die sich in keiner Weise vom Erythema multiforme unterschieden. Nach etwa 5 Tagen trat eine Besserung ein, die Temperatur sank auf die Norm zurück und hielt sich ungefähr 8 Tage in gleicher Höhe. In dieser Zeit wurde die Pat. von zwei Collegen gesehen, die die Diagnose auf Erythema exsudativum multiforme stellten. Indessen der weitere Verlauf schien K. Recht zu geben. Ein neuer Schub trat auf dem harten Gaumen, dem Pharynx und Larynx auf mit oberflächlichen Ulcerationen der Efflorescenzen und starken serösen Durchtränkungen der ergriffenen Theile. Im Gesicht entstand ein Riesen-Plaque, der das Aussehen eines typischen Pseudo-Erysipels hatte. Die Schmerzhaftigkeit nahm wieder zu, grosse Krusten und Borken bildeten sich im Gesicht

und auf den Händen, zwischen denen seröse und eitrige Secrete durchsickerten. Nach der Entfernung derselben lag der Papillarkörper frei; an vielen Stellen war er mit schmierigem, weissem Belag bedeckt. Allmälig trat die Tendenz zur Zerstörung des Gewebes immer mehr in den Vordergrund, so kam es zu Ulcerationen und Zerfall des Papillarkörpers, namentlich am Fussrücken und rechten Vorderarm, welche sich bis auf die Fascie und sogar bis in die Musculatur ausdehnten. Im Centrum der Efflorescenzen war stets eine Neigung zur Epidermisbildung vorhanden. Zu gleicher Zeit zeigte sich ein stinkender Ausfluss aus der Vagina und starke schmerzhafte Drüsenschwellung; das Allgemeinbefinden war beträchtlich heruntergegangen, die Temperatur stieg wieder auf 39 und 40, um sich auf dieser Höhe 14 Tage lang zu halten. Die Pat. verweigerte die Nahrungsaufnahme, fing an zu deliriren. Schliesslich entwickelte sich eine Bronchopneumonie, und Pat. starb sechs Wochen, nachdem sich die ersten Symptome gezeigt hatten, unter den Erscheinungen einer acut verlaufenden Infectionskrankheit. Die Section ergab keine sehr charakteristischen Befunde. In der Hauptsache bestand eine starke Exsudation und Transsudation der Gewebe, in erster Linie der Epidermis. An manchen Stellen war das Corium ganz zerstört. Hierzu kam noch eine Infiltration in erster Linie der Gefässe. Die Wandungen schienen verdickt, das Lumen grösstentheils obliterirt, in der Umgebung eine kleinzellige Infiltration mit zahlreichen Mastzellen. Die Zellvermehrung war auch um die Ausführungsgänge der meisten Drüsen sichtbar. Nebenbei zeigten sich zahlreiche Hämorrhagien. Die Befunde stimmen mit denen, wie sie Schütz und Leloir bei Lupus erythematosus acutus angegeben haben, vollständig überein. K. geht dann des näheren an der Hand der einzelnen Daten und der Literatur auf den Fall ein, um die Diagnose Lupus erythematosus acutus gegenüber der des Erythema exsudativum multiforme aufrecht zu erhalten. Was die Aetiologie anbetrifft, so glaubt K., da die Pat. 14 Tage lang keinen Stuhlgang gehabt hat, dass es sich vielleicht um eine Autointoxication handelt. Der Lupus erythematosus steht anderen Infectionskrankheiten, speciell der Tuberculose und der Lepra so nahe, dass K. nicht erstaunt sein würde, wenn spätere Untersuchungen Bacillen im Gewebe oder im Blut nachweisen würden. Ob die acute Form mit der gewöhnlichen Form des Lupus erythematosus identisch ist, bleibt dahingestellt.

Joseph hat den Fall während der Lebenszeit und auch post mortem gesehen. Bei dem von ihm angefertigten mikroskopischen Präparaten hat er das Gegentheil wie Koch gefunden. Zuerst glaubte J. auch an Lupus erythematodes discoides, hält den Fall aber jetzt für einen nicht gewöhnlichen Fall von Erythema exsudativum multiforme. Hebra und Bärensprung haben ähnliche Abbildungen in ihrem Atlas gegeben. Der Exsudationsprocess hochgradiger Art war nur in den oberflächlichen Schichten vorhanden, während die tiefen Schichten, die bei Lupus erythematosus ergriffen sind, absolut frei waren. Gegenüber der Theorie der Autointoxication möchte Joseph seine Ansicht dahin äussern, dass man

das Krankheitsbild als einen septischen Process ansehen muss, von dem die Hauterscheinungen nur einen Theil darstellen. Ein so acuter rapider Verlauf ist beim Lupus erythematosus nicht gewöhnlich, zumal wenn an Händen und Füssen die charakteristischen Erscheinungen des Erythema exsud. multiforme sichtbar sind.

Meissner fragt, ob eine Blutuntersuchung vorgenommen worden sei.

Koch: Nein.

Gebert fragt, ob im Darm bei der Section etwas gefunden wurde.

Joseph erwidert, dass der Darm normal war.

Koch betont nochmals, dass die Neigung zu Ulcerationen in diesem Fall im Vordergrund stand, was beim Erythema exsudativum multiforme höchstens ganz oberflächlich vorkommt und bei dieser Affection bleibt immer die Neigung zur Restitutio in integrum bestehen. Ein Fall aber, in dem schliesslich Musculatur und Fascie bloss liegen, ist wohl noch nicht beschrieben worden. Der Begriff des Erythema exsud. multiforme müsste auf ein Procrustesbett gestreckt werden, wenn man diesen Fall als solchen ansprechen will. Im übrigen entspricht derselbe absolut den Schilderungen, die Kaposi, Besnier u. A. gegeben haben. Die Differenz in dem mikroskopischen Befunde dürfte vielleicht bei Vergleichung der Präparate sich noch aufhellen.

Discussion über den Vortrag Heller: Ueber Thiol.

Rosenthal hat vielfach mit Thiol gearbeitet und stimmt mit Heller darin überein, dass Thiol und Ichthyol in der Wirkung ziemlich gleichwerthig sind und dass die Anwendung des Thiols vor allen Dingen bei trocknen und chronischen Formen des Eczems sich empfiehlt, weil das Präparat austrocknend wirkt und eine Ueberhäutung beschleunigt. Innerlich hat Rosenthal das Thiol nicht angewendet, dagegen das Ichthyol bei Acne rosacea. Wenn er sich auch von der gefässcontrahirenden Wirkung nicht überzeugen konnte, so muss er doch zugeben, dass das Mittel als Stomachicum ganz gut wirkt. Bei rheumatischen Affectionen hat Rosenthal das Ichthyol in wässeriger Lösung sowohl als auch als Salbe angewendet und davon häufiger bei Muskelrheumatismus und bei Gelenkschwellungen gute Erfolge gesehen. Die Anwendung des Ichthyols beim Erysipel hält Rosenthal nicht für nachahmenswerth, da das ganze Krankheitsbild durch das Ichthyol verschmiert wird. Ferner hat Rosenthal noch mit gutem Erfolge das Ichthyol angewendet in manchen Fällen von Pruritus ani und vulvae in wässeriger Lösung, bei Leukoplakie, bei Hämorrhoiden in Form von Pinselungen oder Suppositorien.

O. Rosenthal.

(Aus dem bakteriologischen Laboratorium des College of Physicians and Surgeons, Columbia College, New-York.)

Klinische und bakteriologische Studie über das Vorkommen des Gonococcus (Neisser) in der männlichen Harnröhre und im Vulvo-Vaginaltractus der Kinder.*)

Von

Dr. **Henry Heiman** in New-York,
Arzt in der Kinder-Abtheilung des Mounth-Sinai-Dispensary.

(Hierzu Taf. XIII u. XIV.)

Folgende experimentelle Untersuchungen sind von mir in der Absicht unternommen worden, einen Beitrag zur Klärung der noch immer bestehenden Zweifel hinsichtlich der Identität des in der männlichen Urethra einerseits und im Vulvo-Vaginal Tractus der Kinder andererseits angetroffenen Gonococcus zu liefern, sowie gleichzeitig den Werth der verschiedenen auf diese Frage sich beziehenden Theorien zu studiren. Das Material für die vorliegenden Untersuchungen stammt aus der normalen und pathologischen Urethra, sowie aus dem normalen und pathologischen Vulvo-Vaginal Tractus der Kinder. Bei meinen Untersuchungen bediente ich mich der verschiedensten von anderen Autoren bisher empfohlenen Medien. Ausserdem benützte ich ein neues, bisher nicht veröffentlichtes Cultur-Medium und zwar das Thorax-Serum-Agar, welches sich sehr gut für Gonococcus-Culturen eignet und auf welches der Gonococcus auch überpflanzt werden kann. Die Methode, der ich mich hierbei bediente, werde ich weiter unten beschreiben. Ich muss übrigens an dieser Stelle erwähnen, dass, ungefähr gleichzeitig mit meinen Experimenten, auch Dr. Kiefer[1]) zu demselben Zwecke mit Erfolg Hydrothorax- und verwandtes Serum angewandt hatte. Derselbe Forscher ge-

*) Vortrag, gehalten in der New-York Academy of Medecine am 16. Mai 1895. Zuerst erschienen im New-York Med. Record, 22. Juni 1895. Vom Verfasser zum Zwecke der Veröffentlichung in diesem Archiv ins Deutsche übertragen. F. J. Pick.

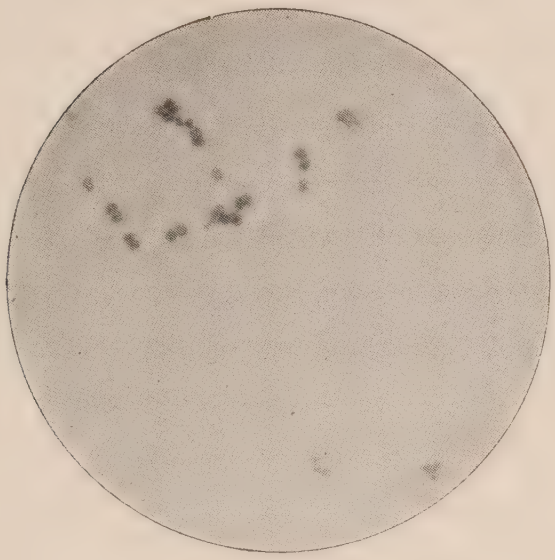

Fig. 1. Reincultur eines grossen Diplococcus aus der normalen Urethra, Nährагarplatte.

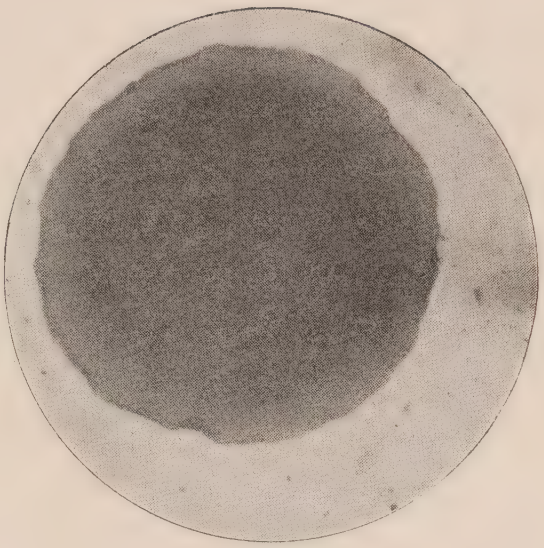

Fig. 2. Colonie eines grossen Diplococcus aus der normalen Urethra, auf Nähragar.

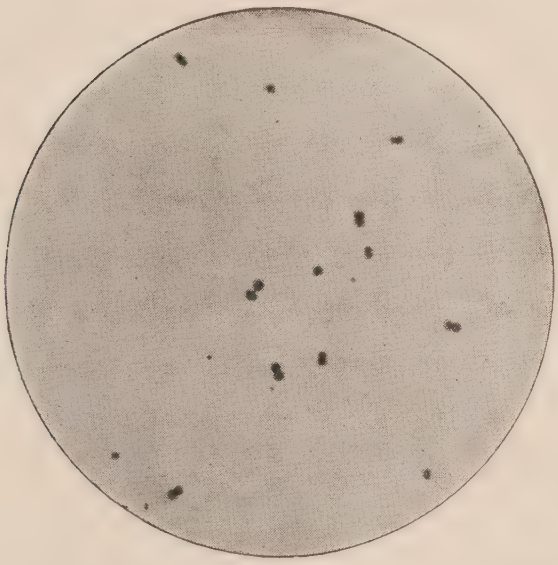

Fig. 3. Reincultur des Diplococcus urethrae (Turro) auf Säure-Gelatine.

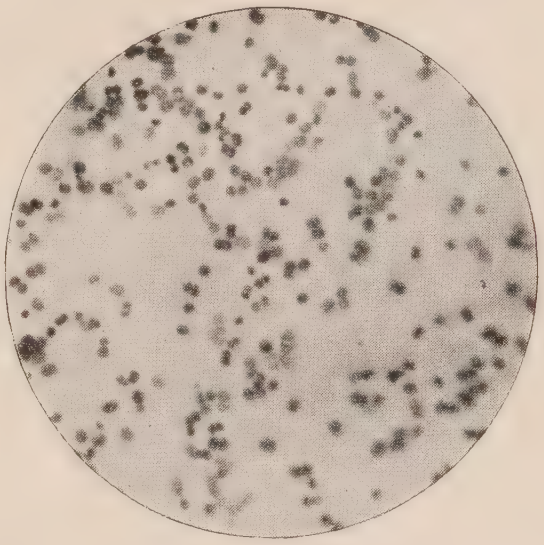

Fig. 4. Reincultur eines Gonococcus aus der männlichen Urethra auf Pleura-Serum-Agar.

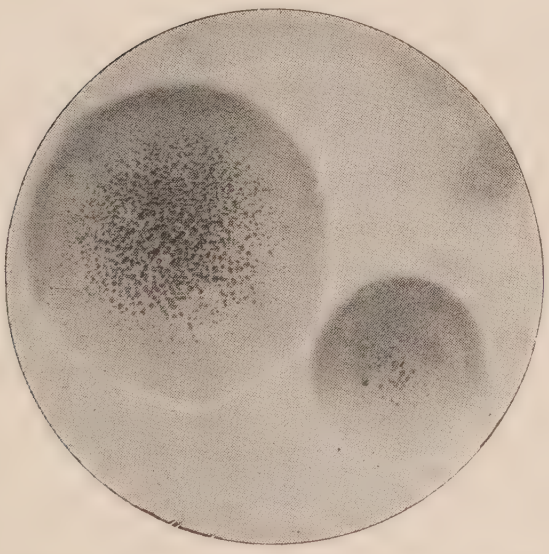

Fig. 5. Gonococcencolonie aus der männlichen Urethra auf Pleura-Serum-Agar.

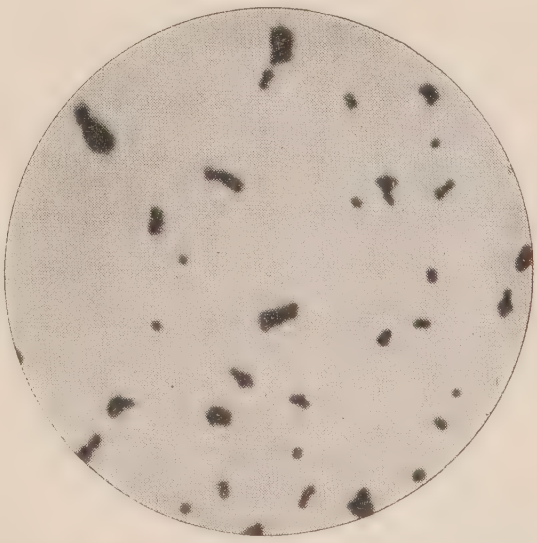

Fig. 6. Reincultur eines Diplococcus, der bei Colpitis catarrh. gefunden wurde, auf Nähragar.

Fig. 7. Colonie eines Diplococcus aus Colpitis catarrhalis auf Nähr-Agar.

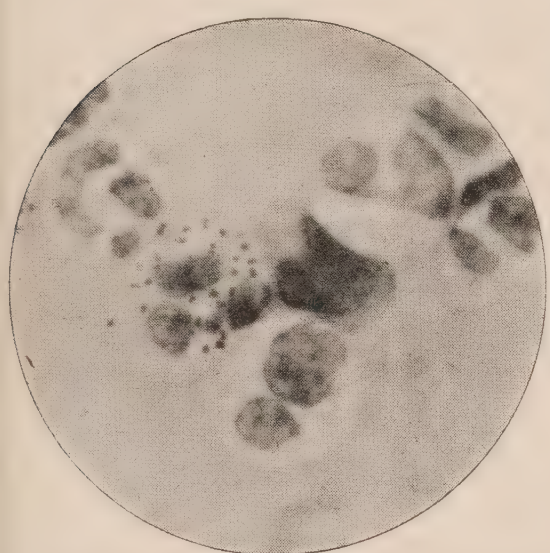

Fig. 8. Eiter von Colpitis specifica, Gonococcen enthaltend.

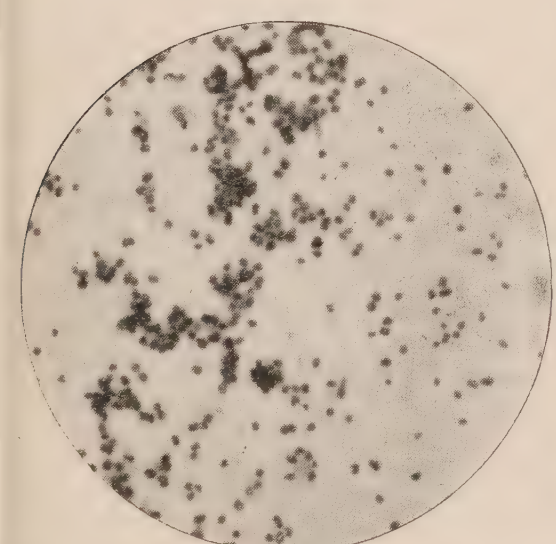

Fig. 9. Reinculturen des Gonococcus einer Colpitis specifica auf Pleura-Serum-Agar.

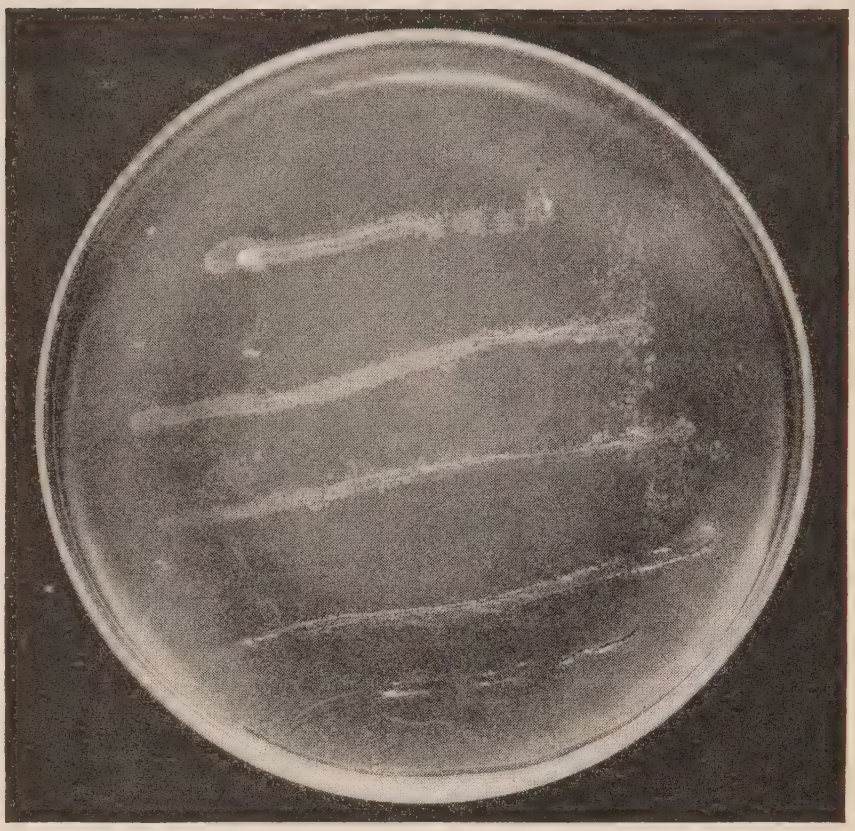

Fig. 10. Gonorrhoe-Eiter, ausgesäet auf Pleura-Serum-Agar.

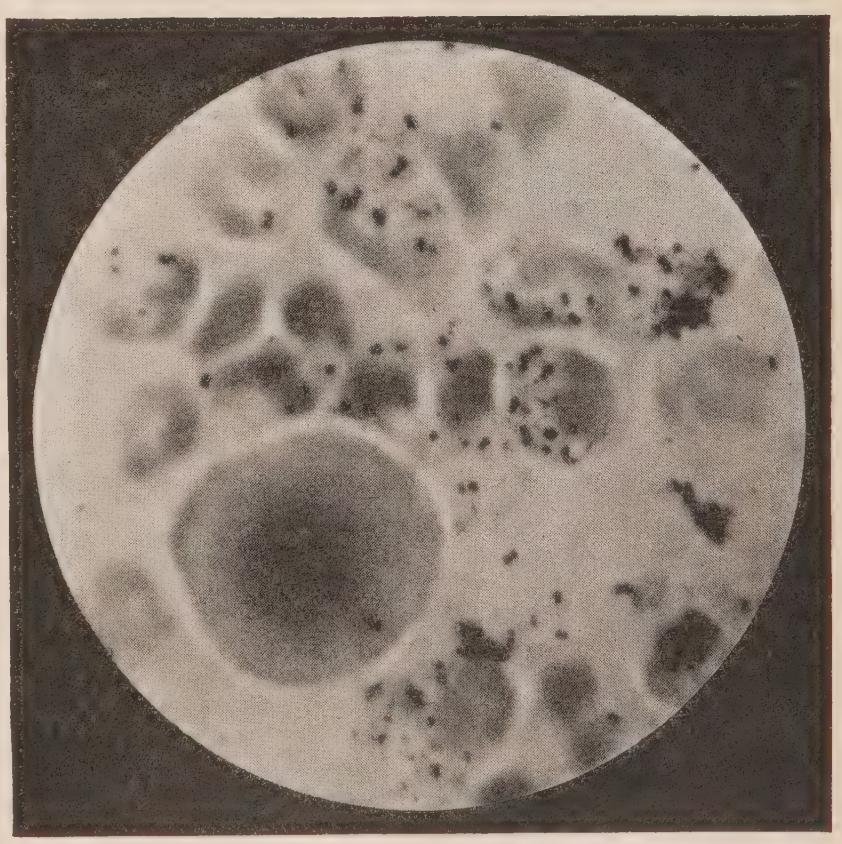

Fig. 11. Diplococcen in Eiterzellen einer Colpitis catarrhalis, nicht entfärbt nach Gram's Methode.

brauchte auch das von Finger empfohlene Medium, nämlich Urin-Agar, ohne jedoch die von Letzterem angegebenen Resultate zu erzielen. Meine Experimente erstreckten sich ferner auf das Studium eines in der menschlichen normalen Urethra angetroffenen Diplococcus, sowie des beim Manne und bei niederen Thieren vorkommenden Gonococcus. Das klinische Material zu meinen Untersuchungen verdanke ich der pädiatrischen Abtheilung von Dr. Sara Welt in Mount-Sinai Dispensary, der Klinik für Krankheiten der Harn- und Geschlechtswerkzeuge von Dr. Hayden und der pädiatrischen Klinik von Dr. Huber (beide letztere Herren vom College of Physicians and Surgeons), sowie endlich den Kliniken von Dr. Goldenberg und Dr. Dessan. Sämmtlichen Vertretern genannter Anstalten spreche ich hiermit für ihr freundliches Entgegenkommen meinen herzlichsten Dank aus.

Bekanntlich haben wir die Entdeckung des Gonococcus im Jahre 1879 Neisser[2]) zu verdanken. Seitdem haben Bokai,[3]) Bockhart,[4]) Leistikow[5]) und Andere sich vielfach bemüht, ein für die Isolirung des Gonococcus günstiges Medium zu finden. Der Erste, dem es gelungen ist, den Gonococcus zu isoliren, war Bumm,[6]) der die Resultate seiner Experimente in einer ausführlichen Monographie veröffentlicht hatte. Im Jahre 1892 beschrieb Wertheim[7]) eine Methode zur Herstellung von Plattenculturen und Isolirung des Gonococcus, die sehr gute Resultate lieferte. In seiner Arbeit vom Juni 1894 gab Finger[8]) an, dass das Urin-Agar ein gutes Medium für Cultivirung des Gonococcus darstelle. Im Juli 1894 veröffentlichte Turro[9]) eine vorläufige Mittheilung über die Cultivirung des Gonococcus in einem sauerreagirenden Medium, nämlich auf einem Boden von saurer Gelatine und Gelatine-Gelose, d. h. in Agar-Gelatine.

Untersuchungen von Material aus der normalen Urethra stammend.

Meine Experimente wurden in folgender Weise angestellt. Nach gründlicher Reinigung der Glans Penis mit Seife und Wasser, wurde durch den offen gehaltenen Meatus eine sterilisirte Platinschlinge sorgfältig in die Urethra eingeführt. In dem auf diese Weise gewonnenen Secrete fand ich auf Deckglaspräparaten kurze und lange Bacillen, ferner Coccen, sowie kleinere und grössere Diplococcen, von welchen einige morphologisch identisch waren mit den 10 Gattungen von Bakterien, die nach Lustgarten[10]) und Mannaberg, im Secret der normalen Urethra vorgefunden worden sind. Das so gewonnene Material verpflanzte ich nicht nur auf Gelatine- und Agarplatten, sondern auch auf Thorax-Serum und Blutserum-Agar, d. h. auf Medien, die von Lustgarten und Mannaberg nicht angewandt worden waren.

Ich will hier vorausschicken, dass es mir nicht gelungen ist, den Gonococcus im Secret der normalen Urethra zu demonstriren. Unter den Mikroorganismen der gesunden Urethra überwiegte stets in meinen Präparaten der grössere Diplococcus, während keine einzige Coccen- und Diplococcenform der Bakterien vermittelst der Gram'schen Methode entfärbt wurde. Von den verschiedenen in der normalen Urethra vorgefun-

denen Bakterienformen habe ich meine besondere Aufmerksamkeit einer grösseren Diplococcusform zugewandt.

Fig. 1. Name: Diplococcus Urethrae. Vorkommen in der männlichen Harnröhre: Gruppen-Diplococcus. Grösse: Umfangreicher als der Gonococcus. Farbe: Negativ. Temperatur: Zimmer- und Körpertemperatur. Beziehung zur Luft: Aërob. Gelatineplatten: Gestalt mehr oder weniger kreisförmig; Coloniebildung; Grösse von 1—3 Mm.; Ränder scharf ausgeprägt und regulär; Textur granulär; Farbe stahlblau, kreisförmiger Refractionspunkt. Gelatine-Reagenzröhrchen: Oberflächencultur, spärliches Wachsthum, weisslich, verflüssigend; Stichcultur: Geringes Wachsthum, verflüssigend.

Fig. 2. Agarplatten: Gestalt: Kreisförmig. Grösse: 2—4 Mm. Ränder: Scharf ausgeprägt, unregelmässig. Textur: Granulär. Farbe: Gelblich. Agarröhrchen: Reichliches Oberflächenwachsthum; Stichcultur: Schwaches Wachsthum, von weiss-grauer Verfärbung. Glycerin-Agarröhrchen: Flächenwachsthum reichlich, weisslich. Harnstoff-Agar: Stichcultur-schwaches Wachsthum. Thoraxserum: Flockiges Wachsthum. Kartoffel: Graulichweisse Cultur. Gelatine-Gelose: Flächencultur, reichliches Wachsthum, weisslich. Dasselbe in der Stichcultur. Milch geronnen (saure Reaction), Klumpen bildend mit geringen Mengen von Serum. Gährungs-Bouillon: Schwach trübe, weisser Niederschlag, keine Gasbildung. Uschinsky's Nährboden: Schwaches flockiges Wachsthum, klar. Röhrchen mit sauer reagirenden Gelatine: Flächencultur, weisslich. Dasselbe in der Stichcultur; Gelatine wird nicht verflüssigt. Wuertz'sches Agar: Culturen weiss, später roth, sauer. Pathogenese: Nicht pathogen. — Beschreibung folgt später.

Untersuchung von Material aus der krankhaften Harnröhre stammend.

Die Thatsache, dass Turro's sauer reagirender Nährboden einfach und bequem sich erwies, veranlasste mich, denselben zu allererst als Untersuchungsmedium für die Cultivirung des Gonococcus anzuwenden. Ich hielt mich hierbei streng an seine Darstellung. Turro gibt an, dass der gonorrhoische Harn alkalisch sei und dass er nach längerem Stehen sauer werde. In 16 von mir untersuchten Fällen habe ich gefunden, dass in 15 derselben der Urin unmittelbar, nach dessen Entleerung, sauer reagirte und nur in einem Fall eine neutrale Reaction sich vorfand. Drei von diesen Fällen wurden weder local, noch innerlich behandelt; die Uebrigen dagegen wurden einer Salicylsäure-Behandlung unterworfen. Ferner gibt Turro an, dass er eine Reincultur des Gonococcus erzielen konnte, sobald er einen gonorrhoischen Harn für 24 Stunden in einen Thermostaten brachte und dass ein Zusatz von 1% Pepton das Wachsthum des Gonococcus erhöhte. Ich wiederholte diesen Versuch und erhielt einen Diplococcus, der mit der Gram'schen Methode nicht entfärbt werden konnte. Dies veranlasst mich anzunehmen, dass es nicht der Gonococcus gewesen ist. Eine weitere Behauptung Turro's besagt, dass

er eine nahezu reine Gonococcus-Cultur erhielt, wenn er gonorrhoischen Eiter auf sterilisirtem normalen Urin verpflanzte. Bei Wiederholung dieses Versuches erhielt ich ebenfalls ein negatives Resultat. Ich bin daher der Ansicht, dass Turro's Beschreibung insofern mangelhaft sei, als er es unterliess, den Grad der Acidität seines Culturmediums genauer anzugeben. In meinen Versuchen war der Grad der Acidität des Turro'schen Culturmediums, d. h. der Gelatine-Gelose, genau bestimmt und entsprach 0,52 Säure im Verhältniss zu Phenolphtalein. Folgende Fälle von Gonorrhoe wurden von mir untersucht.

Fall 1. Eiter aus der Urethra eines 35jährigen Mannes, Krankheitsdauer 8 Tage; weder local, noch innerlich behandelt. Zum ersten Male inficirt. Deckglas-Präparat zeigt Gonococcen, welche sich nach dem Gram'schen Verfahren entfärben lassen. Es wurden von mir 3 Gelatine-Gelose-Platten verfertigt, in jeder derselben erhielt ich Coccen, welche sich mit der Gram'schen Methode nicht entfärben liessen. Involutionsformen deutlich erkennbar. Colonien und Culturen vollkommen der Turro'schen Beschreibung entsprechend.

Fall 2. Eiter aus dem Vulvo-Vaginaltractus eines $2^1/_2$jährigen Mädchen. Krankheitsdauer 3 Wochen. Das Material stammt aus einem Hospital. Deckglas-Präparate ergeben Gonococcen. Zwei Platten verfertigt. In der einen Platte Bacillen, in der zweiten durch Gram'sches Verfahren nicht entfärbbare Coccen.

Fall 3. Eiter aus männlicher Urethra. Deckglas-Präparate ergeben Gonococcen. Cultur-Experimente mit Turro's Medium negativ.

Fall 4. Eiter aus männlicher Urethra. Deckglas-Präparate ergeben Gonococcen, welche sich nach der Gram'schen Methode entfärben. Platte I ergibt Cocci, welche sich auf diese Weise nicht entfärben.

Fall 5. Eiter aus männlicher Urethra. Gonococcen im Deckglas-Präparat. Zwei Platten. Culturen simuliren diejenigen, die Turro beschrieben hatte, doch widerstehen sie der Entfärbung nach der Gram-schen Methode. Platte I zeigt Coccen, welche nach Gram sich nicht entfärben. Dieselbe Culturform.

Fall 6. Eiter aus männlicher Urethra. Gonococcen im Deckglas-Präparat. In beiden Platten nach Gram nicht entfärbbare Coccen.

Fall 7. Eiter aus männlicher Urethra, Patient 26 Jahre alt. Eiter 2 Wochen alt, Krankheitsdauer 3 Wochen; äussere und innere Behandlung. Deckglas-Präparate negativ ausgefallen. Platte I zeigt einen durch Gram nicht entfärbbaren Coccus. Culturen entsprechen der Turro-schen Beschreibung nicht.

Fall 8. Eiter aus männlicher Urethra, Krankheitsdauer 4 Wochen. Fall wurde nur innerlich behandelt. Patient hat schon früher Gonorrhoe gehabt. Platten I und II zeigen Coccen, die nach Gram nicht entfärbt werden. Culturen wie bei Turro.

Turro hatte mit Erfolg Hunde mit Diplococcen inoculirt, die eine catarrhalische Urethritis hervorbrachten.*) Dieser Erfolg kann als der erste betrachtet werden, bei welchem eine catarrhalische Entzündung in der Urethra des Hundes durch Ueberimpfung eines aus der menschlichen Harnröhre stammenden Mikroorganismus hervorgebracht wurde. Turro schreibt seinen Erfolg einer durch sein saures Medium bewirkten Verstärkung der Virulenz des Bacteriums zu. In der einzigen bisher von Turro neben diesen speciellen Gegenstand erschienenen Arbeit hat er es jedoch unterlassen, der Thatsache Erwähnung zu thun, dass die Mehrzahl der Hunde an Posthitis oder Balanitis leiden. Es ist erwähnenswerth, dass die Temperatur der Hunde nicht constant sei. Die Mitteltemperatur ist 39° C.

Ich will nun zu meinen eigenen Inoculationsversuchen an Hunden mit dem Turro'schen Diplococcus Urethrae übergehen.

Hund I. Mongrel'sche Race, männlichen Geschlechts, mit leichtem Ausfluss aus der Urethra. Deckglaspräparat zeigt Eiter, Epithelzellen und zahlreiche Bacterien. Culturen aus der Urethra auf saurer Gelatine zeigen Coccen, die nach Gram nicht entfärbt werden. Inoculation des Turro'schen Diplococcus, entnommen einer Gelatine-Gelosecultur (zweite Generation). Nach 24 Stunden: der Hund frisst wenig, der Ausfluss aus der Urethra etwas zugenommen. Temp. 38,7° C. Culturen von Material aus der Urethra auf saurer Gelatine, Gelatine-Gelose (Gelatine-Agar) und Nähragar zeigen Coccen, die sich nach der Gram'schen Methode nicht entfärben. Die Nähragarplatten zeigen Coccen und Bacillen, von welchen die ersteren sich nach dem Gram'schen Verfahren nicht entfärben. 48 Stunden nach der Inoculation: der Hund frisst mehr, Ausfluss geringer. Deckglaspräparate zeigen Eiterzellen und Bacterien 72 Stunden nach der Inoculation: der Hund sieht vergnügt aus, Ausfluss sehr gering, Zunge feucht, Appetit sehr gut.

Hund II. Mongrel'sche Race, Männchen; Urethralausfluss wie gewöhnlich bei Hunden. Deckglaspräparat zeigt Eiterzellen, zahlreiche Bacterien und Coccen, welche sich nach Gram nicht entfärben. Temperatur vor der Inoculation 39,1°. Der Urethralausfluss wurde vor der Inoculation auf saurer Gelatine, Agar und Gelatine-Gelose untersucht: es fanden sich Coccen und zahlreiche Bacterien vor. 24 Stunden nach der Inoculation mit dem Turro'schen Diplococcus: Temperatur 39,1° C. Der Hund scheint gut zu fressen, Zunge feucht, Ausfluss geringer. Deckglaspräparate zeigen zahlreich Bacterien und wenige Eiterzellen. 48 Stunden nach der Inoculation: Temperatur 38,5° C. Sonst keine Veränderung. Deckglaspräparate zeigen zahlreiche Bacterien. 72 Stunden nach der Inoculation: der Zustand des Hundes scheint derselbe zu sein, wie vor der Impfung.

---

*) Lundström's Inoculationen mit einem Diplococcus aus der männlichen Urethra führten zur Bildung einer ulcerativen Urethritis.

Befürchtend, dass meine Versuche, möglicherweise in Folge des angewandten Aciditätgrades des Mediums, nicht beweisend sein könnten, entschloss ich mich, dieselben zu wiederholen. In der zweiten Reihe meiner Versuche entsprach der Säuregrad meines Mediums von Gelatine-Gelose und Säure-Gelatine von 0,40 resp. 0,42 Säure im Verhältniss zu Phenolphtalein als Indicator. Meine Versuche erstreckten sich auf 10 andere Fälle von Gonorrhoe in den verschiedensten Stadien der Krankheit. Deckglaspräparate, welche vor Ueberimpfung von Eiter auf Culturmedien hergestellt waren, zeigten nach Gram entfärbbare Gonococcen. Ich erhielt auch hier wiederum charakteristische Culturen, entsprechend der Turro'schen Beschreibung: Diplococcen von ungefähr derselben Grösse wie der Gonococcus, welche nach dem Gram'schen Verfahren sich nicht entfärbten. Diese wichtige Unterscheidungsprobe zwischen dem Gonococcus (Neisser) einerseits und den anderen in der Urethra vorkommenden Diplococcen ist in der Turro'schen Arbeit nicht erwähnt.

Inoculations-Experimente am Hunde mit Säure-Gelatine-Culturen vom Säuregrad 0,42.

Hund I. Mongrel'sche Race, Männchen, Rectaltemper. 39,1° C., leichter Urethralausfluss. Deckglaspräparat zeigt vor der Inoculation Eiterzellen, zahlreiche Bacterien. Inoculation mit dem Turro'schen Diplococcus. 48 Stunden nach der Inoculation: Deckglas zeigt Eiterzellen, kleine Coccen, zahlreiche Bacterien. Culturen, entnommen aus der Urethra und auf Säure-Gelatine gewonnen, zeigen Coccen, die nach Gram sich nicht entfärben. 60 Stunden nach der Inoculation: Zustand des Hundes unverändert.

Hund II. Temperatur 38,6° C. Ausfluss vorhanden. Die Producte der Urethra, auf Deckglaspräparaten untersucht, zeigen dasselbe wie bei Hund I. Culturen vor der Inoculation auf Gelatine-Gelose, Säure-Gelatine und Pleuraserum-Agar zeigen kurze Bacillen und Coccen; die letzteren, nach Gram behandelt, werden nicht entfärbt. Inoculation mit dem Diplococcus Urethrae (Turro) ergibt dieselben negativen Resultate.

Hund III. Mops. Temperatur 39,4° C. Geringer Ausfluss. Deckglas zeigt dasselbe Bild wie bei den anderen Hunden. Culturen, hergestellt vor und nach der Inoculation, geben ebenfalls dasselbe Resultat.

Wegen der schweren secundären Symptome, welche nach Turro der Inoculation zu folgen pflegen, habe ich die letzteren zwei Hunde zwei Wochen später untersucht. Ich fand sie in demselben Zustande wie vor der Inoculation. Dr. Wright in Boston[12]) hat eine Arbeit veröffentlicht, in welcher er in einer Anmerkung berichtet, die Experimente von Turro mit negativem Resultate wiederholt zu haben. Beim Lesen der Turro'schen Abhandlung wird man von der Sicherheit seiner Beobachtungen und Schlüsse überzeugt. Es muss jedoch gegen dieselben eingewendet werden, dass Turro es unterlassen hat, Inoculationen mit seinem Diplococcus am Menschen anzustellen.

Folgende Tabelle verzeichnet die Resultate meiner Untersuchungen über den von einer specifischen Urethritis stammenden Diplococcus, der seinem Wesen nach zum Theil dem Turro'schen Diplococcus entspricht.

Fig. 3. Name: Diplococcus. Cultur: 4tägiges Wachsthum. Vorkommen: männliche Harnröhre. Grössenverhältnisse: entsprechend denjenigen des Gonococcus. Gruppirung: Diplococcen. Verhalten gegenüber Gelatine: nicht verflüssigend. Farbe: keine. Temperatur: Wachsthum bei Zimmer- und Körpertemperatur. Verhalten gegenüber der Luft: aerob. Gelatine-Platten: Kreisform, Grösse von 2 zu 5 Mm., Ränder scharf contourirt und unregelmässig, Textur grob granulär, Farbe gelblich, die meisten Colonien zeigen circuläre Flecken von grösserer Refraction. Gelatine-Röhren: Flächenwachsthum grauweiss, nicht verflüssigend. Gelatine-Stichcultur: tiefes Wachsthum, nicht verflüssigt am zehnten Tage. Glycerin-Agar-Röhren: Flächenwachsthum grau, erscheint weisslich; Wachsthum reichlicher als auf Agar und Gelatine. Bouillon: dicker Niederschlag, etwas trübe. Gährungsbouillon: beide Schenkel trübe, schwaches Häutchen, keine Gasbildung. Agarröhren: Oberflächenwachsthum bei Zimmertemperatur, von schwach grauer Farbe. Kartoffelcultur: grauweisslich, reichliches Wachsthum. Milch: weisslicher Niederschlag, bestehend aus Diplococcen; Reaction sauer. Urin-Agar: Oberflächenwachsthum spärlich, schwach grau. Stichcultur: schwach grau, spärliches Wachsthum. Uschinsky's Cultur: flockig, weisslich. Gelatine-Platten: ähnlich der Fläche von Elfenbeinkugeln (Turro); nach einigen Tagen Aussehen erinnernd an schmales Band oder Schnur. Saure-Gelatine-Röhren: Oberflächenwachsthum grauweiss. Stichcultur: tiefes Wachsthum, schwach grau-weiss. Gelatine-Gelose-Platten: Aussehen wie bei Gelatine-Platten, nur ist das Wachsthum bei der Gelatine-Gelose reichlicher bei Körpertemperatur und weniger durchsichtig. Colonien von unregelmässiger Form, 3—5 Mm. im Umfange, mit scharf ausgeprägtem Rande, unregelmässig. Textur grob granulär, Farbe gelblich. Die Colonien zeigen kreisförmige Flecken von höherer Refraction. Gelatine-Gelose-Röhrchen: Oberflächencultur schwach grau-weiss. Stichcultur weisslich-grau, wird später roth. Pleura-Serum: reichliches Wachsthum, flockig, trübe. Wuertz'sches Agar: Oberflächencultur schwach grau-weiss, später roth, sauer.

Da die Resultate meiner Nachprüfung von Turro's Untersuchungen unbefriedigend ausfielen, so schritt ich zu den Arbeiten von Finger, Ghon und Schlagenhaufer. Diese Autoren behaupten, dass das beste Medium für Cultivirung des Gonococcus der Urin-Agar sei, welcher aus einem Theile sterilen oder sterilisirten Urin und zwei Theilen neutraler oder schwach-alkalischer Bouillon mit 2% Agar und 1% Pepton besteht und salzfrei ist. Laut Angabe von Finger bietet steriler Urin mit Agar das beste Medium für den Gonococcus dar. Er gibt jedoch nicht näher an, in welcher Weise er sterilen Urin erlangte. Ich habe

diesem Gegenstand sehr viel Zeit gewidmet. Meine ersten Versuche bestanden in Sterilisirung einer Flasche und Reinigung der Harnröhre und Eichel, besonders der Harnröhrenöffnung, worauf ich den Patienten in die sterilisirte Flasche hinein uriniren liess. Nachdem ich den auf diese Weise in 5 Fällen gewonnenen Urin für 24 Stunden im Thermostat stehen liess, fand ich, dass sich im Harn innerhalb dieser Zeit eine Menge von Bacterien entwickelt hat. Ich richtete es alsdann zur Vorsicht so ein, dass die erste Hälfte des gelassenen Urins die Bacterien aus der Harnröhre auswuschen. Aber auch dieses Verfahren lieferte ein negatives Resultat. Ich gebrauchte nun sorgfältig zubereitete Agarröhrchen behufs Vermeidung von Verunreinigung, und forderte die männlichen Patienten auf, die zweite Hälfte ihres Blaseninhaltes in diese Röhrchen zu entleeren. Petri'sche Platten, mit diesem Medium versehen, entwickelten nach 24 Stunden Bacterien; nach 48 Stunden entwickelten sich tiefe Colonien in Probirröhrchen, welche Nähragar und Urin enthielten.

Meine ersten Resultate mit Urin-Agar als Medium zur Cultivirung von gonorrhoischem Eiter aus der Urethra waren wie folgt:

Fall I. Agar plus steriler (?) Urin*) als Medium. Harn von 0,53 Säuregehalt im Verhältniss zu Phenolphtalein; spec. Gewicht 1,023. Patient männlichen Geschlechtes, 20 Jahre alt. Gonorrhoe seit 5 Tagen. Erste Infection. Weder locale, noch innere Behandlung. Deckglas zeigt den Gonococcus, welcher nach Gram's Verfahren sich entfärbt. Plattenculturen zeigen Bacillen, Coccen, Diplococcen, letztere durch Gram's Methode nicht entfärbbar.

Fall II. Urinagar mit sterilisirtem Harn. Patient 21jähriger Mann. Gonorrhoe seit 3 Monaten. Erste Infection. Innere und locale Behandlung. Deckglas von Plattenculturen zeigt Coccen und Diplococcen, welche nach Gram sich nicht entfärben lassen.

Fall III. Culturagar und sterilisirter Urin. Mann, 24 Jahre alt. Gonorrhoe seit 4 Wochen. Erste Infection. Nur innere Behandlung. Plattencultur ergibt dasselbe Resultat wie oben.

Fall IV. Steriler Urin. Mann, 19 Jahre alt. Gonorrhoe seit zwei Wochen. Erste Infection. Behandlung nur intern. Deckglaspräparat aus Urethra zeigt den Gonococcus, der sich nach Gram'scher Methode entfärben lässt. Plattenculturen zeigen verschiedenartige Colonien, von welchen nur wenige den von Wertheim beschriebenen entsprechen. Diese Colonien zeigten nach Gram's Verfahren sich entfärbende Diplococcen.

Fall V. Urinagar plus sterilisirter (?) Urin. Mann, 24 Jahre alt. Gonorrhoe seit drei Wochen. Deckglaspräparat aus Urethra zeigt Gono-

*) Das Fragezeichen soll hier die Thatsache angeben, dass der angewandte Harn nahezu so steril war, wie er eben zu dieser Zeit erlangt werden konnte.

coccen, welche sich nach Gram's Methode entfärben lassen. Plattenculturen negativ.

Fall VI. Harn steril (?). Mann, 22 J. alt. Gonorrhoe seit zwei Monaten. Nur innere Behandlung. Deckglas zeigt Gonococcen, welche sich nach Gram's Methode entfärben. Plattencultur zeigt Coccen und andere Bacterien und Diplococcen, jedoch keine Gonococcen.

Fall VII. Agar plus steriler (?) Harn. Mann, 25 Jahre alt. Gonorrhoe seit drei Wochen. Nur innere Behandlung. Deckglas aus Urethra zeigt Gonococcen, welche sich nach Gram's Methode entfärben. Plattenculturen zeigen zahlreiche Colonien, wenige charakteristische Gonococcen-Colonien, welche sich nach Gram's Methode entfärbten.

Fall VIII. Agar und steriler (?) Harn. Mann, 22 Jahre alt. Gonorrhoe seit zwei Wochen. Nur innere Behandlung. Zum zweiten Male inficirt. Deckglas aus Urethra zeigt Gonococcen, welche nach Gram's Methode sich entfärbten. Plattencultur negativ.

Die erste Reihe von Versuchen mit Urinagar waren für mich etwas entmuthigend, da ich erwartete, dass der sterile Urin wahrscheinlich seine Eigenschaften als Medium erhöhen würde. In Zusammenhang hiermit muss ich weiter erwähnen, dass Herr Dr. Alexander Lambert von New-York mir den von ihm modificirten Kitasato'schen Filter zur Verfügung gestellt hat, der mit einer Sprengel'schen Luftpumpe in Verbindung gesetzt wurde. Mit Hilfe dieses Apparates erhielt ich sterilen Harn. Derselbe wurde zu Controlversuchen bei Körper- und Zimmertemperatur gehalten: es erfolgte jedoch keine Entwickelung von Bacterien. Vor der Filtration reagirte der Urin sauer, sein specifisches Gewicht war 1021; trotz Filtration blieben spec. Gewicht und Acidität unverändert, eine sehr beachtenswerthe Thatsache. Mit dem so gewonnenen sterilen Urin hatte ich Hoffnung, ein vollkommenes Urinagar-Medium zu erzielen, doch hatten sich meine Erwartungen nicht verwirklicht, indem der sterile Urin die Gonococcen zu reichlicherem Wachsthum nicht veranlasste; auch war ich nicht im Stande, ein irgendwie besseres Wachsthum von Gonococcen auf Platten- und Reagenzglas-Culturen zu demonstriren. Es wäre überflüssig zu betonen, dass ich vorsichtig genug war, den zu untersuchenden Eiter so weit als möglich hinter dem Meatus zu holen, um der Wahrscheinlichkeit, dass ich es mit einem Gemisch von Bacterien zu thun hatte, aus dem Wege zu gehen. Ermuthigt einerseits durch das Auffinden von Gonococcen auf Urinagar mit Petri'schen Schälchen, war ich andrerseits enttäuscht, indem ich Urinagar, wie auch Finger in seiner Arbeit zugibt, nicht als Ueberpflanzungsmedium gebrauchen konnte. Es ist in der That sehr bedauernswerth, dass wir im Urinagar ein günstiges Medium nur für Culturanlagen, nicht aber für Ueberpflanzungsversuche besitzen. Die Eigenschaft, einen unmittelbaren Boden für Transplantation abzugeben, betrachte ich als ein wichtiges Hilfsmittel für das Studium der Biologie des Gonococcus. In dieser Beziehung hat sich mir das Placenta-Serum-Agar Medium von Bumm, ebenso von Wertheim, als von sehr bedeutendem Werthe erwiesen.

Placenta-Blut-Serum. Ich habe mich genau an die Vorschriften von Wertheim bei der Zubereitung, jedoch nicht bei der Anwendung des Placenta-Blutserums gehalten. Die Gewinnung von Placentarblut habe ich der Liebenswürdigkeit von Dr. Tucker zu verdanken, der mir zu diesem Zweck das reich ausgestattete Sloane-Maternity Hospital zur Verfügung stellte. Zur Bequemlichkeit liess ich das Placentarblut in nahezu bis zur Hälfte gefüllten sterilisirten Kartoffelcultur-Reagenzgläschen aufsammeln. Ich konnte dann, nach einer Stunde oder später, mittelst eines sterilisirten dünnen Stabes, das Coagulum innerhalb der weiten Reagenzgläschen leicht absondern. Nachdem das Blut 24 Stunden im Kühlgefässe gestanden hatte, übertrug ich vermittelst einer sterilisirten Pipette das ausgepresste Serum in ein schmäleres sterilisirtes Reagenzröhrchen. Das Serum wurde darauf ebenfalls für 24 Stunden im Kühlgefäss stehen gelassen, damit die noch übrig bleibenden rothen Blutkörperchen sich absetzten. Das strohgelbe Serum wurde dann in ein anderes sterilisirtes Reagenzröhrchen übergegossen und in einen flüssigen Blutserum-Sterilisator gebracht, zum Zweck, das flüssige Blutserum durch fractionirte Sterilisation und bei einer Temperatur von 65° bis 68° C. eine Stunde lang während der sechs folgenden Tage zu sterilisiren. Um die sterilisirten Serumröhrchen besser controliren zu können, wurden sie in den Thermostat für 48 Stunden gebracht. Die Röhrchen, welche zwei Theile Agar enthielten, wurden verflüssigt, abgekühlt und in ein Wasserbad von 40° C., zusammen mit anderen Röhrchen, die nur einen Theil Serum enthielten, hineingestellt. Sie wurden darauf erst auf Petri'sche Schälchen und nachher in sterilisirte Reagenzröhrchen als Ueberimpfungsmedium gegossen. Gelegentlich will ich bemerken, dass in vielen Fällen der Eiter in sterilisirten Reagenzröhrchen erst 5 bis 6 Stunden nach der Entnahme aus der Urethra in's Laboratorium gebracht und hier auf Platten gesäet wurde: nahezu in jedem Falle — es waren insgesammt 20 Fälle — gelang es den Gonococcus (Neisser) zu gewinnen und zu isoliren. Bei Uebertragung des Eiters auf Oberflächenculturen erhielt ich ein ähnliches Resultat, namentlich in frischen Gonorrhoefällen, ebenso wie dies auch Wertheim gelang, wenn er das Secret in den Serumröhrchen diluirte, darauf mit Agar vermischte und endlich das mit Eiter inoculirte Medium auf Platten ausgoss. In chronischen Fällen von Gonorrhoe würde ich der von Wertheim beschriebenen Methode den Vorzug geben. Sobald Gonococcen, und wie gering ihre Zahl auch sein mag, nur überhaupt zugegen sind, sind wir auf diese Weise fast sicher, einzelne tiefe oder Oberflächen-Gonococcencolonien zu finden. Nach 24 Stunden habe ich Gonococcencolonien gesehen, wie sie von Wertheim beschrieben worden sind, und war dabei immer im Stande, sie auf Pleuraserum-Agar-Reagenzröhrchen zu transplantiren. Dass ich es mit dem Gonococcus (Neisser) zu thun hatte, will ich später zeigen bei Beschreibung meiner Impfversuche.

Das hierher gehörige Untersuchungs-Protokoll lautet wie folgt:

Name: Gonococcus (Neisser) s. Fig. 4. Vorkommen: Urethra, Vaginaltractus. Form: Diplococcen. Gruppirung: Meist Diplococcusform. Grösse: 1—4 Mm. Wird durch Anilinfarben gefärbt, am besten mit alkoholischer 2% Methylviolettlösung. Nach Gram'schem Verfahren Entfärbung. Beziehung zur Luft: Aërob. Temperatur: Nur bei Körpertemperatur. Verhalten zu Gelatine: Kein Wachsthum. Auf Milz: Kein Wachsthum. Smith'sche Röhrchen: Gasformation, kein Wachsthum. Gelatine-Stichcultur: Kein Wachsthum. Oberflächencolonien: Kein Wachsthum. Tiefe Colonien: Kein Wachsthum. Gelatineplatten: Kein Wachsthum. Agarplatten: Kein Wachsthum. Agarröhrchen: Kein Wachsthum, Stich- oder Oberflächencultur. Glycerin-Agarplatten: Kein Wachsthum. Reagenzröhrchen, Stich- oder Oberflächencultur: Kein Wachsthum. Urin-Agar: Kein Wachsthum. Uschinsky'sches Medium: Kein Wachsthum. Löffler'sche Röhrchen mit coagulirtem Blutserum: Kein Wachsthum. Wuertz'sches Agar: Kein Wachsthum. Wuertz'sches Agar und Placentaserum: Weisslichgraue Saat. Das Medium nimmt eine schwachröthliche Farbe an. Rosolsäure-Bouillon: Kein Wachsthum. Fleischbouillon: Kein Wachsthum. Kartoffel: Kein Wachsthum. Saure Gelatine-Platten: Kein Wachsthum. Reagenzglas-Stichcultur: Kein Wachsthum. Gelatine-Geloseplatten: Kein Wachsthum. Gelatine-Gelose-Röhrchen: Kein Wachsthum. Urin-Agarplatten: Spärliches Wachsthum, entsprechend der Beschreibung, die ich später in Bezug auf Blutserum-Agarplatten geben werde. Urinagar und steriler Urin: Spärliches Wachsthum. Urinagar und filtrirter Harn: Spärliches Wachsthum. Urinagar Reagenzröhrchen: Spärliches Oberflächenwachsthum. Stichcultur: Kein Wachsthum. Saure Gelatine und Placenta-Serum: Kein Wachsthum. Gelatine-Gelose und Placenta-Serum: Kein Wachsthum. Glycerin-Agar und Placenta-Serum: Spärliches Oberflächenwachsthum. 2% Agar- und Schafserum: Plattenculturen: Spärliches Wachsthum. Reagenzröhrchen: Spärliches Oberflächenwachsthum. 2% Agar minus Salz und sterilisirtes Placenta-Serum: Spärliches Wachsthum. Reagenzröhrchen: Spärliches Wachsthum an der Oberfläche. 2% Agar minus Salz und Pleura-Serum. Plattenculturen: Reichliches Wachsthum (Fig. 5). Colonien von circulärer Form. Rand etwas unregelmässig. Stich ins gelblich-weisse. Textur fein granulirt in der Peripherie. Farbe gelblich. Stellt dar Flocken von höherer Refraction im und um das Centrum herum. Brustserum-Agarröhrchen: Reichlicheres Wachsthum als auf Placenta-Serum, Schafserum oder Ascitesflüssigkeit. Aeusserliches Aussehen etwas grauweiss. Stichcultur: erscheint etwas grauweiss. 2% Agar minus Salz und filtrirtes Brustserum. Platten: Reichliches Wachsthum. Röhrchen: Oberflächenwachsthum, spärlich, schwach grauweiss. Das Serum zeigt kleine, krystallartige Körperchen. Pathogenese: Pathogen.

Morphologie.

Die Gonococcen werden meistens in den Eiterzellen (Fig. 8) angetroffen, zuweilen auch in anderen Theilen des Gesichtsfeldes, was wahrscheinlich auf den mechanischen Effect des Aufschmierens des Eiters auf das Deckglas oder den Ojectträger zurückzuführen ist. Sie erscheinen gewöhnlich in den Eiterzellen als Diplococcen, kaffeebohnenförmig, oder in Gruppen zu zwei oder vier, gewöhnlich ausserhalb des Kernes. In reinen Culturen erscheinen sie als Diplococcen (Fig. 9). Zu Zeiten treten sie auf als runde Diplococcen von verschiedener Grösse, besonders in älteren Culturen. Wieder andere sind von unregelmässiger Form oder erscheinen granulirt. Es soll hier daran erinnert werden, dass der Gonococcus die bei älteren Culturen in der Bakteriologie sogenannte „Involutionsform" aufweist.

In meinen Culturen auf Brustserum-Agar zeigte sich diese sogenannte „Involutionsform" nach Verlauf von ungefähr 21 Tagen sehr deutlich, so dass der Mikroorganismus kaum als Gonococcus angenommen werden konnte; nichtsdestoweniger, bei Ueberpflanzung dieser Cultur, erhielt ich auf Brustserum-Agar eine Gonococcus-Aussaat. Eine 62 Tage alte Cultur und eine andere, 102 Tage alt, zeigten auf Deckglaspräparaten nichts, was einem Gonococcus ähnlich sein würde. Alles, was gesehen werden konnte, war eine granuläre Masse, welche nach Gram's Methode sich entfärbte. In Anbetracht des verschiedenartigen Auftretens der Gonococcen in alten Culturen unter den genannten verschiedenen Bedingungen, gehen die Ansichten der Forscher in Bezug auf die Langlebigkeit und Virulenz des Gonococcus in den chronischen Formen der Krankheit auseinander. Die praktische Bedeutung dieser Frage vom gerichtlich-medicinischen und socialen Standpunkt ist klar. Und somit können Heiratscandidaten mit chronischer Urethritis, welche von ihrem Arzte wissen wollen, ob sie es wagen dürfen in den Ehestand zu treten, nur eine bejahende Antwort erhalten, unter der Voraussetzung, dass dieser Ausspruch des Arztes durch eine vorangegangene, in folgender Weise ausgeführte gründliche klinische und bacteriologische Untersuchung motivirt ist:

Ein Deckglaspräparat muss drei Tage nacheinander mikroskopisch mit einem Instrument untersucht werden, welches mit mikrometrischer Schraube versehen ist, ferner durch die Gram'sche Methode geprüft werden. Wenn diese Untersuchung negativ ausfällt, so sollen, um jeden Zweifel zu beseitigen, Culturen auf Brustserum-Agar, ebenfalls drei Tage hintereinander, gemacht werden, wobei ich für diese wichtige Untersuchung empfehlen würde, sich nicht mit einer Oberflächencultur zu begnügen, sondern eine Reihe von Reagenzröhrchen-Inoculationen auf verdünntem Brustserum, wie von Wertheim beschrieben, vorzunehmen.*)

*) Es würde sich empfehlen, eine künstliche Urethritis mit Silbernitratlösung, zum Zwecke, die Gonococcen an die Oberfläche heranzuziehen, hervorzubringen.

Der Gonococcusbefund beim Menschen.

Die von der Literatur des uns hier interessirenden Gegenstandes geförderten Thatsachen haben ergeben, dass bis jetzt die Gonococcen in den folgenden Körperregionen und, der Frequenz nach, ungefähr nachstehender Reihenfolge gefunden worden sind: Männliche Harnröhre, Vulvovaginaltractus, Harnblase, Auge, periurethrale Abscesse, Bartholinische Drüsen, Gelenkergüsse, Nieren, Fallop'sche Röhren, Peritoneum, Rectum und Mundhöhle.

Die Färbung des Gonococcus mit Anilinfarben.

Von den verschiedenen zu diesem Zwecke gebrauchten Farben — Bismarckbraun, Safranin, Methylenblau, Fuchsin, Gentiana-Violett und Malachitgrün — haftet, nach meinen Erfahrungen, dem Fuchsin und Gentianaviolett der Nachtheil an, dass dieselben eine zu intensive Färbung geben. Der Erfolg beim Gebrauch dieser Farben hängt zweifellos von der Geschicklichkeit ab, mit welcher man ein dünnes Häutchen auf das Glas aufschmiert. Als die beste Methode für gewöhnliche Färbung würde ich diejenige mit einer 2% alkoholischen Methylviolettlösung empfehlen. Dies ist praktisch eine Differentialfärbung und nimmt zu ihrer Ausführung bloss 30 Secunden in Anspruch. Als einer für praktische Zwecke zu empfehlenden Doppelfärbung bediente ich mich der Schütz'schen [13]) und Lanz'schen [14]) Methoden.

Nachdem ich hier die verschiedenen, zum Nachweis des Gonococcus und zur differentiellen Färbung desselben gebrauchten Methoden vorgeführt habe, komme ich zum Schluss, dass jedes zu diesem Zwecke angewandte Verfahren, sobald es nicht gleichzeitig die Prüfung nach Gram's Methode einschliesst, als unvollkommen und unzuverlässig betrachtet werden muss. Die Gram'sche Methode ist die einzig zuverlässige zur Unterscheidung des Gonococcus von all' den anderen in der gesunden Urethra und im Vulvovaginal-Tractus angetroffenen Diplococcen. Friedländer, einer der vorsichtigsten Beobachter, geht so weit, diese Bacterienfärbungsmethode als die ideale anzuerkennen. Beim Durchsehen der Literatur über die Gram'sche Färbungsmethode finde ich, dass viele Autoren mit derselben verschiedene Resultate erzielt haben. Dies ist, nach meiner Ansicht, nicht überraschend, indem man in unseren Textbüchern über Bacteriologie Beschreibungen der genannten Methode vorfindet, die sich wesentlich von einander unterscheiden. Diejenigen, die sich für diesen speciellen Gegenstand besonders interessiren, können sich von der Richtigkeit dieser Aussage überzeugen, wenn sie darüber bei den folgenden Autoren nachlesen werden, u. z. bei: Crookshank, Flügge, Fraenkel, Günther, Heim, Sternberg, Hueppe, v. Jaksch, O. Israel u. s. w. E. C. Wendt [16]) in New-York erkennt Roux als den ersten an, der gefunden hat, dass der Gonococcus nach der Gram'schen Methode entfärbt wird. Gram gab uns im Jahre 1884 eine vortreffliche Beschreibung seiner Methode. Dieselbe wurde zufällig von ihm entdeckt, als er mit

Anilin-Gentianaviolett gefärbte Schnitt-Präparate in Jodlösungen hineinlegte. Dies veranlasste ihn den Gegenstand gründlicher zu studiren, mit dem Resultat, dass er uns eine vorzügliche Methode zur Färbung von Bacterien in Schnitt- und Deckglaspräparaten geliefert hat. In Bezug auf die Zubereitung der Anilin-Gentianviolettlösung verweist uns Gram auf das Friedländer'sche Buch. Unter den vielen dort angegebenen Lösungen eignet sich am besten zur Demonstration die Koch-Ehrlich-sche Anilinwasser-Gentianviolettlösung. Ich habe dieselbe in folgender Weise zubereitet: Zu 10 Ccm. Wasser setzte ich hinzu 2 Ccm. Anilinöl, worauf die Mischung gut geschüttelt und durch feuchtes Filtrirpapier durchfiltrirt wurde. Zu dem so erhaltenen klaren Anilinwasser setzte ich 1 Ccm. 97% Alkohol und 1 Ccm. einer concentrirten alkohol. Gentianviolettlösung zu. Ich gebe hier diese Verhältnisse an, da die genannten Mengen ungefähr diejenigen sind, die für gewöhnliche Färbungen erforderlich sind. Nachdem ich das Deckglas rasch durch die Flamme durchgezogen habe, legte ich es in die Lösung für zwei bis drei Minuten hinein. Gram stellt es frei, das Deckglas jetzt mit Alkohol abzuwaschen, oder nicht. Ich zog es vor, den Ueberschuss mit Filtrirpapier abzutrocknen, ohne das Deckglas in Alkohol abzuwaschen. Nun brachte ich das Deckglas für fünf Minuten in die Gram'sche Jodlösung, welche aus 1 Theil Jod, 2 Theilen Jodkalium und 300 Theilen Wasser besteht, und übertrug es von da direct in eine 97% Alkohollösung, zum Zweck, all' die färbenden Stoffe vom Präparate abzuwaschen. Es ist in manchen Fällen empfehlenswerth, den Alkohol zu erneuern. Zuletzt wusch ich das Deckglas tüchtig in Wasser aus und brachte es in eine Lösung von Bismarckbraun, welche aus 1 Theile einer concentrirten wässerigen Bismarckbraunlösung und 5 Theilen Wasser besteht. Hier hielt ich es eine bis zwei Minuten lang, worauf ich es mit Wasser abspülte und in Balsam einschloss. Für differentialdiagnostische Färbungen gebrauchte ich, statt Bismarckbraun, Fuchsin und Safranin- und überzeugte mich dabei erst recht, dass das Bismarckbraun die besten Resultate liefere. Es ist zu bedauern, dass wir vor der Hand noch keine specifische Färbung für den Gonococcus, wie wir sie für den Tuberkelbacillus haben, besitzen.

Beschreibung der verschiedenen für den Gonococcus gebrauchten Culturmedien.

Bumm war der Erste, der im Jahre 1885 mit Erfolg den Gonococcus züchtete, indem er hierbei eine Mischung von Rind- und Menschen-Blutserum angewandt hatte. Wertheim verwendete darauf zu demselben Zwecke das von mir oben beschriebene Placenta-Blutserum. Wie die Zeichnungen auf meiner Tabelle zeigen, liefert unter allen für Züchtungszwecke gebrauchten Medien das Thoraxserum-Agar ein Medium, auf welchem der Gonococcus am üppigsten wächst. Von anderen Forschern wurden andere aus dem menschlichen Körper stammende Flüssigkeiten mit verschiedenem Erfolg gebraucht, u. zw.: Peritonealserum, Synovialflüssigkeit bei chronischer Synovitis, Hydrocele- und Pericardial-Flüssig-

keit, der flüssige Inhalt von Ovarialcysten und Hydrosalpinxflüssigkeit. Ich habe angewandt Placentaserum, Schafs-Blutserum, Peritonealserum, filtrirtes Thoraxserum, und kam zu dem Schluss, dass eine Mischung aus flüssigem sterilisirtem Thoraxserum, 2% Agarbouillon und 1% Pepton, mit oder ohne einer ½%igen Kochsalzlösung, die besten Resultate lieferte. Diese Thatsache konnte ich nur dem grossen Gehalt von Serumalbumin im Thoraxserum zuschreiben. Den Werth dieses Serums kann man am besten demonstriren, indem man eine Flasche mit Thoraxserum in einen Kälteschrank über Nacht placirt: man findet dann, dass sich in der Flüssigkeit ein Klumpen gebildet hat und dass das darüber schwimmende Serum von einer viel zäheren Consistenz zu sein scheint, als das in derselben Weise behandelte Placenta-, Peritoneum- oder Fleischserum. Ich habe meine Experimente durch genau angestellte Controlversuche mit Platten- und Reagenzröhrchenculturen gegen einander verglichen, indem ich steriles Rinderserum mit 2% Agar, steriles Peritonealserum mit 2% Agar, Rinderserum mit 2% Agar, Placentaserum mit 2% Agar, Thoraxserum mit 2% Agar gemischt habe, und habe dabei gefunden, dass von allen diesen Medien das Thoraxserum plus 2% Agar etc. das reichste Wachsthum des Gonococcus sowohl auf Platten- als Reagensröhrchenculturen zeigte. Eine der Platten zeigt in meiner Tabelle eine fast reine Gonococcuscultur, welche aus Harnröhreneiter gewonnen wurde (Fig. 10). Das Thoraxserum wurde in einem Falle von einem an Hydrothorax leidenden Patienten, mit Temperatur von 38,5° C., gewonnen, und in einem anderen Falle von einem Patienten mit acuter Pleuritis, welcher eine Temperatur von 39,5° C. aufwies. In jedem dieser Fälle wurde ein Liter Serum entnommen.*) Ich habe es selten für nöthig gefunden, das oben schwimmende Thoraxserum in ein anderes Reagenzrohr zu übergiessen, wie es beim Placenta-Serum nothwendig ist, in Anbetracht der grossen Anzahl von rothen Blutkörperchen, die in dem letzteren sich vorfinden. Mit diesen Resultaten jedoch noch nicht zufrieden und zum Zweck, die langwierige und mühsam fractionirte Sterilisation des flüssigen Serums zu umgehen, bemühte ich mich eine Methode zur Gewinnung von sterilem Serum, in der Weise wie ich sterilen Urin gewonnen habe, zu ermitteln. Ich nahm daher Zuflucht zur Filtrationsmethode. Thoraxserum fand ich, in Folge seiner Zähigkeit, zur Filtration ungeeignet. Indem ich Reichel's Filter mit Hilfe von Sprengel's Luftpumpe sechs Stunden täglich eine Woche lang arbeiten liess, erhielt ich bloss 200 Gramm von filtrirtem Thoraxserum. Um das Thoraxserum flüssiger zu machen, filtrirte ich es zuerst durch sterilisirte Baumwolle und brachte es darauf in einen sterilisirten Glastrichter; aber das Resultat war dasselbe. Der einzige Vortheil beim filtrirten sterilisirten Serum bestand in seiner ausserordentlichen Klarheit. Für die Cultivirung des Gonococcus jedoch, sowohl auf Platten als in Reagenzröhrchen, lieferte es ein weniger reichliches Wachs-

*) Ich habe Dr. Ewing die Lieferung von Thorax- und Peritoneumserum zu verdanken.

thum als das sterilisirte Thoraxserum und war hier das Resultat fast dasselbe wie beim Placenta-Serumagar.

Bei meinen Bemühungen, ein steriles Serum zu erlangen, folgte ich dem Rathschlage von Dr. Prudden, u. zw.: ich setzte zu dem in versiegelten Flaschen aufbewahrten Thorax- und Peritoneumserum, sowie zu den Reagenzröhrchen, von ½ bis 1% Chloroform zu. Vor dem Zusatz des Chloroforms wurden Controlversuche in folgender Weise angestellt: ein halbes Dutzend Reagenzröhrchen mit Peritoneum-Serum wurden offen stehen gelassen und für 48 Stunden der Luft ausgesetzt. Ein zweites Halbdutzend Reagenzröhrchen mit Peritoneumserum wurden versiegelt sofort, nachdem zu ihnen ½ bis 1% Chloroform zugesetzt worden war. Nach 48 Stunden wurde Chloroform zu den offen gelassenen Röhrchen zugesetzt, worauf letztere ebenfalls versiegelt wurden. Und dennoch wurde 30 Tage später in dem Halbdutzend zuerst offen gelassenen Röhrchen eine grosse Anzahl von Bacterien gefunden. Unter dem anderen Halbdutzend Röhrchen waren nur einige, die wenige Bacterien aufwiesen. Diese letztere Röhrchen wurden mit Agar, Pepton und Salz behandelt und konnten, trotz des Zusatzes von Chloroform, als Culturmedien verwendet werden. Ich muss es bedauern, dass ich nicht in der Lage war diese Experimente für meine gegenwärtige Arbeit zu vervollständigen.

Studien am normalen Vulvo-Vaginal-Tractus der Kinder.

Bei Durchsicht der Literatur dieses Gegenstandes finde ich, dass sehr wenig über denselben geschrieben worden ist. Am häufigsten wird desselben im Zusammenhang mit dem Zustande des Vulvo-Vaginal-Tractus zur Zeit der Schwangerschaft erwähnt. Doederlein [18]) untersuchte den Lochienausfluss und fand, dass in den Fällen, wo derselbe profus ist, Staphylo- und Streptococcen in grosser Anzahl zugegen sind. Kroenig [19]) fand hier auch Strepto- und Staphylococcen und vertritt die Ansicht, dass die ersteren, durch die Hyperacidität des Vaginalsecretes, ihre Virulenz verlieren. G. Thomen [20]) fand in drei von sieben Fällen von Lochialfluss Streptococcen, obwohl in der Vagina und im Cervix keine demonstrirt werden konnten. Meine Untersuchungen in Bezug auf die normale Vulva wurden hauptsächlich zu demselben Zwecke wie diejenigen hinsichtlich der männlichen Urethra unternommen, u. zw. suchte ich die verschiedenen Bacterienarten festzustellen, die Deckglaspräparate und gewöhnliche Culturmedien zu Tage fördern. Ich studirte auch die Secrete des Vulvo-Vaginaltractus und der Harnröhre von Kindern, indem ich Media gebrauchte, auf welchen der Gonococcus gedeiht. Unter zwanzig in dieser Weise untersuchten Fällen habe ich in keinem einzigen Falle den Gonococcus (Neisser) nachweisen können. Deckglaspräparate zeigten Epithelialzellen, und in einzelnen Fällen eine beträchtliche Anzahl von Eiterzellen, ferner zahlreiche Bacterien, Coccen, Diplococcen, kurze Bacillen, lange birnförmige Bacillen und wahrscheinlich zu denselben gehörende Sporenformationen (?), ausserdem Smegmabacillen und Spirillen. Das Alter der untersuchten Kinder war zwischen drei Monaten und

dreizehn Jahren. Die Secrete wurden aus allen Theilen der Vulva, welche keiner vorhergehenden Reinigung unterzogen wurde, entnommen. In den Fällen, wo der Urethralausfluss untersucht werden sollte, wurde die Vagina zuerst mit Wasser gereinigt. Ich begegnete einer Reihe von Fällen mit leichtem schleimig-eitrigem Ausfluss, von dessen Existenz die Eltern der Kinder keine Ahnung hatten. Ferner stiess ich auf andere Fälle, bei welchen das einzige Symptom Enuresis war. Diese letztere Classe von Fällen lenkte auf sich meine besondere Aufmerksamkeit, da es sich herausstellte, dass dieselben nichts anderes als eine catarrhalische Colpitis, sowohl klinisch als mikroskopisch, darstellten. Deckglaspräparate zeigten hier eine grosse Anzahl von Eiterzellen, welche Diplococcen enthielten, die, ihrer Grösse und Form nach, zum Theil dem Gonococcus (Neisser) ähnlich waren, ferner kleine Coccen und zahlreiche andere Bacterien (s. Fig. 11). Diese Gonococcen sind nach Methoden gefunden worden, die von denjenigen Bockhart's, E. Fraenkel's, Koplik's u. A. unabhängig sind. Erwähnte Thatsache veranlasst mich zu dem Glauben, dass, wenn es einen solchen Microorganismus wie der Pseudo-Gonococcus überhaupt gäbe — ich meine den Diplococcus der Vulva, der in den Eiterzellen gefunden worden und zum Theil dem Gonococcus ähnlich ist — dieser Diplococcus sicherlich den Namen eines solchen Pseudo-Gonococcus verdienen würde.

Nach meiner Ansicht führt der Ausdruck Pseudo-Gonococcus, wie er jetzt gebraucht wird, zu Missverständnissen. Es wäre vielmehr besser, wenn der in den Eiterzellen bei der catarrhalischen Colpitis gefundene Mikroorganismus als Diplococcus colpitis catarrhalis bezeichnet werden würde. Ob dieser Mikroorganismus pathogen und infectiöser Natur sei, bin ich vorläufig nicht in der Lage anzugeben. Nachdem ich den Ausfluss in meinen Fällen von catarrhalischer Colpitis, die sich klinisch nicht als Fälle von Gonorrhoe präsentirten, untersucht und hierbei negative Resultate erzielt hatte, kam ich zu dem Schluss, dass diese Colpitisfälle zugeschrieben werden müssen entweder dem von Bockhart gefundenen und isolirten Diplococcus, oder irgend einer anderen, bisher noch nicht ermittelten Ursache. Den besten Beweis für die Richtigkeit dieser Annahme liefert die Thatsache, dass die genannten im Eiter gefundenen und theilweise dem Gonococcus ähnlichen Diplococcen sich nach der Gram'schen Methode, wie es meine Platten und Schnitte zeigen, nicht entfärben lassen. Bockhart lieferte im Jahre 1886 eine ausführliche Beschreibung eines kleinen, von ihm in der Vagina gefundenen Diplococcus und behauptet, dass derselbe den Erreger der nicht specifischen Urethritis darstelle. Er war im Stande, ein ziemlich ergiebiges Wachsthum dieses kleinen Diplococcus auf Agarplatten und ein noch reichlicheres auf Blutserum bei Körpertemperatur zu erzielen. Seine Ueberimpfungsversuche mit diesem kleinen Diplococcus in der männlichen Urethra der Menschen fielen positiv aus. Er brachte eine künstliche Urethritis hervor, deren Secret den kleinen Diplococcus in den Eiterzellen aufwies. E. Fraenkel[21]) beschreibt Fälle von endemischer in-

fectiöser Colpitis, welche nach meiner Ansicht denjenigen Bockhart's analog sind. E. Fraenkel impfte Kaninchenaugen mit dem Secrete, welches er Fällen von catarrhalischer Colpitis entnommen hatte: der Erfolg war ein negativer. Seine Inoculationsversuche am menschlichen Auge hingegen fielen positiv aus. In einem von drei seiner Fälle beobachtete er am fünften Tage einen catarrhalischen Zustand des Auges, wobei das Secret dieselben Diplococcen, wie sie im Vaginalsecret gefunden worden sind, aufwies. Er erwähnt gar nicht der Gram'schen Methode mit Bezug auf Deckglaspräparate, mit Ausnahme der Anwendung derselben bei Schnittpräparaten; aber auch hier sind von ihm keine Bacterien gefunden worden. In einer späteren Veröffentlichung beschreibt er seine Experimente, bei welchen er den Versuch gemacht hatte, diesen Diplococcus zu isoliren. Er erhielt mehrere, schon früher von Bumm beschriebene Diplococcusformen und ausserdem noch eine andere von Bumm nicht erwähnte Diplococcusform, welche er auf das menschliche Auge, jedoch mit negativem Erfolg, überimpfte. In einem Falle hatte er bei seinen Impfungsversuchen bei einem Kaninchen eine eitrige Conjunctivitis hervorgebracht, welche zwei Tage anhielt, doch konnte er hierbei den charakteristischen Diplococcus, u. zw., wie er behauptet, wegen des Vorwiegens von anderen Bacterien, nicht nachweisen. Dieses Experiment von E. Fraenkel ist von keiner Bedeutung, indem bei demselben Secret, und nicht reine Culturen, angewandt worden ist. E. Fraenkel betrachtet seinen Diplococcus als echten Gonococcus, der in seinem Wesen durch fortwährendes Wachsthum nur einer Modification untergegangen ist. Meine Aufmerksamkeit lenkte auf sich besonders ein Diplococcus, den ich bei der catarrhalischen Colpitisform gefunden habe. Dieser Mikroorganismus simulirte in seiner Erscheinung den in den Eiterzellen bei der catarrhalischen Colpitis gefundenen Diplococcus. Ich habe die Biologie dieses Diplococcus eingehend studirt, wie dies folgende Tabelle zeigt (Fig. 6).

Diplococcus.

Vorkommen: Bei der catarrhalischen Form der Colpitis der Kinder. Form: Diplococcen und Coccen. Gruppirung: Diplococcen und Coccen. Grösse: Ungefähr wie die Grösse des Gonococcus, 1 bis 4 Mikromillim. Farbe: Keine. Temperatur: Zimmer- und Körpertemperatur. Beziehung zur Luft: Aërob. Gelatineplatten: Colonien. Form: Kreisförmig und elliptisch. Grösse: Von 3 bis 5 Mikromillim. Rand: Scharf ausgeprägt. Textur: Grob granulär. Farbe: Gelblich braune Refraction. Gelatineröhrchen: Geringes Oberflächenwachsthum von weisslichem Aussehen. Wird nicht verflüssigt. Dasselbe bei der Stichcultur. Sauere Gelatineplatten: Textur fein granulirt, sonst wie bei Nährgelatineplatten. Sauere Gelatine-Oberflächencultur: spärliches Wachsthum von weisslicher Farbe, nicht verflüssigend. Dasselbe in Stichcultur. Nähragarplatten: Colonie: Kreisförmig (Fig. 7). Grösse: 3 bis 5 Mikromillim. Rand: Scharf contourirt, regelmässig. Textur:

Granulär. Farbe: Gelblich. Nähragarröhrchen: Ergiebiges Wachsthum, blassgelb. Glycerinagarröhrchen: Spärliches Oberflächenwachsthum, weisslich grau. Urin-Agar: Oberflächen und Stichcultur: Kein Wachsthum. Thoraxserum: Flockige Niederschläge, Medium klar. Kartoffel: Gelbliches Wachsthum; etwas ausgebreitet. Milch: Geringer weisser Niederschlag; Reaction sauer; coagulirt nicht. Gährungsbouillon: Wachsthum in beiden Zweigen, jedoch wolkig im längeren Zweig. Weisser Niederschlag, dünnes Häutchen. Uschinsky'sches Medium: Spärliches Wachsthum, klar. Würtz'sches Agar: Ergiebiges Wachsthum auf Oberflächenmedium, wird nach oben zu blau, unterer Theil unverändert; alkalisch. Dasselbe in Stichcultur. Pathogenese: Negativ in einem Falle in der männlichen Harnröhre.

Vulvo-Vaginitis der Kinder.

Die Vulva-Vaginitis, oder Urogenital-Blenorrhoe, oder Colpitis gonorrhoica in ihren verschiedenen Formen wird wohl auch in früheren Jahren ebenso frequent gewesen sein wie jetzt, doch waren ihr Wesen und Ursprung weniger klar. Sehr wenig ist von dieser Krankheitsform die Rede in den früheren medicinischen Büchern. So z. B. wird die Vulvo-Vaginitis in den älteren Werken von Adolph Hencke[22]) (1821), C. M. Billiard[23]) (1850) gar nicht erwähnt. Auch Bonchut[24]) im Jahre 1855 widmet der Vulvo-Vaginitis kein einziges Wort. Dr. W. H. Day[25]) beschreibt im Jahre 1881 einen schleimig-virulenten Ausfluss aus der Vagina während der Zahnperiode, stammend von Reizerscheinungen im Darme, Ascariden im Rectum, ebenso nach Scharlach und anderen Fieberkrankheiten. Er erwähnt aber nicht von einer Identität dieses Ausflusses mit demjenigen bei Gonorrhoe. Vogel[26]) beschreibt im Jahre 1887 eine catarrhalische und eine gonorrhoische Form der Vulvo-Vaginitis. Ashby und Wright[27]) (1889) sprechen von Vulvo-Vaginitis und behaupten, dass dieselbe durch Unreinlichkeit, Schmutz, Reizung durch Bandwürmer und gelegentlich durch Contact mit dem Ausfluss bei Vulvitis entstehe. J. Lewis Smith[28]) (1890) spricht von einer catarrhalischen und gonorrhoischen Abart dieses Zustandes. In Keating's Encyklopädie[29]) (1890) wird die Vulvo-Vaginitis in zwei Varietäten beschrieben: als einfacher, durch Schmutz, Reizung etc. entstehender Catarrh und als eine Infectionsform, welche durch den Gonococcus hervorgerufen wird. Hensch[30]) (1892) beschreibt zwar eine infectiöse Form, doch legt er geringes Gewicht auf die Gegenwart von gonorrhoischem Ausfluss, indem Gonococcen auch in solchen Fällen von Vulvo-Vaginitis nachgewiesen werden können, bei welchen man sonst nicht in der Lage ist eine Krankengeschichte von Gonorrhoe zu constatiren. Baginsky[31]) (1892) beschreibt eine Vulvo-Vaginitis, deren Ursachen er auf mechanische Reizung oder Würmer zurückführt, ferner eine Vulvo-Vaginitis catarrhalis et blennorrhoica, hervorgerufen durch dieselben Factoren, und endlich erwähnt er einer endemischen Form von Vulvo-Vaginitis, die durch einen, dem Gonococcus ähnlichen Mikroorganismus, oder direct durch den Gono-

coccus erzeugt wird. Ich kann dieser Ansicht nur beipflichten. Ich habe den wahren Gonococcus und einen Diplococcus von ein und derselben Gattung in den Eiterzellen gefunden, wobei der wahre Gonococcus sich nach der Gram'schen Methode entfärbte, während der Diplococcus der Eiterzellen, der zum Theil dem Gonococcus ähnlich erschien, die Anilin-Gentiana-Violettfärbung zurückhielt. Baginsky beschreibt auch noch andere Varietäten der Vulvo-Vaginitis. Starr[32]) (1894) theilt die Vulvo-Vaginitis in eine catarrhalische oder irritative und eine gonorrhoische Form ein.

Bei der Durchsicht der Literatur über die klinischen und bacteriologischen Studien betreffend die Vulvo-Vaginitis, finde ich bereits im Jahre 1878, in einer Arbeit von J. Morris[33]) erwähnt, dass Fälle beobachtet wurden, wo Mädchen inficirt worden sind durch die Vermittlung von Kleidern, wobei es schwer sei, die specifische von der nicht-specifischen Form zu differenziren. Neisser[34]) gibt an, dass der Fluor Vaginae seine Entstehung dem Gonococcus verdanke und dass die gewöhnlichen Vaginalsecrete allerlei Arten von Bacterien, jedoch mit Ausnahme von Gonococcen aufweisen. Pott[35]) schreibt der eitrigen Vaginitis einen specifischen Ursprung zu und gibt für deren Entstehung verschiedene Ursachen an. Cseri[36]) fand die beiden Diplococcen-Varietäten im Eiter und behauptet, dass die eine Varietät identisch mit dem E. Fraenkel'schen Diplococcus wäre. Er spricht aber nicht von Cultur-Experimenten. Dusch[37]) berichtet über eine Epidemie von Vulvo-Vaginitis in seiner Hospitalpraxis und glaubt, dass eine Infection hier möglicherweise durch den Gebrauch von ein und denselben Thermometern, Nachtgeschirren, Spielzeugen etc. hervorgerufen worden war. Hofmokl[38]) spricht von einem spontanen Auftreten von Vulvo-Vaginitis und zählt unter den speciellen ätiologischen Factoren folgende Ursachen auf: schlechte Ernährung, Scrophulose, tuberculöse, rachitische und specifische Erkrankungen, Scharlach, Masern, Scabies, Masturbation, Oxyuris vermicularis. Dieselbe Vulvo-Vaginitis beobachtete er auch bei anscheinend gesunden Kindern. Er begegnete selten dem gonorrhoischen Typus dieser Affection. Dieselbe Affection behauptet er, auch bei anscheinend gesunden Kindern angetroffen zu haben. Er war selten dem gonorrhoischen Typus begegnet und gibt das Alter der Kinder, bei welchen er dieselbe sah, zwischen 8 und 12 Jahren an. Mikroskopische Untersuchungen sind von ihm nicht gemacht worden. Spaeth[39]) berichtet über Fälle von Vulvo-Vaginitis, die er als gonorrhoischen Ursprungs ansieht. Culturen hatte er nicht angelegt. R. Skutsch[40]) erwähnt eines Falles, wo 236 Schulmädchen Vulvo-Vaginitis nach dem Baden acquirirten. Einige dieser Mädchen hatten späterhin eine Ophthalnica blennorrhoica durchzumachen. Epstein[41]) gibt keine anderen ätiologischen Daten für die catarrhalische Vulvitis ausser Unreinlichkeit an und gebraucht für dieselbe den Ausdruck „desquamativer Catarrh". Cassel[42]) liefert ausführliche sowohl klinische als mikroskopische Beschreibungen von Fällen, doch erwähnt er nicht von etwaigen von ihm gebrauchten Culturmedien. Martin[43]) äussert sich in

dem Sinne, dass die Differentialdiagnose zwischen Gonococcen und den anderen Diplococcen, welche in Eiterzellen angetroffen werden, immer noch unmöglich sei. Zur Widerlegung dieser Ansicht verweise ich auf meine eigenen Experimente, die zu beweisen scheinen, dass diese differential-diagnostische Frage in Bezug auf die verschiedenen Diplococcen nicht sub judice, sondern, mit Hilfe der Gram'schen Methode, als etwas Feststehendes betrachtet werden muss. Die Impfexperimente von Martin in die männliche Harnröhre trifft der ernste Vorwurf, dass er sich bei denselben keiner reinen Cultur, sondern der Secrete bediente. Koplik[44]) beschreibt einen Diplococcus, den er in den Eiterzellen des Secrets von erkranktem Vulvo-Vaginaltractus der Kinder angetroffen hat. Er zählt drei Varietäten von Vulvo-Vaginitis auf, u. zw.: die eine Form, hervorgebracht durch Unreinlichkeit, welche sich durch Schmerzen beim Wasserlassen und durch einen geringen serösen Ausfluss auszeichnet; zweitens eine catarrhalische Form mit geringem eitrigem Ausfluss, und endlich, drittens, eine echte gonorrhoische Form. E. Berggrün[45]) untersuchte bacteriologisch 31 Fälle von Vulvo-Vaginitis, von welchen nur elf positive Resultate auf Deckglaspräparaten und Blutserum-Agar lieferten. Er gibt selbst zu, in einem Falle von catarrhalischer Vulvo-Vaginitis, dass er nicht im Stande sei, die Ursache dieses Resultates zu erklären. Seine purulenten Fälle theilt er ein in specifische, traumatische und in catarrhalische, welch' letztere er als infectiöser Natur betrachtet.

Experimente am Vulvo-Vaginaltractus der Kinder.

Es ist Thatsache, dass in vielen Fällen von Vulvo-Vaginitis der Kinder die Aetiologie der Krankheit nicht festgestellt werden kann. Es gibt jedoch eine Classe von Fällen, bei welcher man mit Sicherheit nachweisen kann, dass es sich bei denselben um eine directe Uebertragung der Affection von Erwachsenen auf Kinder handelt. Die endemische Varietät der Krankheit nimmt zu Zeiten ihren Ursprung in Hospitälern. Viele von den Fällen, die ich in meiner Abtheilung im Mount-Sinai Dispensary zu beobachten Gelegenheit hatte, lieferten eben eine solche Ursprungsgeschichte. Es konnte durch genaues Nachfragen festgestellt werden, dass diese Kinder, vor Aufnahme in's Hospital, wo die Infection stattgefunden hatte, keine Zeichen von Affectionen des Vulvo-Vaginaltractus aufwiesen. Es folgt hieraus der wichtige Schluss, dass die Absonderung ein Präventivmittel gegen die Verbreitung der Vulvo-Vaginitis darstelle. Ich glaube, dass das Gesetz, welches vorschreibt, dass Fälle von Infectionskrankheiten, wie Diphtherie, Scharlach etc., isolirt werden müssen, mit demselben Rechte auch auf die Vulvo-Vaginitisfälle ausgedehnt werden könnte. Darin sind die Ansichten der Autoren wohl übereinstimmend, dass Stuprum oder directer Contact, sowie Bettgegenstände, Badewannen, Thermometer, Kleidungsstücke, Spielsachen, Nachtgeschirre, Abtritte, Instrumente etc. Gelegenheit zur Uebertragung des Krankheitsgiftes darbieten. Es ist zu bedauern, dass bis jetzt noch keine vollkommene Classification der verschiedenen Typen der Vulvo-Vaginitis ausgearbeitet werden

konnte. Die bisher vorgeschlagenen Classificationen repräsentiren in der Regel nichts anderes als Mischformen. Ich für meinen Theil würde mir erlauben, folgende Eintheilung der Vulvo-Vaginitis vorzuschlagen: 1. catarrhalische Vulvo-Vaginitis, darunter: *a*) Fälle, welche durch Unreinlichkeit, Fremdkörper und Trauma entstehen, und *b*) infectiöse, jedoch nicht gonorrhoische Fälle; 2. Fälle: *a*) die zum gonorrhoischen Typus gehören und durch den Gonococcus (Neisser) bedingt sind, und *b*) Mischinfectionen, welche theilweise durch den Gonococcus, theilweise durch andere Diplococcen erzeugt worden sind. Ich unterlasse es, die Resultate meiner früheren Untersuchungen über den Ausfluss bei Vulvo-Vaginitis als statistisches Material zu verwenden, u. zw. deshalb, weil ich mich damals der Gram'schen Färbungsmethode noch nicht bedient hatte. In meiner letzten Reihe von Fällen habe ich regelmässig die Gegenwart des Gonococcus durch Prüfung nach der Gram'schen Methode nicht nur an Deckglaspräparaten, sondern in Culturmedien bestätigt. Ich will hier en passant die Krankengeschichte einiger besonders auffälligen und überzeugenden Fälle mittheilen.

Fall 1. Mädchen, 22 Monate alt, mit eitrigem Vaginalausfluss von 15tägiger Dauer. Wurde local behandelt. Der Vater des Kindes hatte Gonorrhoe seit drei Wochen mit profusem Ausfluss und gab an, dass er mit dem Kinde in demselben Bett schlief. Deckglaspräparate vom Ausfluss des Vaters und des Kindes zeigten Gonococcen, welche sich nach der Gram'schen Methode entfärbten. Thoraxserum-Agarplatten ergaben ebenfalls bei Vater und Kind Gonococcen, die ich leicht isoliren konnte.

Fall II. 2½jähriges Mädchen; die Affection datirt seit fünf Tagen. Bisher keine Behandlung. Sowohl Vater als Mutter mit Ausfluss behaftet. Deckglaspräparate, für welche das Material von Mutter und Kind entnommen worden ist, weisen Gonococcen auf, die sich nach Gram entfärben.

Die beiden angeführten Fälle beweisen fast zur Evidenz, dass der Gonococcus hier den ätiologischen Factor der Krankheit repräsentire.

Fall III war für mich von speciellem Interesse wegen der langen Dauer des Ausflusses. Das Kind war drei Jahre alt und litt seit zehn Monaten an einer Urogenitalblennorrhoe. Ab und zu acute Exacerbationen. Deckglaspräparate zeigen zwei Arten von Diplococcen: 1. Den Gonococcus, welcher sich nach der Gram'schen Methode entfärbt und 2. Diplococcen in Eiterzellen, die etwas grösser sind als die Gonococcen, sich jedoch nach Gram nicht entfärben. In der letzteren Classe von Fällen würde naturgemäss die Frage entstehen, ob wir es nicht bei denselben mit einer Mischinfection zu thun haben. Die Biologie und Pathogenese des Gonococcus bei der Vulvo-Vaginitis sind, wie meine Cultur- und Impfversuche zeigen werden, dieselben wie bei dem Gonococcus der männlichen Urethra. Die Thatsache, dass die Vulvo-Vaginitis so wenig der Behandlung mit den gewöhnlichen Mitteln zugänglich ist, beweist zum Theil, dass es sich hier um dieselbe Affection wie in der männlichen Harnröhre handelt.

Impfversuche.

Der erste Gedanke, der sich uns aufdrängt, besteht darin, ob in der That die Resultate, die wir durch Cultivirung des Gonococcus auf solchen Medien wie Agar, Kartoffeln, Gelatine, Nährgelatine und saure Gelatine erhalten, auf absolute Zuverlässigkeit Anspruch machen können. Es muss in Betracht gezogen werden, dass die Bedingungen, unter welchen die Experimente von den verschiedenen Autoren angestellt worden sind, nicht immer die nämlichen waren, und dass auch die individuelle Auffassung hier als wichtiger Factor mitrechnen muss. Die verschiedenen Forscher mögen zwar dasselbe mikroskopische Feld vor sich haben und doch kann die Deutung des Gesehenen ebenso verschiedenartig ausfallen, wie die Zahl der betreffenden Experimentatoren. Beim Gonococcus kommt diese Regel doppelt schwer in Betracht, da es leider eine so beschränkte Anzahl von Medien gibt, welche sich für die Cultivirung dieses Diplococcus eignen. Jedoch gibt es andere specifische Bacterien, auf welche die erwähnte Regel sich nicht anwenden lässt. Durch die Bemühungen der Bacteriologen sind wir heutzutage in den Stand gesetzt, eine Reihe von Mikroorganismen auf Grund ihres charakteristischen Wachsthums auf specifischen Medien genau zu differenziren. So z. B. ist das Bacterium coli commune ein Säure-Erzeuger, während der Typhus-Bacillus es nicht ist. Das Kreuzexperiment zur Sicherstellung des Gonococcus auf fester bakteriologischer Basis würde bestehen in Ueberimpfung desselben auf den Menschen, indem Thiere sich gegen denselben bis zu einem gewissen Grade refractär verhalten. Und doch, wie selten diese Methode bei den Arbeiten der verschiedenen Autoren in Anwendung gekommen ist, können wir ersehen, wenn wir der Literatur dieses Gegenstandes näher treten. Wir überzeugen uns aus derselben, dass sogar solche sorgfältige Forscher wie Bockhart, Oppenheimer[46]) und Kreis[47]) keine Impfexperimente ausgeführt haben. Ihre Resultate werden daher von Finger und Wertheim in Frage gestellt. Sternberg[48]) glaubte im Jahre 1884 den Gonococcus vor sich zu haben; als er jedoch zu Impfversuchen überging, überzeugte er sich, dass bei seinen Untersuchungen vom Gonococcus gar nicht die Rede war. Die Wichtigkeit der Impfversuche somit anerkennend lenkte ich nun meine Aufmerksamkeit diesem Gegenstande zu, um durch bezügliche Experimente die wahre pathologische Bedeutung des Gonococcus Neisser festzustellen. Ich erachte es als eine angenehme Pflicht, Herrn Dr. Ira Van Giesen, der in der freundlichsten Weise bemüht war, mir das Material für meine Impfversuche zu verschaffen und sowohl meine ersten Impfversuche zu controliren als auch sonst mich in jedweder Weise hierbei zu unterstützen, meinen herzlichsten Dank an dieser Stelle auszusprechen.

Nachdem ich mich mit einer vermuthlich reinen Gonococcuscultur versehen hatte, benutzte ich für meine Experimente die fünfte Generation derselben auf Thoraxserum-Agar. Die hier in Betracht kommende Cultur stammte aus dem Eiter, welcher einer männlichen Urethra entnommen worden war.

Fall I. Der zum Versuch ausgewählte Patient ist ein 4jähriger Junge, Idiot und chronischer Epileptiker, in seiner Ernährung sehr heruntergekommen. Puls 84, Respiration 18, Temperatur 37,1° C. Nachdem seine Glans penis rein abgewaschen wurde, wurde ein sterilisirtes Platinhäkchen in seine Urethra, behufs Gewinnung von Secret für Deckglaspräparate, eingeführt. Das Specimen zeigte Epithelzellen, welche Bakterien enthielten, die sich nach der Gram'schen Methode nicht entfärbten. Zur weiteren Prüfung des Urethralinhaltes wurden Plattenculturen auf Nährgelatine, Nähragar und Thoraxserum-Agar angelegt. Ich erhielt die üblichen Urethralbakterienformen, von welchen jedoch keine einzige durch die Gram'sche Methode entfärbt wurde. Darauf wurde die Urethra mit der vermuthlichen reinen Gonococcuscultur geimpft. Keine Erscheinungen bis zum fünften Tage. In Gegenwart von Dr. J. J. Collie und Dr. J. R. Knapp war ich endlich an diesem Tage im Stande, einen Eitertropfen aus der Urethra herauszupressen. Es wurden Deckglaspräparate gemacht, welche Eiterzellen mit typischen Gonococcen zeigten, die sich nach der Gram'schen Methode entfärbten. Zur Vervollständigung der Versuche wurden Plattenculturen auf Thoraxserum-Agar, Nähragar und Gelatine angelegt. Ich war angenehm überrascht auf dem Thoraxserumagar dieselbe Aussaat zu erhalten, die wir Anfangs als Gonococcus (Neisser) angenommen hatten; auch konnte ich dieselbe in Reincultur isoliren. Der weitere Verlauf der Krankheit war mild, die Rectal-Temperatur stieg nie über 37,7° C. Am zwölften Tage konnte aus der Urethra eine ziemlich grosse Menge von Eiter herausgepresst werden. Deckglaspräparate zeigten nun eine reiche Anzahl von in den Eiterzellen eingeschlossenen und durch die Gram'sche Methode sich färbenden typischen Gonococcen. Am 19. Tage derselbe Befund. Am 25. Tage profuser Eiterausfluss. Temperatur 37,4° C., Puls 120, Respiration 30. Deckglaspräparate zeigen zahlreiche, durch die Gram'sche Methode sich entfärbende Diplococcen. Nachdem ich mich somit von der Specifität des Gonococcus auf der männlichen Urethra überzeugt hatte, war es für mich verlockend, denselben Versuch mit dem präsumptiven, bei der Vulvo-Vaginitis der Kinder erhaltenen Gonococcus anzustellen. Ich wählte zu diesem Zwecke eine vierte Generation dieser Bacterie. Der zum Versuch ausgewählte Fall betraf einen idiotischen, 16jährigen Jungen, der seit vier Jahren unter ärztlicher Beobachtung stand. Keine Krankengeschichte von einem bis dahin bei ihm vorgekommenen Ausfluss aus der Urethra. Im Allgemeinen gesund. Am Tage der Impfung Temperatur 38,5° C., Respiration 28, Puls 120. Dieselben Vorsichtsmassregeln wie in dem oben beschriebenen Falle. Deckglaspräparate zeigten Epithelzellen, keine Bakterien. Plattenculturen wurden angelegt auf Gelatine, Agar und Thoraxserum-Agar. Die Gelatineplatte lieferte ein negatives Resultat, die Agarplatten entwickelten einen durch die Gram'sche Methode sich nicht entfärbenden Coccus und die Thoraxserum-Agarplatte zeigte Coccen und Streptococcen in grosser Anzahl, welche sich nach Gram nicht entfärbten. Vermittelst eines sterilisirten Platinhäkchens wurde nun eine

Reincultur des Gonococcus, stammend von einer Vulvo-Vaginitis und auf Thorax-Agarserum verpflanzt, dem Idiotenjungen eingeimpft. Es wurde die Vorsichtsmassregel getroffen, dass der Patient seine Blase entleere, bevor die Impfung an ihm vorgenommen wurde. Schon am zweiten Tage erschien Eiter. Am vierten Tage bekam Patient einen geschwollenen Penis mit profusem Ausfluss aus demselben. Temperatur 38° C., Respiration 21, Puls 126. Die Temperatur in diesem Falle fiel um 1° C., doch der Puls stieg von 120° am Tage der Impfung auf 126. Deckglaspräparate zeigten typische Gonococcen, welche nach der Gram'schen Methode sich entfärbten. Vom Urethralausfluss war ich wiederum in der Lage den Gonococcus (Neisser) zu cultiviren und zu isoliren.

Fall II. 22jähriger junger Mann in den letzten Stadien der Tuberculose. Unter ärztlicher Beobachtung seit zwei Jahren. Leugnet je an Gonorrhoe erkrankt gewesen zu sein. Temperatur 40,2° C., Puls 150, Respiration 36. Die Hyperpyrexie war in diesem Falle von besonderem Interesse, da Finger behauptet, dass Impfversuche sich nur an Subjecten mit nahezu normaler Temperatur bewährten. Deckglaspräparate, ebenso wie Gelatine-, Agar- und Thoraxserum-Agarplatten zeigen zahlreiche Bakterien, die nach der Gram'schen Methode sich nicht entfärben. Eine von der Vulvo-Vaginitis stammende Gonococcen-Reincultur wurde in die Urethra eingeimpft. Am zweiten Tage kein Ausfluss, Patient klagt nicht über Schmerz beim Wasserlassen. Temperatur, Respiration und Puls fast unverändert. Am vierten Tage leichter Ausfluss bemerkbar. Temperatur 39,2° C., Respiration 30, Puls 150. Patient fühlt keine üble Folgen nach der Impfung. Deckglaspräparate zeigen charakteristische Gonococcen, die sich nach der Gram'schen Methode entfärben. In diesem Falle war ich im Stande den Gonococcus aus der Urethra zu cultiviren und ihn in Reincultur zu isoliren. Am neunten Tage zeigten die Deckglaspräparate dasselbe Resultat wie an den früheren Tagen. Der Ausfluss war in der ganzen Zeit spärlich. Nach dem Tode des Patienten, der 14 Tage nach der Impfung stattfand, machte Dr. Van Giesen eine post-mortem Untersuchung des Genitaltractus, worüber er seinerzeit an a. O. berichten wird.

Impfversuche mit dem grossen, in der normalen Urethra gefundenen Diplococcus.

Um die nicht pathogene Natur dieses Coccus zu beweisen, benutzte ich eine Reincultur aus der achten Generation. Der junge Mann, an dem dieses Experiment vorgenommen wurde, war 17 Jahre alt. Er leugnete entschieden, je an Gonorrhoe gelitten zu haben. Sein Harn war vor der Impfung klar. Gelatine-, Agar- und Thoraxserum-Agar zeigten keine Gonococcen. Patient wurde instruirt, keinen Urin innerhalb der nächsten 5—6 Stunden zu lassen. Dr. Goldenberg war Mitbeobachter dieses Experiments. Nach fünf Tagen wurde sein Urin untersucht, jedoch mit negativem Resultat. Pathologisch konnte nichts nachgewiesen werden.

Ich versuchte darauf mich zu vergewissern, ob dieser bei der catarrhalischen Varietät der Colpitis gefundene Diplococcus die Ursache der Infection sei. Meine Impfversuche überzeugten mich bald, dass der Diplococcus, den ich in Fällen von catarrhalischer Colpitis isolirte, für den pathologischen Zustand der catarrhalischen Colpitisform nicht verantwortlich sei. Ich wählte für dieses Experiment einen 25jährigen jungen Mann, der guter Gesundheit zu sein schien. Untersuchungen des Urethralinhaltes auf Deckglaspräparaten und auf Gelatine-, Agar- und Thoraxserum-Platten zeigten keinen Gonococcus. Impfversuch mit einer reinen Cultur von einer dritten Generation des Diplococcus ergab ein negatives Resultat.

Impfversuche mit dem Diplococcus Urethrae (Turro).

Von der Voraussetzung ausgehend, dass der Turro'sche präsumptive Gonococcus auf einem sauren Medium an Virulenz zunehme, überimpfte ich die vierte Generation des Diplococcus (Turro) von einem sauren Gelatine-Medium auf eine gesunde männliche Urethra, welche, wie an Deckglaspräparaten sowohl, als auch an Gelatine-, Agar- und Thoraxserum-Agarplatten nachgewiesen werden konnte, keine Gonococcen enthielt. Das Resultat dieses Experiments fiel negativ aus.

Versuche an Thieren.

Verschiedene Thierarten sind mit dem wahren Gonococcus (Neisser) mit verschiedenem Erfolg geimpft worden. Schon im Jahre 1882 hat Neisser selbst Hunde geimpft und zwar mit negativem Resultat. Loeffler und Leistikow[49]) haben die Conjunctiva und Urethra von Kaninchen und Meerschweinchen geimpft. Resultat ebenfalls negativ. F. Krause[50]) impfte Kaninchen, Katzen, Tauben und Mäuse. Dagegen behauptet Wertheim, dass es ihm gelungen sei, eine leichte Peritonitis bei Mäusen, Meerschweinchen, Kaninchen und Ratten hervorzubringen. In seinen Experimenten an Hunden behauptet Finger eine acute Entzündung des Gelenkes beim Hunde durch Einimpfung einer reinen Cultur von Serum-Agar hervorgebracht zu haben. Er hat jedoch keine Reaction, weder in der Urethra, noch im Rectum des Hundes durch Ueberimpfung des Gonococcus erzielen können. Seine Experimente am Peritoneum von weissen Mäusen wurden als negativ berichtet. Die widersprechenden Resultate der verschiedenen Autoren veranlassten mich den Einfluss des wahren Gonococcus auf weisse Mäuse zu studiren. Ich wählte zwei gesunde Mäuse zu diesem Zwecke aus. Die Bauchfläche wurde mit einer 5% Carbollösung gereinigt. Eine reine Gonococcuscultur wurde vorerst in 1 Cc. destillirtes und sterilisirtes Wasser gebracht. Der für die Injection gebrauchte Apparat war ein solcher, wie er von Petri beschrieben wurde. Ein halbes Ccm. von der reinen Gonococcuscultur wurde in die peritoneale Höhle eingespritzt. Nach 24 Stunden keine Veränderung: Die Maus frass mit Appetit und schien behaglich zu fühlen. Nach 48 Stunden wurde eine der Mäuse unter der Controle von Dr. Cheesman

secirt. Makroskopisch keine pathologischen Veränderungen nachzuweisen. Es wurden Deckglaspräparate und Thoraxserum-Agarplatten angelegt. Die Platten lieferten negative Resultate. Die Deckglaspräparate dagegen zeigten eine Anzahl von Eiterzellen mit geringen Massen von Coccen, die sich nach Gram's Methode entfärbten. Zur Erklärung dieses Befundes könnte angenommen werden, dass die Coccen hier ein Ueberbleibsel von der inoculirten Cultur waren. Andererseits ist es jedoch möglich, dass die angetroffenen Eiterzellen den Ausgangspunkt einer beginnenden Peritonitis darstellten. Ich beschloss, die andere Maus für einige Tage behufs fernerer Beobachtung lebend zu erhalten. Am siebenten Tage wurde auch die zweite Maus secirt. Das makroskopische Bild war dasselbe, wie bei der ersten Maus. Deckglaspräparate zeigten keine Eiterzellen. Züchtung auf Peritoneal- und Thoraxserum-Agarplatten lieferte negative Resultate.

Experimente an Hunden mit dem Gonococcus (Neisser).

Ich habe die beiden Augen und die Urethra eines Hundes mit vollkommen negativem Ergebniss geimpft. In allen meinen Experimenten war ich darauf bedacht, meine Culturen zu transplantiren, um mich von ihrer Lebensfähigkeit vorerst zu vergewissern. Im Folgenden resumire ich die Resultate meiner Experimente und Studien mit den Mikroorganismen aus der normalen und pathologischen männlichen Harnröhre, sowie aus dem Vulvo-Vaginaltractus der Kinder. Wenn auch meine Ergebnisse in vielen Beziehungen mit denjenigen anderer Autoren übereinstimmen, so habe ich es doch, wie Sie es aus meiner Darstellung ersehen konnten, oft für nöthig gefunden, ihren Ansichten und Schlüssen zu widersprechen. Meine eigenen Schlüsse lauten also wie folgt:

1. Soweit als meine Experimente gezeigt haben, ist es meine Ueberzeugung, dass der Gonococcus (Neisser) in der normalen Urethra niemals gegenwärtig ist.

2. Die in der normalen Urethra gefundenen Diplococcen können mit Sicherheit vermittelst der Gram'schen Färbungsmethode differenzirt werden.

3. Nach meiner Ueberzeugung ist der von Turro in Zusammenhang mit seinen Experimenten mit dem sauer-reagirenden Medium beschriebene Diplococcus nicht als der wahre Gonococcus betrachtet worden.

4. Den Wertheim'schen Schlüssen stimme ich im Allgemeinen bei, mit der Ausnahme jedoch, dass ich das flüssige sterilisirte Thoraxserum als ein im Vergleich mit dem Placenta-Serum in allen Beziehungen viel besseres Culturmedium betrachte.

5. Ich bin überzeugt, dass Urin-Agar kein ideales Culturmedium darstellt, wie es Finger behauptet.

6. Die Gram'sche Färbungsmethode ist die einzige zuverlässige Färbungsprobe zur sicheren Feststellung der Gegenwart des Gonococcus (Neisser) und sollte daher in allen Fällen angewandt werden.

7. Für gewöhnliche Färbung des Gonococcus würde ich eine 2%ige alkoholische Methylviolettlösung empfehlen.

8. Gewisse Berichte über die Entdeckung des Gonococcus in verschiedenen Körpertheilen, als Mund, Rectum und seröse Höhlen, müssen vorläufig skeptisch aufgenommen werden, gestützt auf die Thatsache, dass dieselben sich weder auf die Anwendung der Gram'schen Färbungsmethode, noch auf Culturmedien-Untersuchungen stützen.

9. Soweit meine Experimente zeigten, ist der normale Vulvo-Vaginaltractus niemals ein Aufenthaltsort für den Gonococcus.

10. Die Gram'sche Färbungsmethode liefert auch hier die differentiell diagnostische Färbungsprobe zwischen den in den Eiterzellen gefundenen Diplococcen und dem erkrankten Vulvo-Vaginaltractus.

11. Es ist Grund vorhanden anzunehmen, dass es einen specifischen Mikroorganismus bei der catarrhalischen Colpitis gebe und zwar entweder ist es der Bockhart'sche Diplococcus oder derjenige von E. Fränkel.

12. Bei der specifischen Colpitis ist der gefundene Gonococcus identisch mit demjenigen, welcher bei der specifischen Urethritis der Männer nachgewiesen ist.

13. Meine Impfversuche an der menschlichen Urethra bestätigen die Annahme, dass der Gonococcus (Neisser) eine specifische pathogene Kraft besitzt.

Anmerkung. Ich halte es für meine Pflicht, den Herren Dr. Prudden und Dr. Cheesman meinen innigsten Dank für die liebenswürdige Unterstützung bei dieser Arbeit, sowie Dr. Edward Leaming, der mir bei der Abfassung derselben behilflich war, hiermit auszusprechen.

Literatur.

[1]) Kiefer: Zur Cultur des Gonococcus Neisser. Berliner klinische Wochenschrift, 1895. Nr. 15.

[2]) A. Neisser: Ueber eine der Gonorrhoe eigenthümliche Mikrococcenform. Ctbl. für d. Medicinischen Wissenschaften, 1879. Nr. 28.

[3]) A. Bokai: Ueber das Contagium der acuten Blenorrhoe. Allgemeine med. Centralzeitung, 1880. Nr. 74.

[4]) Max Bockhart: (*a*) Beitrag zur Aetiologie und Pathologie des Harnröhrentripper. Vierteljahresschrift f. Dermat. und Syph. 1883. (*b*) Ueber die pseudo-gonorrhoische Entzündung der Harnröhre und des Nebenhodens. Monatshefte für praktische Dermat. u. Syph. 1886. p. 134.

[5]) Leistikow: Ueber Bakterien bei den venerischen Krankheiten Charité Ann. VII. p. 750.

[6]) Ernst Bumm: Der Mikro-Organismus der gonorrhoischen Schleimhauterkrankungen, „Gonococcus Neisser". Wiesbaden, 1885.

[7]) Wertheim: Die ascendirende Gonorrhoe beim Weibe. Bakteriologische und klinische Studien zur Biologie des Gonococcus Neisser. Archiv für Gynäkologie, 1892.

[8]) Finger, Ghon und Schlagenhaufer: Beiträge zur Biologie des Gonococcus und zur pathologischen Anatomie des gonorrhoischen Processes. Archiv f. Dermat. und Syph. XXVIII. Band I.

[9]) R. Turro: Gonococcenzüchtungen und künstlicher Tripper. Vorläufige Mittheilung. Centralblatt f. Bakteriologie und Parasitenkunde, 1894, XVI. Band I.

[10]) Lustgarten und Mannaberg: Ueber die Mikroorganismen der normalen männlichen Urethra und des normalen Harnes mit Bemerkungen über Mikroorganismen im Harne bei Morbus Brightii acutus. Vierteljahresschrift für Dermatologie und Syphilis, 1887.

[11]) Lundström: Studies ofoer Gonococcus Neisser. Helsingfors, 1885.

[12]) J. H. Wright: On the cultivation of the Gonococcus from ases of Gonorrhoea, Ophthalmia purulenta, and Pyosalpinx. The American Journal of the Medical Sciences, February, 1895.

[13]) Schütz: Ein Beitrag zum Nachweis der Gonococcen. Münchener med. Wochenschrift, 1889. Nr. 14.

[14]) Lanz: Ein neues Verfahren der Gonococcenfärbung. Deutsche med. Wochenschrift, 1894. Nr. 9.

[15]) Gram: Fortschritte der Medicin, 1884. Band 2, p. 185; Ueber die isolirte Färbung der Schizomyceten in Schnitt und Trockenpräparaten.

[16]) E. C. Wendt: A new Color Test (Roux's) for the Detection of the Gonococcus, with Remarks on its Practical Importance. Medical News, 1887, p. 455.

[17]) Roux: Le Concours Medical, 1886. Sur un procédé technique de diagnose des Gonococci.

[18]) Döderlein: Ueber das Vorkommen von Spaltpilzen in den Lochien des Uterus und Vagina gesunder und kranker Wöchnerinnen. Archiv f. Gynäkologie, Band 21, 1887. p. 412.

[19]) Krönig: Scheidensekret, Untersuchungen bei 100 Schwangeren. Centbt. f. Gynäkologie, 1894.

[20]) G. Thomen: Bakteriologische Untersuchungen normaler Lochien der Vagina und des Cervix Schwangerer. Arch. f. Gynäk. Bd. 36, 1889.

[21]) E. Fränkel: Bericht über eine bei Kindern beobachteten infectiösen Colpitis. *a*) Virchow's Archiv, 1885; *b*) Deutsche med. Wochenschrift, 1885, p. 21.

[22]) Adolph Henke: Handbuch zur Erkenntniss und Heilung der Kinderkrankheiten, 1821.

[23]) C. M. Billard: Work on Diseases of Children, 1850. Translated from the third French edition by J. Steward.

[24]) M. Bouchut: Practical Treatise on Diseases of Children and Infants at the Breast. Translated by L. H. Bird, 1855.

[25]) W. H. Day: Book on Children's Diseases, 1881.

[26]) Vogel: Kinderkrankheiten, 1887.

[27]) Ashby and Wright: Diseases of Children, 1889.

[28]) J. Lewis Smith: Treatise on Diseases of Children, 1890.

[29]) Keating: Encyklopedia, 1890.

[30]) Henoch: Kinderkrankheiten, 1892.

[31]) Baginsky: Lehrbuch der Kinderkrankheiten, 1892.

[32]) Starr: American Text-book on Diseases of Children, 1894.

[33]) J. Morris: Virginia Medical Monthly, 1878.

[34]) Neisser: Deutsche med. Wochenschrift, 1882, p. 279.

[35]) Pott: Die specifische Vulvo-Vaginitis im Kindesalter und ihre Behandlung. Jahrbuch f. Kinderheilkunde, 1883.

[36]) Cseri: Zur Aetiologie der infectiösen Vulvo-vaginitis bei Kindern, Wiener med. Wochenschrift, 1885, p. 703.

[37]) Dusch: Ueber infectiöse Colpitis kleiner Mädchen. Deutsche med. Wochenschrift, 1888, p. 831.

[38]) Hofmokl: Erfahrungen über Erkrankungen der Harn- und Geschlechtsorgane. Archiv f. Kinderheilkunde, 1888. p. 401.

[39]) Spaeth: Zur Erkenntniss der Vulvo-vaginitis im Kindesalter Münchener med. Wochenschrift, 1889, p. 373.

[40]) R. Skutsch: Ueber Vulvo-vaginitis gonorrhoica bei kleinen Mädchen. Inaug.-Diss. Jena, 1891. Archiv f. Dermat. u. Syph. 1891. Heft 2.

[41]) Epstein: Vulvo-vaginitis bei kleinen Mädchen. Archiv für Dermat. u. Syph. 1891. Heft 2.

[42]) Cassel: Ueber Gonorrhoea bei kleinen Mädchen. Berl. klinische Wochenschrift, 1892.

[43]) Martin: Vulvo-vaginitis in Children. Journal of Cutaneous and Urinary Diseases, 1892.

[44]) Koplik: Uro-genital Blennorrhoea in Children, Vulvo-vaginitis in Girls, Urethritis in Boys. A Clinical and Bacteriological Study (Illustrated). Journal of Cutaneous and Urinary Diseases, 1893, p. 219.

[45]) E. Berggrün: Bakteriologische Untersuchungen der Vulvovaginitis bei kleinen Mädchen. Archiv f. Kinderheilk. 1893, Bd. 15, p. 321.

[46]) Oppenheimer: Untersuchungen über den Gonococcus Neisser. Inaug.- Diss. Leipzig, 1884.

[47]) Kreis: Beitrag zur Kenntniss des Gonococcus. Wiener med. Wochenschrift, 1883.

[48]) Sternberg: Further experiments with the Gonococcus of Neisser, Medical News, 1884.

[49]) Löffler and Leistikow: Charité Annalen, 7. Jahrgang.

[50]) F. Krause: Die Mikrococcen der Blennorrhoea Neonatorum. Centralblatt f. Augenheilkunde, 1882, p. 134.

[51]) G. Bröse: Zur Aetiologie, Diagnose und Therapie der weiblichen Gonorrhoe. Zeitschrift für Geburtsh. und Gynäkol. 1893. Bd. 26, p. 187.

[52]) Sänger: Ueber gonorrhoische Infection beim Weibe. Münch. med. Wochenschrift, 1889.

[53]) J. Hirschberg: Zur Pathologie der ansteckenden Augenkrankh. Centralbl. f. Augenheilkunde, 1881, p. 39.

[54]) Rosinski: Ueber gonorrhoische Erkrankung der Mundhöhle Neugeborener. Deutsche med. Wochenschrift, 1891.

[55]) Sigmund Loven (Stockholm): Fall von Gonorrhoe bei einem fünfjährigen Mädchen, Peritonitis, Tod. (Ref.) Centralbl. für Gynäk. 1887.

[56]) R. R. Deutschmann: Arthritis Blennorrhoica. Archiv für Ophthalmologie, Band 33, 1890, p. 109.

[57]) Kammerer: Ueber gonorrhoische Gelenkentzündung. Centralblatt f. Chirurgie, 1884. Nr. 4.

[58]) Neisser: Welchen Werth hat die Gonococcenuntersuchung. Deutsche med. Wochenschrift, 1893.

[59]) Cahen-Brach: Urogenitalblennorrhoea der kleinen Mädchen. Jahrbuch f. Kinderheilkunde, 1892, Band 34.

[60]) K. Touton: Der Gonococcus und seine Beziehungen zu den blennorrhoischen Processen. Berl. klinische Wochenschrift, 1894, p. 486.

[61]) Steinschneider: *a*) Ueber seine in Verbindung mit Dr. Galewsky vorgenommenen Untersuchungen über Gonococcen und Diplococcen in der Harnröhre. *b*) Ueber Vulvo-vaginitis gonorrhoica der kleinen Mädchen. Verhandlungen der deutschen dermatologischen Gesellschaft, Wien, 1889, p. 159.

Dermatitis herpetiformis (Duhring).

Von

Prof. **Alex. Haslund.** [1])

Haslund liefert zuerst einen historischen Ueberblick, alsdann jene Beschreibung der Dermatitis herpetiformis, wie Duhring sie geschildert hat, führt dessen vier Hauptkennzeichen: 1. polymorphe Efflorescenzen, 2. vorausgehendes und begleitendes Jucken, 3. langwierigen Verlauf, 4. wenig angegriffenen Allgemeinzustand an, geht alsdann den Artikel Brocq's durch, hält aber nicht wie letzterer die von Bazin geschilderte Hydroa bullosa für Dermatitis herpetiformis. Unna's Aufstellung einer Unterabtheilung dieser Krankheit, die bei Kindern vorkommen soll, findet er nicht berechtigt. Ebenso wie Ittmann und Ledermann erkennt Haslund eine chronische, subacute und acute Form an.

Was das Wesen der Krankheit anbelangt, huldigt der Verfasser der Anschauung, dass dieselbe auf nervöser Basis entstanden ist. Die Krankheit kommt meist bei Individuen mit nervösem Temperament vor, bei welchen die nervöse Irritabilität eine grosse Rolle spielt, wenngleich der pathologisch-anatomische Beweis für den Zusammenhang der Krankheit mit dem Nervensystem bisher mangelhaft ist. Anästhesien, Parästhesien und die symmetrische Ausbreitung der Efflorescenzen sprechen für ein Leiden des Nervensystems. Sinnesaffecte sind auch wichtige ätiologische Momente. Mit Jamieson stimmt er darin überein, dass Autointoxication vom Darme als ein ätiologisches Moment zu betrachten sei. Dass Syphilis und Alkoholismus, wie einige Beobachter behaupten, eine ätiologische Bedeutung bei dieser Krankheit haben, glaubt er nicht. Contagiös ist die Krankheit nicht.

Auf den Schleimhäuten der Lippen, der Mundhöhle und des Rachens sind Erscheinungen dieser Krankheit beobachtet worden. Der Verfasser stellt die Hypothese auf, dass die im Verlaufe der Krankheit beobachteten Diarrhöen, die oft schwer zu beseitigen sind, durch Localisation der Exantheme auf der Schleimhaut des Darmes entstehen. In mehreren Fällen mit tödtlichem Verlauf ist Tuberculosis eine wichtige Complication gewesen, wenngleich man nicht sagen kann, dass sie als Ursache des Exitus letalis aufzufassen war. Bei den typischen Fällen, bei denen die 4 Hauptkennzeichen deutlich sind, hält er die Krankheit nicht für schwer zu diagnosticiren. Je mehr typische Fälle von dieser Krankheit man beobachtet hat, desto leichter wird man über die weniger deutlichen Fälle klar werden. Vor allem muss man die 4 Cardinalkennzeichen genau kennen. Wenn man die ziemlich grosse kasuistische Literatur über Dermatitis herpetiformis durchgeht, muss man staunen über den Mangel an Kritik

[1]) Hospital tidende. 1895. Nr. 1—5.

und Deutlichkeit in der Auffassung der verschiedenen Krankheitstypen; selbst bei Verfassern, deren Namen einen guten Klang haben, findet man diagnostische Irrthümer und eine eigenthümliche Confusion inbetreff der Classification. Er hält den Ausdruck Dermatitis herpetiformis für den besten. Es folgt sodann die Mittheilung seiner Fälle.

Fall 1. 31 J. alter Postbeamter. Der Pat. hat eine sehr anstrengende Arbeit. Er ist immer gesund gewesen. Im Juni oder Juli 1889 hatte er einen leichten katarrhalischen Icterus. Danach stellte sich Hautjucken ein, das allmälig stärker wurde, besonders in der Nacht, so dass der Schlaf gestört wurde. Kurze Zeit bevor Verf. ihn das erste Mal sah, hatte der Patient einen Hautausschlag beobachtet.

Auf dem Körper und den oberen Extremitäten waren symmetrische Flecken von erythematösem Charakter zu sehen, die leicht erhaben waren, besonders am Rande, gegen die gesunde Haut scharf abgegrenzt und in der Mitte Gruppen von kleinen Krusten aufwiesen. Es fand sich ein kreisförmiger Fleck auf der rechten vorderen Axillarfalte und an dem linken Ellenbogengelenk eine Gruppe von kleinen, hellen Vesikeln auf gerötheter Basis. Ausserdem waren zahlreiche Kratzeffecte vorhanden. Die übrige Haut war von normaler Farbe mit Ausnahme von pigmentirten Flecken, restirend von früheren Efflorescenzen.

Das Jucken wurde ein wenig erleichtert, aber immer kommt es zu neuem Ausbruche bisweilen in Form von erythematösen Flecken, oft in Form von Gyri, bisweilen als Bullae, bisweilen als Vesikel, einzeln oder in Gruppen, einige Mal als Blasen bis Erbsengrösse. Es kamen einige Tage vor, an denen er frei von Ausbrüchen war, es kamen aber ebenso Tage vor, an denen nacheinander immer neue symmetrische Efflorescenzen auftraten, denen heftiges Jucken vorausging, oder die von Jucken begleitet waren. Allmählich breitete sich die Krankheit über den Kopf und die unteren Extremitäten, namentlich über die Hüftregionen und Füsse aus.

Gegen Weihnachten, als der Eisenbahnverkehr grösser wurde und er viel Extraarbeit zu leisten hatte, exacerbirte die Krankheit. Als neue morphologische Elemente traten jetzt auch Papeln und Pusteln auf. Ende Februar 1890 wurden die Ausbrüche seltener und die Blasen erhielten mehr eine abortive Form und wurden kleiner; gleichzeitig wurde das Jucken geringer, und er bekam ein gesunderes Aussehen. In den ersten Monaten desselben Jahres war er oft 8 Tage und länger frei oder so gut wie frei von Ausbrüchen; dann traten einige Flecken mit oder ohne Vesikeln auf. Im Sommer, als er tägliche Seebäder nahm, war sein Zustand am besten, aber frei von der Krankheit war er doch nicht; hauptsächlich nach Anstrengungen zeigten sich neue Ausbrüche mit stärkerer oder schwächerer In- und Extensität. Die Remission dauerte unverändert bis gegen Anfang des Winters, alsdann wurde er wieder schlimmer. Der Allgemeinzustand war immer gut und das Jucken nicht so lästig, wie in der ersten Zeit der Krankheit. Die folgenden drei Jahre sah ihn Verf. nicht so oft; früher zeigte er sich zwei Mal in der Woche. Das

letzte Mal sah er ihn im Januar 1894, da er zu einer entfernten Poststation versetzt wurde. Durch einen Brief, datirt November 1894, hat Verf. erfahren, dass es mit der Heilung vorwärts geht. Es entstehen noch rothe Flecken, einige Mal auch kleine Blasen, mitunter schien es, als ob der Ausschlag den Charakter einer Urticaria hätte. Das Jucken ist mässig und nur periodisch, stört nie das Schlafen. Der Allgemeinzustand ist sehr gut, und er ist weniger „nervös" als früher, was er der leichteren Beschäftigung und der körperlichen Arbeit in freier Luft zuschreibt. Gebrauch von kaltem Wasser als Abreibungen und Douchen thaten ihm gut. Was die Hautefflorescenzen anbelangt, so will Verf. die Aufmerksamkeit auf ihre grosse Polymorphie lenken.

Dies ist der einzige Fall, bei dem Verf. alle Uebergänge (Morphen) auftreten gesehen hat. Das gradweise Abnehmen der Intensität der Efflorescenzen bei gleichzeitig seltenerem Auftreten des Ausbruches war in diesem Falle gut zum Ausdruck gekommen.

Vom Gebrauch von Arsen-Eisen, Chinin, Ergotin und Bromkalium konnte er keine Besserung sehen. Anwendung von Menthol zur Beseitigung des Juckens und Aplication von Salicylzinkpaste auf die irritirten und excoriirten Hautflächen erwies sich als sehr vortheilhaft.

Von Seebädern hat Verf. eine gute Einwirkung auf die Krankheit gesehen. Die Bedeutung der Seebäder schreibt er ihrer Einwirkung auf das Nervensystem zu. Auch die Hautefflorescenzen, welche er im Anfang auf diese Weise zu behandlen fürchtete, zeigten sich vortheilhaft durch Bäder beeinflusst. Ein anderer Patient gab selbst an, dass in der Zeit, da er Seebäder brauchen konnte, die Krankheit besser war.

Fall 2. 19 Jahre alter Seemann. Eingeschrieben 7./4. 1893. Todt 31./10. 1894.

Der Patient gibt an, dass seine Krankheit vor ca. $1^3/_4$ Jahren angefangen hat; vorher ist er gesund gewesen, doch hat er seit seinem 14. Lebensjahre an Taubwerden der Finger gelitten. Die Efflorescenzen sollen erst um den Mund herum aufgetreten sein, später sind die Hände und Füsse ergriffen worden. Vor drei Wochen ist er nach einer längeren Reise in diese Stadt gekommen. Auf dieser Reise ist er im Hospital in Capstadt, in Ostindien und in Rotterdam gelegen. Sein Zustand ist in diesen Hospitälern kaum besser geworden. In Ostindien bekam er noch Malaria. Der Allgemeinzustand soll immer ziemlich gut gewesen sein.

Patient ist zart gebaut, etwas mager und blass und geht wegen der Erkrankung der Füsse schlecht. Temperatur normal. Urin ist eiweissfrei. Körpergewicht 40.000 Gr. Die Mundöffnung ist von Krusten umgeben, die auf die Lippen übergreifen; ausserdem sind unregelmässige rothe Flecken auf den Wangen sichtbar; unter den Krusten oberflächliche, blutende Excoriationen von kreisförmiger Gestalt. Die Haut der beiden Ohren ist gespannt, trocken, leicht schuppend; auf dem Nacken ein vereinzelter kronengrosser Fleck. Beide Hände sind vollkommen symmetrisch ergriffen; die Finger sind kräftig extendirt, in den Gelenken jedoch eine beschränkte Beweglichkeit vorhanden, in den Metacarpophalangeal-Gelenken bis zu

einem rechten Winkel. Die Finger sind sehr zugespitzt. Die Nägel wölben sich kolbenförmig über die Pulpae, auf jedem Finger sind ähnliche rothe Flecke wie im Gesicht vorhanden, einzelne sind mit Krusten, andere mit leicht abfallender Epidermis, wie nach Blasenbildungen, bedeckt. Diese Affection erstreckt sich ein wenig über die Mittelhand; beide Indices sind am stärksten ergriffen.

Auf den Beinen sind die Affectionen nicht so weit vorgeschritten. Die Zehen sind gleichfalls kräftig extendirt; ihre Bewegung eine beschränkte. Efflorescenzen von derselben Beschaffenheit wie auf den Händen sind auf den Plantae zu sehen. Beinahe die ganzen Füsse haben eine cyanotische Farbe, und fühlt sich die Haut derselben, wie auch die der Hände und Ohren, kalt an.

Der übrige Theil der Haut ist trocken und rauh, wegen der reichlich vorhandenen Keratosis pilaris. Das Haarwachsthum unverändert, die Sensibilität überall normal, doch ist die Berührung der angegriffenen Partien ziemlich schmerzhaft. In der Leistenbeuge nusskerngrosse, indolente Drüsen; ein Paar etwas grössere in der rechten Axillarhöhle, kleinere in der linken.

Keine Affecte der Schleimhaut des Mundes und des Rachens vorhanden; das Zahnfleisch ist etwas schwammig und leicht blutend.

Während seines über $1^1/_2$ Jahre dauernden Hospitalaufenthaltes wurde eine langsame Verschlimmerung der Krankheit constatirt, doch mit einigen kurzen Remissionen, während derer er sich ganz wohl fühlte und auch einen grösseren Theil des Tages im Hofe sich aufhalten konnte. Unter Anfällen breitete die Hautkrankheit sich mehr und mehr aus; die erythematösen Flecke waren vorherrschend, doch entstanden auch oft Blasen, die bald barsten und Excoriationen hinterliessen, die eine geringe Neigung zum Heilen aufwiesen. Auf der Schleimhaut des Mundes entstanden gleichfalls einige Male Blasen, die Veranlassung zu schmerzhaften Excoriationen gaben. Den Anfällen gingen oft mässige Temperatursteigerung, Unwohlsein, Schmerzen und Jucken vorher. Die Bewegung der Finger wurde mehr und mehr eingeschränkt, die Haut wurde strammer über den Knöcheln der Hände und Füsse und barst leicht. Die Nägel von fast allen Fingern und Zehen wuchsen einige Zeit mit riesiger Geschwindigkeit, so dass man sie alle zwei Tage schneiden musste; später fielen sie ab, und die nachwachsenden Nägel waren deformirt, uneben, weich und spröde. Die Haare der Augenbrauen, in den Axillarhöhlen und in der regio pubica fielen aus, und zuletzt waren diese Stellen fast kahl. Das Kopfhaar war dagegen unverändert. Der Patient wurde allmählich magerer, und sein Zustand verschlimmerte sich constant, je weiter die Krankheit fortschritt; er hatte mehrmals profuse Diarrhöen, die jedoch nach einigen Tagen aufhörten; einmal erbrach er. Die Temperatur, die früher nur bei einigen Anfällen etwas erhöht war, war jetzt beinahe immer über Norm erhöht. Die Drüsen in der Inguinalgegend und Axillargrube wurden ziemlich gross, besonders auf der rechten Seite über den Ligm. Poupartii; die letzteren waren einige Zeit sehr schmerz-

haft. Er hustete, doch nicht stark; seine sparsamen Expectorationen waren von einer mucös-purulenten Beschaffenheit. Ungeachtet mehrerer vorgenommener Untersuchungen konnte man keine Tuberkelbacillen finden. Er hatte oft Kopfschmerzen und schwitzte alsdann stark. Der Urin war die ganze Zeit hindurch eiweissfrei. Kremaster und Plantarreflexe waren schwach, aber die Patellarreflexe normal. Bei der am 17. April 1894 vorgenommenen Zählung der Blutkörperchen fand man 5,200.000 rothe, und es kam 1 weisses auf 150 rothe. Nach Fleischl betrug der Hämoglobinbefund $^1/_2$%.

Acht Tage, bevor er starb, erschien unter den gewöhnlich vorhergehenden Schmerzen ein neuer Ausbruch von erythematösen Flecken und Blasen auf den Händen, den Füssen, in der Umgebung der Knie und zerstreut auf einem grossen Theile der übrigen Haut. An mehreren Stellen confluirten die Flecken, die Blasen barsten, ausgedehnte Excoriationen hinterlassend; die Temperatur stand über 40°, und der Pat. war sehr heruntergekommen, hatte Appressionsgefühl, Herzklopfen, erbrach, klagte über Schmerzen im ganzen Körper und über allgemeine grosse Empfindlichkeit. Nach Eingabe von Narcoticis schlief er ein wenig; das Sensorium wurde benommen; Hand- und Ellenbogen-Gelenk befanden sich in Contracturstellung. Er lag die letzten Tage in einem soporösen Zustand. Urin und Excremente gingen unfreiwillig ab. Im Urin war viel Eiweiss. Unter zunehmendem Coma exitus letalis.

Sectionsbefund: Encephalitis corticalis superficialis. — Hyperaemia medullae oblongatae. — Tuberculosis vetus pulm. et glandul. bronchial. dextr., inguinal. retroperiton. — Bronchitis purulenta diffusa. — Bronchiectasis cylindrica. — Bronchopneumonia disseminata pulm. utriusque. — Cyanosis lienis, hepatis, renum.

Nicht nur des tödtlichen Endes, sondern auch des ganzen Verlaufes wegen muss man diesen Fall zu den malignen zählen. Diese Fälle sind glücklicher Weise selten, und Duhring selbst hat kaum solche Fälle beobachtet, als er seine 4 Hauptkennzeichen aufstellte, von denen das 4. Kennzeichen auf den guten Allgemeinzustand hinweist.

Erst Brocq hat gezeigt, dass diese Krankheit einen malignen Verlauf haben kann, unter seinen Fällen gibt er 5 an, die tödtlich endeten. Ausser dem erwähnten Falle Pringle's hat Haslund noch einen Fall bei Devergie gefunden, den dieser zwar Herpes pemphigoides nannte, der aber in allen Punkten mit der Krankheit Duhring's übereinstimmt und der gleichfalls letal endete. Wenn Mackenzie sagt, dass die Krankheit oft mit dem Tode endet, so steht diese Anschauung im Gegensatz zu den Meinungen aller anderen Beobachter, und hängt dieses Resultat wohl davon ab, dass er einige Formen des chronischen Pemphigus mit Dermatitis herpetiformis verwechselt hat. Ein von Taylor mitgetheilter Fall, der gleichfalls tödtlich endete, könne nicht mitgezählt werden. Er sei dagegen ein gutes Beispiel dafür, wie leichtsinnig Einige diagnosticiren und referiren. Ein Alkoholiker mit einem Mitralfehler und mit Albuminurie bekam 14 Tage vor seinem Tode einen bullösen

Ausschlag auf dem Kopfe und am Halse. Taylor sagt zwar, dass er sich wohl etwas (!) von der Krankheit Duhring's unterscheide, aber meint, dass er doch in die grosse Familie der bullösen Eruptionen, die von Bazin, Wilson, Hardy, Milton, Chausit, Devergie, Gibert, Rayer und Hebra unter verschiedenen Namen beschrieben worden sind, eingereiht werden kann. Dass es sich um ein Bromkaliumexanthen handeln konnte, daran dachte er gar nicht.

Im Haslund'schen Falle muss der ganze Krankheitsverlauf als ein im höchsten Grade ungünstiger bezeichnet werden.

Was die Form der Effloreszenzen anbelangt, zeigten sie überhaupt keine grosse Polymorphie; erythematöse Flecke, die oft eine Neigung zu Bläschenbildung zeigten, grössere rothe Flecke, Bullae, oft von abortiver Form. Solche abortive Bullae sahen oft wie rothe Flecken aus, die von einer dünnen, weissen Schale (Epidermisabhebung?) bedeckt waren. Streicht man mit dem Finger über die sogenannte Schale, so zeigt es sich, dass es die dünne, zusammengefallene Blasendecke ist, die durch Streichen runzlig wird. Andere Veränderung der Effloreszenzen hat der Verfasser nicht beobachtet mit Ausnahme secundärer Erscheinungen, wie Krusten, Excoriationen, Kratzeffecten, Zeichen von früheren Effloreszenzen in Form von Narben und pigmentirten Flecken. Aber es ist möglich, dass die Krankheit auf einer früheren Stufe, die Haslund nicht zu beobachten Gelegenheit hatte und über die der Patient selbst keine zuverlässigen Angaben geben kann, in anderer Form aufgetreten ist. Der Verf. glaubt, dass je älter die Krankheit ist, desto weniger polymorph die Effloreszenzen auftreten, und er meint, dass es ein gutes prognostisches Zeichen ist, wenn die Effloreszenzen in ihrer Form mehr gleichartig werden.

Als Todesursache sind die purulente Bronchitis und die zerstreuten Pneumonieherde in beiden Lungen aufzufassen; es ist nicht zu bezweifeln, dass eine Beziehung zwischen diesen Erkrankungen und den sehr mächtigen Ausbrüchen der Effloreszenzen auf der Haut vorhanden war. Das Verhältniss der zerstreuten, ziemlich zahlreichen periencephalitischen Processe zu der Hauptkrankheit ist nicht zu erklären, und Haslund begnügt sich diese zu verzeichnen und auf den positiven Befund im Centralnervensystem bei einer Krankheit aufmerksam zu machen, deren Ursache man aller Wahrscheinlichkeit nach als neuropathisch zu betrachten hat.

Fall 3. 34 Jahre alte Puella publica. Nach einer Mahlzeit von Hummern, Porter und etwas Heliotrop bekam die Patientin nach vorhergehendem Jucken und Brennen ein Exanthem über den grössten Theil der Haut, bald darnach entstanden Blasen von verschiedener Grösse. Der Allgemeinzustand war gut. Dreimal wurde sie dieser Krankheit wegen ins Hospital aufgenommen. Jedes Mal wurde ihre Krankheit gebessert, verschlimmerte sich aber nach dem Genusse von Alkohol. Effloreszenzen sollen auch auf der Schleimhaut der Lippen und der Zunge aufgetreten sein. Eine deutliche Symmetrie des Ausschlages war nachzuweisen.

Der Verfasser ist fest überzeugt, dass bei dieser Patientin, die ihre Krankheit durch einen Zeitraum von $1^3/_4$ Jahren gehabt hat, das Irri-

tament, das diese Nervenkrankheit hervorgerufen hat, von dem Verdauungscanal ausging, und hält das erste Auftreten ihrer Krankheit für ein vollkommenes Bild einer Intoxicationsneurose der Haut.

Dass es sich wirklich um einen Fall von Dermatitis herpetiformis und nicht um eine einfache Intoxicationsdermatitis handelte, dafür sprechen die Recidiven, die auch erschienen, ohne dass die Patientin Alcoholica zu sich nahm. Das ganze Bild und der Verlauf stimmen überein mit der Krankheit Duhring's: Polymorphie der Efflorescenzen, heftiges Jucken, Recidive, lange Dauer der Krankheit und guter Allgemeinzustand.

Fall 4. 28 J. alter Arbeiter. Eingeschrieben 27./9. 1891. Entlassen 2./11. 1891. Vor mehr als einem Jahre verlor er seine 3 Kinder an Diphtheritis; seine Frau erkrankte gleichfalls sehr schwer, genas aber wieder. Ihm ging der Verlust der Kinder sehr nahe. Kurze Zeit darauf erkrankte auch er. Wie sein Leiden angefangen und über dessen Verlauf erhält man keine befriedigenden Angaben, nur dass es mit Jucken verbunden war und dass der Allgemeinzustand ein guter gewesen ist, gibt der Pat. mit Bestimmtheit an. Als er aufgenommen wurde, hatte er polymorphe Efflorescenzen im Gesicht, auf dem Haarboden, am Halse, auf dem Körper und den Extremitäten, nur Volae und Plantae und theilweise die Genitalien waren frei. Die Krankheitserscheinungen waren symmetrisch ausgebreitet. Auf beiden Schenkeln in der Höhe des Condylus externus findet sich eine kinderhandgrosse scharfbegrenzte Partie, auf der aufgehobene Schmerzempfindung constatirt werden konnte und auf der er die Berührung theils fühlte, theils erst bei stärkerem Drucke wahrnahm. Für Kälte hat er auf dieser Stelle die rechte Erkentniss, aber nicht für Wärme. Bei seiner Entlassung war er von seinem Ausschlag nicht vollständig frei. Verf. bedauert, dass er nicht längere Zeit diesen Patient beobachten konnte um zu sehen, wie es mit den anästhetischen Flecken geblieben und ob ähnliche Erscheinungen auf anderen Stellen der Haut aufgetreten sind. In der Literatur findet er solche locale Anästhesien von anderen Verfassern nicht angegeben. In diesem Fall ist eine Sinnesaffectation als ätiologisches Moment aufzufassen. In der Literatur findet Verf. viele Mittheilungen von dieser Krankheit mit demselben ätiologischen Moment: Duhring 1 Fall, Elliot mehrere, Brocq 4, Vidal 1.

Fall 5. 8 Jahre alt. Sohn eines Arbeiters. Eingeschr. 18./10. 1891. Ausgeschr. 23./11. 1891. Der Pat. hat seine Krankheit schon durch 5 Monate, während der Zeit ist er jedoch zweimal beinahe gesund gewesen. Als er aufgenommen wurde, war der grösste Theil der Haut von Efflorescenzen eingenommen, die aber in den verschiedenen Regionen von verschiedenem Charakter waren. Die symmetrische Ausbreitung der Krankheit war deutlich. Efflorescenzen waren auch auf den Volae und Plantae zu sehen. Lymphadenitis universalis. Ein Convolut von geschwollenen Drüsen erstreckt sich von der rechten Axillargrube bis unter den Musculus pectoralis major, wo auch noch Narben nach mehreren Incisionen zu sehen waren. Er ist sehr blass und der Ernährungszustand ein schlechter. Temperatur 37·6—38·4. Im Urin Albumen. Herz und Lunge normal.

Klagt nicht über Jucken, aber Kratzeffecte deuten darauf, dass es vorhanden ist. Anfangs täglich neue Ausbrüche. Sein Allgemeinzustand wurde allmälig besser. Seit dem 11./11. war der Urin eiweissfrei. Die Ausbrüche wurden allmälig spärlicher. Den 23./11. wurde er entlassen. Die Haut war alsdann vollkommen glatt.

Zweite Aufnahme 13./12. 1891. Ausgeschrieben 21./12. 1891.

Polymorphe Efflorescenzen auf der ganzen Haut; spärlicher als das erste Mal. Deutliche Symmetrie — Allgemeinzustand gut; Temperatur und Urin normal. Von den Excoriationen auf dem rechten Fuss entwickelte sich ein Erysipel, wegen dessen er den 21./11. einem anderen Hospital übersandt wurde.

Dritte Aufnahme 6./3. 1892. Ausgeschrieben 9./5. 1892.

Die Efflorescenzen sind über die ganze Haut mit Ausnahme des Kopfes und des Halses ausgebreitet. Die Volae und Plantae sind auch ergriffen. Anfangs Mai entwickelte sich ein grosser Abscess in der rechten Axilla; der Pat. wurde daher einer chirurgischen Abtheilung übersandt.

Vierte Aufnahme 28./9. 1892. Ausgeschrieben 25./11. 1892.

Efflorescenzen finden sich auf dem grösseren Theil der Haut. Das Jucken ist sehr intensiv. In der ersten Zeit wiederholten sich die Ausbrüche der Efflorescenzen ziemlich oft, wurden allmälig seltener und am 25./11., da die Haut glatt war, wurde er entlassen. Diesen Patient hat der Verfasser nicht weiter gesehen und nimmt an, dass derselbe gestorben ist.

Diesen Fall mit seinem langen Verlaufe und den zahlreichen Recidiven hält Verf. auch für einen typischen Fall der Duhring'schen Krankheit. Duhring gibt an, dass die Volae und Plantae von dieser Krankheit selten ergriffen werden. Haslund hat jedoch bei diesem Patienten wie auch bei Fall 2 und 3 das Auftreten der Efflorescenzen an diesen Stellen beobachtet. Eine Complication, die bisher von keinem Beobachter mitgetheilt worden ist, bildet die Albuminurie. Dieser Patient hatte, als er aufgenommen wurde und durch die Krankheit sehr angegriffen war, Albumen in seinem Urin. Analog ist Fall 2, bei dem auch im Anschluss an den letzten schwersten Anfall Albumen auftrat. Der Verfasser ist überzeugt, dass die Albuminurie in diesen zwei Fällen in Verbindung mit der Dermatose steht.

Fall 6. 50 Jahre alt. Kaufmann. Eingeschr. 27./5. 1891. Ausgeschr. 11./6. 1891. Bei diesem Pat. hat die Krankheit mit Jucken in der Analgegend angefangen. Er hat schon früher Hämorrhoidalbeschwerden gehabt. Später ist in der Analgegend eine Eruption von Vesikeln entstanden; ebenso sind nach vorhergehendem Jucken in der rechten Axillarfalte und auf den beiden Ohren ähnliche Efflorescenzen aufgetreten; einige Tage, bevor er in das Krankenhaus aufgenommen wurde, beobachtete er auf den Händen und den Füssen ähnliche Eruptionen. Allgemeinzustand gut. Urin normal. Bei den späteren Recidiven, die den Pat. befielen, seit er das Hospital verlassen hat, sind nur die Füsse ergriffen worden. Während

des Anfalles ist er durch ein belästigendes Jucken der Füsse, das manchmal auch mit intensiven Schmerzen verbunden war, gequält worden.

Diesen Fall hält Verf. für eine leichtere erythematös-vesiculöse Varietät der Duhring'schen Krankheit. Dass die Krankheit in der Analgegend begann, schreibt er den Hämorrhoidalschwülsten zu, durch welche in der regio analis ein locus minoris resistentiae gesetzt war. Gewöhnlich treten die Efflorescenzen auf den Extremitäten auf, besonders an dem Unterarm und der inneren Seite des Oberarmes.

Fall 7. 21 Jahre alt. Maurer. Eingeschr. 28./12. 1890. Ausgeschr. 6./3. 1891. Vor drei Wochen bekam er ein heftiges Hautjucken, sein Allgemeinzustand war angegriffen, er hatte auch Fieber. Kurze Zeit danach zeigten sich in der Gegend der beiden Ellenbogengelenke rothe Flecke und Papeln, die letzteren gingen bald in Vesikeln und Bullae über. Allmälig breitete sich das Exanthem über den grössten Theil der Haut aus. Der Allgemeinzustand wurde besser und das Jucken geringer. Als er aufgenommen wurde, war der Allgemeinzustand gut. Temperatur normal. Urin eiweissfrei. Während seines Hospitalaufenthaltes wurden die Exacerbationen seiner Krankheit allmälig seltener. Bei einigen Anfällen bekam er Schmerzen im ganzen Körper und hatte Kältegefühl, dieses war oft nur auf einzelne Regionen des Körpers beschränkt. Als er das Hospital verliess, war er noch nicht vollständig von seiner Krankheit befreit.

Der Verfasser stellt auf Grund des Aussehens und der Localisation des Exanthems, auf Grund des Verlaufes, des Juckens und der Schmerzerscheinungen die Diagnose Dermatitis herpetiformis. Mit Erythema exsudat. bullosum und Pemphigus könnte man möglicher Weise diesen Fall verwechseln. Die Localisation, Form der Efflorescenzen und besonders das Jucken stimmt nicht überein mit Erythema exsudat. bullosum, die Polymorphie der Efflorescenzen, das Jucken und der wenig angegriffene Allgemeinzustand nicht mit Pemphigus.

Fall 8. 20 Jahre alt. Student. Eingeschr. 23./11. 1892. Ausgeschr. 5./12. 1892. Seit seinem 10. Jahre hat er an seiner Krankheit gelitten. In jedem Jahre wurde er mehrere Male von derselben befallen. Im Sommer, wenn er Seebäder gebrauchen konnte, hat sich sein Zustand immer gebessert. Der Patient selbst kann keine Ursache für seine Krankheit angeben. Die Efflorescenzen sind symmetrisch über verschiedene Theile des Körpers verbreitet. Seitdem der Patient das Hospital verlassen hat, erhielt der Verfasser von ihm stets Nachrichten, das letzte Mal am 7./12. 1894. Zu der Zeit war er noch nicht von seiner Krankheit befreit.

In diesem Fall ist die Dauer der Krankheit eine sehr lange. Doch gibt es in der Literatur Mittheilungen (Duhring, Peter, Brocq) von Fällen mit ähnlich langdauerndem Verlaufe.

Für diesen Fall nimmt der Verfasser an, dass die Krankheit von den Jahreszeiten abhängig war. Aehnliche Beobachtungen seien auch mitgetheilt von Gemy, Bazin und Brocq.

Birger Pentzin (Finland).

Venerische Krankheiten.

(Redigirt von Prof. **Neisser** und Primararzt **Jadassohn** in Breslau.)

Varia.

(Anatomie und Physiologie. Methoden. Nicht-venerische Erkrankungen des Urogenital-Aparates. Therapeutisches).

1. **Bergh**, R. Symbolae ad cognitionem genitalium externorum femineorum. Monatsh. f. prakt. Derm. Bd. XIX. Nr. 8.
2. **Bazy.** Du pouvoir absorbant de la vessie. Soc. de biologie. Séance 28 Juillet. (Ref. Ann. gén.-ur. 1894 pg. 706.)
3. **Bazy**. De l'absorption par les voies urinaires. Académie des sciences. Ref. Annal. gén.-ur. 1894 pg. 69.
4. **Boyer** et **Guinard.** Étude et recherches expérimentales sur l'imperméabilité physiologique de l'épithélium vésical sain. Archives de Méd. expériment. et d'anatomie pathol. 1. Sér. Tom. VI. 1894. pg. 883.
5. **Pousson** et **Sigalas**. Pouvoir absorbant de la vessie chez l'homme. Acad. des Sciences 22. IV. 1895. La Semaine méd. 1895, Nr. 23. pg. 199.
6. **Zeissl**, Max v. Versuche über den Verschlussapparat der Blase. Sitzungsbericht der k. k. Gesellsch. d. Aerzte vom 19. Jänner 1894. Wiener Klin. Wochenschr. Nr. 4. 1894.
7. **Courtade** et **Guyon**, F. Sur le reflux du contenu vésical dans les uretères. Annales gén.-ur. 1894 pg. 561.
8. **Harris**, Thomas. A method of collecting and preserving urinary casts and other organic urinary sediments. The Brit. Med. Journ. 23. Juni 1894.
9. **Byrom Bramwell**. Note on the staining and mounting of the casts and other organic deposits. The Brit. Med. Journ. 7. Juli 1894.
10. **Bouillot**. Examen microscopique des sediments urinaires. Rev. de chimie analytique 2. Nov. 1893, pg. 60 (ref. Ann. gén.-ur. 1894 pg. 150).
11. **Dock**. Flagellate protozoa in the freshly passed urine of a man: preliminary note. Medical News, 22. Dec. 1894.

12. **Daunig**. Un cas de gland supplémentaire. Archiv. provinc. de chir. août (Ref. Ann. gén.-ur. 1894 pg. 689.)
13. **Marx**. Ein Fall von Hypospadie mit Harnröhrenverschluss. Allgem. Medicin. Centr.-Zeitung 1894. Nr. 102.
14. **Meisels**, Wilhelm A. Ueber Doppelbildung der männlichen Harnröhre (Urethra duplex). Wiener medic. Wochenschrift Nr. 34. 1893.
15. **Balzer**, Balanitis erosiva circinata, Méd. moderne, 1893. Nr. 54.
16. **Roberts**. A case of retention of urine due to phimosis leading to cystitis and pyelonephritis; necropsy Lancet. 8. Dec. 1894. pg. 1346.
17. **Dlumé**, M. Phimosis et hernies. Le Mercredi médical. 1895. 2 Janvier. Nr. 1.
18. **Guitéras, Ramon**. Report of a Case of Verrucae acuminatae of the Penis, causing through the Absorption of their Septic Exsudation Lymphangeitis, followed by a Dorsal Slough. The New York Medical Journal. Vol. LXI. Nr. 17. 20. April 1895.
19. **Fenwick**, Henry. Multiple urethral papillomata Medic. Society of London. The Lancet und The Brit. Med. Journ. 21. April 1894.
20. **Levi**. Contribution à l'étude des productions cornées de la verge. C. R. in commentario clinico delle malattie cutunee et gen.-ur. II. 1894. (Ref. Annales gén.-ur. 1894 p. 536.)
21. **Dreyfus**. Papillome du gland avec perforation du prépuce. Arch. prov. de chir. 1. Avril. (Ref. Ann. gén.-ur. 1894 p. 382.)
22. **Chalke**. Arsenical Urethritis. (Ref. aus Indian Medical Record VI., 8. p. 237.) Medical News. July 21, 1894.
23. **Goldenberg**. A rare forme of foreign body in the male urethra. Medical Record Nr. 12. 1894 p. 365. (Ref. Ann. gén.-ur. 1894 p. 613.)
24. **Sabatier**. Épis de graminées dans l'urèthre de l'homme. Soc. nat. de méd. de Lyon. 9. Avril. (Ref. Ann. gén -ur. 1894 p. 867.)
25. **Holz**, H. Ein Fall von typischer Penisfistel (Karewsky). Med. Corr.-Bl. des Württemb. ärztl. Landesvereins 1894. Nr. 26.
26. **Tuffier** et **Claude**. Chondrome des corps caverneux. Exstirpation Annales gén.-ur. 1894 p. 898.
27. **Simes**, Henry C. Aspermatism. The New-York Medical Journal. Jan. 26. 1895. Vol. LXI. Nr. 4.
28. **Lydston**, Fr. Residualurin. The Mississippi Valley Medic. Associat. New-York Medic. Journal 15. Dec. 1894 Vol. XL. Nr. 24.
29. **Denucé**. Kystes séreux de l'épididyme. Le Mercredi médical 1895. 2 Janvier. Nr. 1.

(1) Bergh betont, dass er in dem langen Zeitraum von 30 Jahren, in dem er Vorstand von Spitalsabtheilungen für venerische weibliche Patienten war, Gelegenheit gehabt habe, eingehendere und zuverlässlichere Untersuchungen über die äusseren Genitalien hauptsächlich von jüngeren, weiblichen Individuen anzustellen als die meistens nur an Leichen arbeitenden Anatomen. Er wird eine Reihe von Abhandlungen über die morphologischen Verhältnisse dieser Organe veröffentlichen, als deren erste

eine Mittheilung über „Vulva, Labia (majora), Gynaecomastix und Interfemineum“ erscheint. Die genaue Beschreibung dieser Theile ist im Originale nachzulesen. Sternthal (Braunschweig).

(2) Bazy tritt in der „Soc. de biologie“ den Beweis für das Absorptionsvermögen der Blase an, indem er ein Thier durch in die Blase injicirte Strychninlösung vergiftet. (Die Urethra wurde vor der Berührung mit Strychnin geschützt.) Sabatier hat die Versuche Bazy's in einer Doctorarbeit zusammengestellt. Die gegentheiligen Resultate Guinard's (Lyon) und Boyer's dürften hiemit widerlegt sein.

Richard Barlow (München).

(3) Nach Bazy gilt es als eine feststehende Thatsache, dass einzig und allein von allen mit Epithel bedeckten Organen die Blase nichts zu resorbiren im Stande sei, ausser bei Verletzung zur Schleimhaut. Klinische Thatsachen haben aber B. ebensowohl wie eigene Experimente davon überzeugt, dass thatsächlich die gesunde Blase zur Absorption fähig ist. Spritzt man Gift in die Blase eines Thieres, so kann man es ebenso sicher tödten, wie bei Einbringen unter die Haut oder ins Rectum. Die bisherige irrige Meinung scheint auf Folgendem zu beruhen:

1. Hat man die Imbibition mit der Absorption zusammengeworfen.

2. Hat man kein Gift von so augenfälliger Wirkung genommen, dass die Resultate nicht zu bestreiten gewesen wären.

3. Hat man für die Versuchsthiere verhältnissmässig unwirksame Gifte angewendet.

B. selbst hat sich zu seinen Versuchen eines Nelatonkatheters VIII bedient, niemals die Blase gedehnt. nie mehr als 2 Ccm. Flüssigkeit eingespritzt (um keinen Druck und keinen Urindrang hervorzurufen) und niemals die Harnröhre unterbunden, um Absorption von Seite der Urethralschleimhaut zu vermeiden. Zur Verwendung kamen chemische und Bakteriengifte. Im letzteren Falle wurde theils das reine Gift, theils eine Bakteriencultur injicirt. Hiebei kam ein neues Moment in Frage, nämlich das Durchdringen der körperlichen Bestandtheile des Giftes.

Die chemischen Gifte, wenn dieselben stark waren, ergaben stets eine Wirkung. Trat die letztere nicht sofort zu Tage, so erfolgte der Tod nach längeren oder kürzeren Intervallen. Cocain 1 : 12, Strychnin 1 : 30, Blausäure 1 : 100 tödten die Thiere in wenigen Minuten.

Belladonna, Curare und Pilocarpin wirken viel langsamer und bewirken Ernährungsstörungen in den Zellen. Auch Wasser scheint durch die Blase absorbirt zu werden.

Die Absorption chemischer Gifte durch die Blase dürfte einzelne Dinge der Urinpathologie aufzuklären geeignet sein, z. B. die grossen Unterschiede bei Nieren- und Blasenretention. Bei der ersteren erhält sich der Allgemeinzustand bedeutend besser, als bei den letzteren, und ist das Leben viel länger ermöglicht.

Nicht weniger bemerkenswerth sind die Resultate bei Einspritzung von Bakterien. Bei Infection mit Pneumococcen an 6 Kaninchen starben 5; 3 im Zeitraum von 3—5 Tagen, u. zw. mit peritonealen und pleuralen

Exsudaten ohne Erkrankung der Nieren. Ein durch Bakterienfilter gegangenes Product einer Maceration von Muskeln mit dem Vibrio septicus zweimal in die Blase injicirt, tödtete das Kaninchen nach 20 Tagen. Von 4 Kaninchen, welche eine nicht filtrirte, aber sterilisirte Cultur des Bacillus pyocyaneus in die Blase erhielten, starben 2, eines nach 7, eines nach 14 Tagen.

Die Consequenzen dieser Thatsachen in Bezug auf menschliche Pathologie sind leicht zu ziehen. Ausserdem hat B. die Absorption im Harnleiter und in der Harnröhre studirt.

Die Harnröhrenabsorption ist nicht gerade stark. Im Harnleiter ist sie bedeutend grösser. Gelangt aber das Gift bis ins Nierenbecken, so ist der Tod bei den angewendeten Dosen ein plötzlicher.

Barlow.

(4) Zur Widerlegung mancher neuerer Angaben (cf. besonders Bazy und Sabatier) haben Boyer und Guinard Experimente gemacht, aus denen hervorgeht, dass Hunde grosse Dosen leicht resorbirbarer, nicht reizender Gifte (Strychnin, Cocain, Morphium) vertragen, auch wenn sie dieselben viele Stunden lang in der Blase behalten, ohne Vergiftungssymptome zu zeigen. Der alte Satz von der mangelhaften Absorptionsfähigkeit der Blase, welcher nach den Verff. fast ein physiologisches Postulat ist, bleibt also zurecht bestehen; die entgegengesetzten Resultate anderer Autoren werden mit Versuchsfehlern (Läsionen, entzündliche Reizungen der Blasenwand, Resorption von der Urethra aus) erklärt.

J. Jadassohn (Breslau).

(5) Die vieldiscutirte Frage, ob die Blasenwand resorbire, haben Pousson und Sigalas an Menschen studirt, indem sie Lithiumsalz-Lösungen in die Blase injicirten und im Blut und Speichel spectroskopisch nachzuweisen suchten. Sie haben gefunden: 1. dass das gesunde Blasenepithel impermeabel ist; 2. dass eine Absorption stattfindet *a*) bei Urindrang, weil dann der Urin in die Pars prostatica eindringt, *b*) bei Erkrankung des Blasenepithels.

Jadassohn.

(6) Zeissl reizte die Nerven (N. hypogastricus und N. erigens) isolirt und bemühte sich, die bei der Reizung zu Stande kommenden mechanischen Vorgänge graphisch zur Darstellung zu bringen. Die Versuche wurden im Laboratorium Prof. v. Basch's zunächst an curarisirten männlichen Hunden ausgeführt. Wurde die Reizung des N. erigens vorgenommen, so liess sich nachweisen, dass zunächst Contraction des Detrusors erfolgt, an welche sich alsbald eine Oeffnung des Sphinkters anschliesst, was sich durch Ausfliessen der Flüssigkeit aus der Harnröhre zu erkennen gibt. Es handelte sich darum, zu erweisen, ob der Sphinkter sich spontan öffne, oder ob derselbe passiv durch Contraction des Detrusors geöffnet werde. Um die Wirkung des Detrusors auszuschalten, wurde der Scheitel der Blase eröffnet, in dieselbe ein dickes Glasrohr eingeschoben und in die Blase festgebunden. Wurde nun der N. erigens gereizt, so erfolgte Oeffnung des Sphinkters, obwohl keine Contraction des ausgeschalteten Detrusors zu Stande kommen konnte.

Während also die Reizung des Nervus erigens eine Contraction des Detrusors, der als Längsmusculatur der Blase aufzufassen ist, veranlasst, bedingt dieselbe eine Erschlaffung der Ringsmusculatur, i. e. die Sphinkteröffnung.

In einer dritten Versuchsreihe liess sich feststellen, dass, wenn ein Katheter bis in die Mitte der Pars pendula eingeschoben wurde und durch denselben unter starkem, hydrostatischem Drucke Wasser in die Blase floss, bei jedesmaliger Reizung des Erigens Unterbrechung des Fliessens eintrat. Das Aufhören des Fliessens erfolgte in dem Momente, in welchem die Erection des Bulbus sich einstellte. Das Fliessen begann aber sofort wieder, wenn nach Aufhören der Erigensreizung die Erection aufhörte. Eine vierte Versuchsreihe wurde am N. hypogastricus ausgeführt. Man liess aus einer Druckflasche Wasser im Strome aus der Blase gegen die Harnröhre fliessen. In der Harnröhre lag wieder ein Katheter, dessen Auge sich oberhalb des Caput gallinaginis befand. Bei jeder Reizung des N. hypogastricus wurde der Sphinkter geschlossen, was sich durch Unterbrechung des Fliessens erkennen liess. Es handelte sich weiters darum, zu erweisen, ob die quergestreifte Musculatur auf die bisher geschilderten Vorgänge irgend eine Wirkung äussere. Zu diesem Zwecke wurden alle diese Versuche an mit Morphium narkotisirten Thieren wiederholt. Dieselben ergaben ein vollständig gleiches Resultat, wie an curarisirten Hunden.

Bei Reizung der centralen Enden des Nervus ischiadicus, ulnaris, medianus, radialis, phrenicus und splanchnicus erfolgte reflectorisch Contraction des Detrusors und Oeffnung des Sphinkters. Vom Nervus vagus aus lässt sich die gleiche Wirkung nicht erzielen.

Wurde bei geschlossener Blase der Nervus hypogastricus gereizt, so liess sich eine Drucksteigerung im Binnenraume der Blase nicht nachweisen. Wurde aber, wie schon früher erwähnt, der Detrusor ausgeschaltet, so liess sich mittelst Wassermanometers die auf Reizung des Hypogastricus erfolgende Contraction der Ringmusculatur der Blase graphisch zur Darstellung bringen. Wurden an einem Thiere die Nervi hypogastrici und der Nervus erigens in je einem Reizträger gefasst und dann zunächst der Hypogastricus gereizt, und während der Fortdauer der Reizung des Hypogastricus auch der Nervus erigens gereizt, so erfolgte jetzt entweder eine sehr geringe Contraction des Detrusors und sehr geringes Ausfliessen aus der Blase, oder es wurde sogar der Effect der Erigensreizung durch die Reizung des Hypogastricus vollständig aufgehoben.

Autoreferat.

(7) Courtade und Guyon kommen auf Grund zahlreicher Thierversuche zu folgenden Schlüssen:

1. Wenn die Blase sich ohne Widerstand durch injicirte Flüssigkeit dehnen lässt, so kommt es nicht zu Rückfluss des Blaseninhaltes in die Ureteren, selbst wenn die Blase die Grenze der Elasticität erreicht hat und der innere Druck des Organes in Folge der Spannung der Wände auf den höchsten Punkt gebracht ist.

2. Widersteht eine mit genügendem Tonus versehene Blase der Injection von Flüssigkeit in brüsker Weise, so kann Rückfluss in die Ureteren, auch bei minimalen Mengen injicirter Flüssigkeit eintreten, sobald der innere Blasendruck beim Kaninchen 1½ Cm., beim Hunde 5 Cm. eines Quecksilbermanometers im Minimum beträgt.

3. In diesem Falle kommt der Rückfluss regelmässig beim Kaninchen (20mal bei 20 Experimenten), selten beim Hunde (5mal bei 25 Experimenten) zu Stande, was beweist, dass sich verschiedene Thiergattungen unter den gleichen Versuchsbedingungen durchaus different verhalten.

Betrachtet man die Blasenverhältnisse beim Menschen, so kann aus Analogie geschlossen werden, dass ein Rückfluss von Blaseninhalt in den Harnleiter nicht zu den Unmöglichkeiten gehören dürfte. Doch darf man dies nur für Fälle annehmen, die die gleichen Bedingungen darbieten, wie die oben beschriebenen Thierversuche. Bei Urinretentionsfällen dürfte kein Rückfluss zu Stande kommen. Genaue Versuchsanordnung sowie einzelne Protokolle sind der Arbeit beigefügt.

Barlow.

(8) Harris empfiehlt folgendes Verfahren, das organische Urinsedimente so conservirt, dass sie das Aussehen wie in frisch entleertem Urin behalten: Er bedient sich einer conservirenden Flüssigkeit bestehend aus: Kalium aceticum 60 Gr., Chloroform 10 Ccm., Aq. destill. 1000 Ccm. Zuerst wird das Kal. acet. in wenig Wasser gelöst und die Lösung filtrirt. Dem Filtrat wird das Chloroform zugesetzt, dann wird es in eine mit Stöpsel versehene Flasche von wenigstens 1 Liter Inhalt gebracht und nun das übrige Wasser zugesetzt. Nach 1—2 Minuten langem, gutem Durchschütteln lässt man die Lösung 12 Stunden stehen; danach ist sie vollkommen klar. Der ungelöste Theil des Chloroforms befindet sich am Boden der Flasche und erhält die nöthige Concentration der Lösung an Chloroform constant. Das specifische Gewicht dieser Lösung ist ungefähr 1030. Das Sediment erhält man in der üblichen Weise, indem man den Urin in einem Spitzglase 12—24 Stunden stehen lässt. Durch Centrifugiren spart man diese Zeit. Natürlich wird der Urin unter den üblichen Vorsichtsmassregeln entnommen und aufbewahrt. Nach 12—24 Stunden werden 1—2 Ccm. des Sedimentes mit einer Glaspipette entnommen und in ein Glasrohr gebracht. Das dazu benutzte Glasrohr ist von gewöhnlichem Glase gemacht, hat ⅝ Zoll im Durchmesser und ist zu einer Spitze ausgezogen, so dass die untere Oeffnung nur 1/16 Zoll im Durchmesser hat. Die Länge des Rohres beträgt 13 Zoll und sein Inhalt 60 Ccm. Das Rohr ist mit einem 1¼ Zoll langen Gummistopfen verschlossen. Es wird stets zuerst mit der conservirenden Flüssigkeit gefüllt, bis 1 Zoll unterhalb des Stopfens, wobei man das Rohr in der linken Hand hält und mit dem Daumen die untere Oeffnung verschliesst, dann bringt man mit der Pipette das Sediment hinzu, worauf der Kork fest aufgesetzt wird. Nun kann der Daumen weggenommen werden; es tritt nur ein wenig Flüssigkeit unten aus, bis der Gleichgewichtszustand hergestellt ist. Darauf bringt man das Rohr in einen Burettenhalter und lässt es 12 Stunden

stehen. Danach hat sich das Sediment zu Boden gesetzt und kann zur Untersuchung benutzt werden. Man braucht nur oben auf den Stopfen zu drücken, der wie ein Stempel wirkt, und kann auf einem Objectträger sofort einen Tropfen zur Untersuchung erhalten. Wenn sich in dem Urin leicht Bacterien ansiedeln könnten, ist es vortheilhaft, ein Stück Campher in den Urin zu bringen. Da Campher oben schwimmt, stört er die Ansammlung des Sedimentes nicht und hält die Zersetzung beträchtlich auf. Centrifugirt man, so wird diese Vorsichtsmassregel unnöthig. Ist der Urin sehr concentrirt, so dass die Urate beim Abkühlen ausfallen würden, so muss er sogleich, nachdem er entleert wurde, mit gleichen Theilen der conservirenden Lösung versetzt werden. Dies ist vortheilhafter, als wenn man den Urin warm zu halten versucht.

Besteht bei einer Frau Leucorrhoe, die das Gewinnen von Cylindern bei Morbus Brightii sehr stört, so muss die Vagina vor dem Uriniren ausgespült werden.

Das Glasrohr muss stets so weit wie möglich gefüllt werden, da die Temperaturveränderungen auf die Luftsäule oberhalb der Flüssigkeit einwirken und so bei Ausdehnung derselben das Sediment ausgetrieben werden kann. Ist das Sediment sehr reichlich, so ist es vortheilhaft, auf dem Objectträger noch etwas von der conservirenden Flüssigkeit zuzusetzen und mit einer Nadel zu mischen. Blutkörperchencylinder werden durch die Flüssigkeit etwas blasser. Einzelne Granula, Fettropfen oder Zellen auf den Cylindern gehen wohl auch verloren, doch nicht in beträchtlichem Masse, wenn nicht roh manipulirt wird.

Bisweilen, wenn auch selten, kommen Sedimente vor, die nach 12 Stunden noch nicht ganz zu Boden gesunken sind. In solchen Fällen ist es vortheilhaft, kräftig auf den Stopfen zu drücken und so einige Tropfen auszutreiben und dann das Rohr noch 6—12 Stunden stehen zu lassen. Für Krystalle und anorganische Bestandtheile im allgemeinen ist diese Methode nicht anwendbar. Immerhin lassen sich Oxalatkrystalle gut aufbewahren. Phosphatkrystalle und Harnsäure lösen sich theilweise oder ganz in der Kaliumaceticumlösung. Sternthal.

(9) Byrom Bramwell veröffentlicht mit Rücksicht auf die interessante Abhandlung von Harris (vergl. oben) einige Bemerkungen über die Färbung und Montirung von Cylindern und anderen organischen Bestandtheilen des Urins. Bekanntlich, so bemerkt er, hat man bei reichlichem Urin und sparsam vorkommenden Cylindern grosse Mühe, letztere zu finden. Deshalb ist es vortheilhaft sie zu färben. Er benutzt dazu Picrocarmin und verfährt folgendermassen.

1. Ein gewöhnliches Spitzglas wird mit gleichen Theilen Urin und wässriger Borsäurelösung gefüllt und bei Seite gestellt, bis die Sedimentirung eingetreten ist.

2. Das Sediment wird mit einer Pipette entnommen und in ein gewöhnliches Reagensglas übertragen, in dem sich ½ Drachme Picrocarminlösung befindet.

3. Urin und Farbflüssigkeit werden durch 2—3maliges Umkehren des Reagensglases gemischt, wobei das Ende mit dem Daumen verschlossen wird.

4. Dann lässt man das Glas 24 Stunden stehen.

5. Das nun gebildete Sediment wird mit einer äusserst feinen Pipette entnommen (am besten mit einem zu einer feinsten Spitze in der Flamme ausgezogenen Glasrohr), auf einen Objectträger gebracht und mit schwacher Vergrösserung untersucht. Findet man einen Cylinder, so kann man dann mit stärkerer Vergrösserung seine Structur studiren. Vermuthet man amyloide Degeneration in den Nieren, so benutze man lieber Methylviolett statt Picrocarmin, da hiermit bisweilen die charakteristische rosafarbene Reaction auftritt.

Um Dauerpräparate herzustellen, müssen sie in Farrant's Lösung montirt werden. Man geht dabei folgendermassen zu Werke:

1. Ein kleines Reagensglas wird zu $^3/_4$ mit der Lösung gefüllt.

2. Das gefärbte Sediment aus dem Reagensglase, das die Mischung von Urin mit Picrocarmin enthält, wird mit einer sehr feinen Pipette entnommen und in die Farrant'sche Lösung gebracht.

3. Dann wird das kleine Reagensglas gut verkorkt und 2—3mal umgedreht, worauf man es stehen lässt, bis sich das Sediment gesetzt hat.

4. Nach 3—4 Tagen wird ein kleiner Tropfen vom Boden entnommen und mikroskopisch untersucht.

5. Will man ein Dauerpräparat haben, so wird in der gewöhnlichen Weise mit Lack verschlossen. Bei Ueberfärbung bringt man das Sediment in ein zweites kleines Reagensglas, das frische Farrant'sche Lösung enthält. Diese Methode gibt ausgezeichnete Resultate. Sternthal.

(10) Bouillot lässt den Urin 12 Stunden im Spitzglase absetzen, decantirt dann und fixirt und färbt das Depôt mit 2 Ccm. gesättigter Safraninlösung in 33% Alkohol, dem 1% krystallisirte Essigsäure zugesetzt ist. Nach einer Stunde wird ein der Menge des Depots gleiches Quantum Glycerin zugesetzt und das Ganze dann in verschlossenem Gefässe aufgehoben. Zellelemente behalten bei dieser Behandlung ihre Form bei. Die Kerne werden intensiv, der Zelleib schwach roth gefärbt. So behandelter Urin hält sich lange. Barlow.

(11) Dock berichtet von einem 27jährigen Manne, der wahrscheinlich in Folge von Malaria Hämaturie bekam. Nach Verschwinden der Hämaturie blieb häufiger Harndrang zurück; zugleich bemerkte der Kranke eine Trübung des Harns. Die letztere beruhte auf der Anwesenheit zahlreicher weisser Flöckchen, welche mikroskopisch Eiterkörperchen, Epithelien und eine Anzahl von eigenthümlichen, hyalinen, etwas über eiterzellengrossen Körpern enthielten. Diese waren oval oder unregelmässig geformt, an einem Ende mit 2—4 Geisseln, an der Seite mit einer undulirenden Membran versehen. Der contractile Leib liess feine Granulirung und einen ovalen Kern erkennen. Demnach handelte es sich um Protozoen, welche der Trichomonas vaginalis sehr ähnlich waren. Aehnliche Be-

obachtungen fand D. bisher nur von Künstler, Marchand und Miura veröffentlicht. Franz Koch (Berlin).

(12) Daunig hat bei einem 17jährigen Knaben eine supplementäre Glans gesehen. Dieselbe sass median auf der sonst normal geformten Glans auf und mass 6—7 Mm. Höhe und 10 Mm. Länge. Die Form war die eines Kartenherzens mit nach vorn gerichteter Spitze. Eine leichte Furche theilt den Rücken des supplementären Organes in 2 Hälften. Der Meatus ist unperforirt. Barlow.

(13) Marx beschreibt einen Fall von Hypospadie, bei dem keinerlei Andeutung eines Orificium externum urethrae vorhanden war. Das Kind war 2 Tage alt und hatte bis dahin keinen Urin entleert. Der Penis war halbmondförmig abwärts gekrümmt, in der Mittellinie erwies sich die Haut hart, serosaähnlich. In diese Partie machte M. eine Incision, es gelang hierauf eine Sonde bis in die Blase zu führen. Nach Entfernung der Sonde erfolgte spontane Harnentleerung. S. Stein (Görlitz).

(14) Meisels beobachtete folgende zwei seltene Doppelbildungen der männlichen Harnröhre. Das eine Mal handelte es sich um einen mit Tripperaffection behafteten Mann, bei dem sich der Tripper durch zweierlei Oeffnungen entleerte, vorne am Orificium und am Dorsum penis. Die Spaltung des dorsalwärts verlaufenden abnormen Ganges zeigte, dass derselbe für 4 Mm. Sonde durchgängig bis zum Schambogen und von da für Haarsonden durchgängig noch weitere 4 Cm. unterhalb des letzteren reichte. Der Gang verlief fast subcutan, war von normaler Schleimhaut ausgekleidet, enthielt viele feine Drüsen und Folliculargebilde. Vor der Freilegung mit dem Messer ergab die Injection mit rothen Flüssigkeiten eine Communication mit der Harnröhre. Der Ort der letzteren konnte nicht eruirt werden. Heilung des Trippers beziehungsweise Obliteration des Ganges erfolgte nach completer Excision. Die sonstigen Verhältnisse am Genitale waren normal.

Die innere Mündung des Canals dürfte nach der Ansicht des Beobachters innerhalb des Orificiums vesicae in eine Schleimhauttasche haarfein gemündet haben. Fall II. betrifft einen 12jährigen Knaben mit Incontinentia urinae, bei welchem die eigentliche normale Harnröhre als rudimentärer Canal mit einem Klappenverschlusse in die abnorme, an der unteren Fläche des Penis sich befindende Harnröhre mündet, wobei erstere nur höchst unvollkommen den Urin ableitet, wogegen die an der unteren Fläche des Penis sich erstreckende Harnröhre berufen ist, den Urin aus der Blase zu leiten; ihre Function war aus dem Grunde eine gestörte, weil ihr Orificium externum bis auf 1 Mm. verjüngt war. Diese beiden Harnröhrenabnormitäten sind, wie der angeführte einschlägige Literaturbericht angibt, sehr seltene Befunde. Ullmann.

(15) Balzer beschreibt einen Fall der von Berdal und Bataille studirten Balanitis erosiva circinata, die er für eine seltene und sehr ansteckende Krankheit hält, welche nur bei langem Präputium vorkommt und durch blosse Reinlichkeit heilt. Y.

(16) Der 20jährige Patient Robert's litt seit seiner Jugend an Urinbeschwerden in Folge hochgradiger Phimose; er starb nach der Operation der letzteren, welche die Urinretention aufgehoben hatte, und bei der Section fand sich Blasenhypertrophie, Ureterendilatation, Pyelonephritis. Y.

(17) Denucé glaubt, dass zwischen der congenitalen Phimose einer- und der Hydrocele und den Hernien andererseits ein gewisser Zusammenhang bestehe, und zwar so, dass die Phimose das ätiologische Moment bilde. Der Beweis für diese Anschauung wäre erbracht durch Heilung der Hydrocele und Hernien nach Circumcision. Dreysel.

(18) Bei Guitéra's Pat. handelt es sich um einen hochgradigen Fall von Condylomata acuminata, die von der Urethralmündung bis zum Präputialrande ein Blumenkohlgewächs bildeten, und einen reichlichen fötide stinkenden Eiter secernirten. Als Folgeerscheinungen traten entzündliche Phimose und Infiltration des dorsalen Penislymphstranges auf, die zu einer Abscedirung und schliesslichen Gangraen des Praeputium führte. Therapie: Umschläge mit Wasserstoffsuperoxyd, Pulver von Steinkohle und Jodoform, endlich Circumcision und Entfernung des Gewächses mit dem scharfen Löffel. Paul Oppler (Breslau).

(19) Fenwick zeigte eine Anzahl Papillome, die er aus der Pars penilis urethrae eines jungen Mannes entfernt hatte, der seit 2 Jahren an unheilbarem Ausfluss und Blasensymptomen litt. Sie wurden durch Elektroendoskopie entdeckt und im Tubus abgeschabt. Sternthal.

(20) Levi entfernte bei einem 19jährigen Manne ein Hauthorn, welches in der Kranzfurche der Eichel seinen Sitz hatte, eine cylindrische Form besass und 2 Cm. Länge sowie $^1/_2$ Cm. Durchmesser besass. Entstanden war dasselbe vor 3 Monaten. Schmerzen hatten nie bestanden. Levi hielt die Geschwulst mikroskopisch für eine gewöhnliche Warze mit auffallender Verhornungstendenz. Ein Referat über die Ansichten anderer Autoren in Bezug auf die Entstehung der Hauthörner sowie Vorschläge zur Prophylaxe (Reinlichkeit) sind beigefügt. Barlow.

(21) Dreyfus' Patient, ein Mann von 25 Jahren, inficirte sich am 15. September 1893 gonorrhoisch. Am 15. November 1893 entstanden an der Eichelbasis und Eicheloberfläche kleine Wucherungen, die trotz Behandlung sich vergrösserten. Am 25. December 1893 trat Phimosis auf, am 30. kam es zu schmerzhafter Perforation des Präputium. Das Neoplasma wuchs rasch bis zu Fünffrankstückgrösse. 2. Februar 1894 Abtragung und Kauterisation. Mikroskopisch ergab sich ein Papillom. Barlow.

(22) Chalke sah eine Urethritis im Gefolge einer medicamentösen Arsen-Vergiftung. Die Symptome von seiten der Urethra waren: Entzündung der Mucosa und schleimiger, später eitriger Ausfluss. Gonorrhoe war auszuschliessen. Nach Aussetzen der Medication und symptomatischer Behandlung trat schnell Heilung ein. J. Günsburg (†).

(23) Goldenberg entfernte operativ aus der Urethra eines 13jährigen Knaben einen Dattelkern, welcher nach seiner Meinung von

einem Darmabscess aus in die Blase und von da aus in die Harnröhre gelangt war.

(24) Sabatier hat durch Boutonnière aus der Harnröhre eine Mutterkornähre gezogen; dieselbe sass in der hinteren Harnröhre.

(25) Holz fand, wie vor ihm in sechzehn Fällen Karewsky, als Ursache einer Penisfistel bei einem Kinde, ein mehrfach um den Sulcus coronarius geschlungenes Frauenhaar, das auf Grund einer abergläubischen Vorstellung dort befestigt worden war. Die Fistel heilte nach einer kleinen plastischen Operation. In Karewsky's Fällen hatte die Umschnürung theils ebenfalls zu Fistelbildung geführt, theils waren umfangreichere Gangränescirungen eingetreten. Günsburg.

(26) Tuffier's Kranker, 50 Jahre alt, leidet seit zwei Jahren an einer kleinen Geschwulst des Penis, welche besonders bei Erectionen sehr schmerzhaft ist. Sitz des Tumor am rechten Corpus cavernosum 2 Cm. von dem Eichelansatz. Nach operativer Entfernung erweist das Neoplasma sich als ein Fibro-Chondrom. Histologische Details wollen im Originale eingesehen werden. Barlow.

(27) Henry Simes berichtet von einem 26jährigen gesunden Manne mit normalen Genitalien, der, obwohl Libido vorhanden war, und es bei Cohabitationsversuchen zur Erection kam, niemals eine Ejaculation zu haben angibt. Excesse werden abgeleugnet, Pollutionen ebenfalls; Erkrankungen des Genitaltractus sind weder anamnestisch noch durch die Untersuchung festzustellen. Verf. hält Simulation für ausgeschlossen und glaubt, dass bei geregeltem, ehelichen Geschlechtsverkehr die Hoden ihre physiologische Function ausüben würden.

Hugo Müller (Frankfurt a. M.).

(28) Frank Lydston widerspricht der Ansicht, dass dem nach der Miction zurückbleibenden sogenannten „Residualurin" an und für sich eine Bedeutung für die Beschwerden bei chronischen Blasenleiden beizumessen sei. Er fand denselben sehr häufig bei gesunden Männern. Zugleich empfiehlt Lydston als Drainirungsmethode behufs völliger Entleerung der Blase, den Schlauch durch das Trigonum und zum Rectum hinaus zu führen. Hugo Müller.

(29) Nach Denucé müssen die serösen Cysten der Epididymis scharf getrennt werden von den Spermacysten. Ihr Inhalt besteht aus Cholesterin, sie sind höckerig, nicht abgerundet, liegen am äusseren Rand der Epididymis, nicht am inneren wie die Spermacysten. Ihr Vorhandensein ist oft verdeckt durch einen Erguss in die Tunica vaginalis.

Max Dreysel (Breslau).

Buchanzeigen und Besprechungen.

Prof. Dr. Hugo Schulz. Studien über die Pharmakodynamik des Schwefels. Ein Beitrag zur Arzneiwirkungslehre und Balneologie. Greifswald, Julius Abel 1896.

Angezeigt von Dr. Gustav Tandler, Prag.

Zweck der vorliegenden Arbeit von Prof. Schulz, aus dessen Institut bereits mehrere Abhandlungen über den Schwefel erschienen sind, war der, den Nachweis der Brauchbarkeit und Bedeutung des Arzneiversuches am gesunden Menschen für den Ausbau der Arzneiwirkungslehre zu erbringen. Als Mittel hiezu wählte S. den Schwefel, als ein in der Therapie häufig und verschiedentlich angewendetes Medicament. Angestellt wurden drei Versuchsreihen mit durchwegs jungen, gesunden Leuten, denen vorher die Wahl des Mittels nicht bekannt war u. z. bei der ersten Versuchsreihe mit einer Mischung von Schwefel und Milchzucker (1 Gr. Sulfur depur. auf 99 Gr. Milchzucker), bei der zweiten und dritten Versuchsreihe mit Tinctura sulfuris, die in 100 cm^3 0,035 Gr. reinen Schwefel enthielt.

Die Versuchsdauer betrug beim ersten Versuch 4 Wochen, beim zweiten 5 und bei der 3. Versuchsreihe 4 Wochen, das Gesammtquantum an eingenommenem reinen Schwefel bei der ersten Reihe 0,04 Gr., bei der zweiten 0,0025 Gr., und bei der dritten 0,007 Gr. pro Kopf und Tag.

Die Untersuchung erstreckte sich hiebei auf Veränderungen der verschiedenen Organsysteme: im Bereiche des Nervensystems wurden Kopfschmerzen, Schwindelanfälle, Flimmern vor den Augen, auch allgem. Uebelbefinden beobachtet, an den Respirations- und Verdauungsorganen eine Vermehrung der Secretion der Schleimhäute bis zu leichter katarrhalischer Reizung derselben, im Gefässsystem Steigerung der Pulszahl nebst Congestionen u. s. w. Auf Grund dieser genau zusammengestellten Untersuchungen kommt S.

zu dem Resultate, dass 1. der Versuch am gesunden Menschen geeignet ist, über die Wirksamkeit und das Angriffsgebiet eines Arzneistoffes Aufschlüsse zu geben, wie sie der Thierversuch niemals bieten kann, und dass 2. der Schwefel ein viel leistungsfähigerer Arzneikörper ist, als man für gewöhnlich anzunehmen geneigt ist, was der V. am Schluss dann noch des genaueren zu beweisen bestrebt ist.

Dr. van Niessen. Der Syphilisbacillus. Wiesbaden. Mit 4 lithographirten Tafeln und einer Heliogravüre. J. F. Bergmann, Wiesbaden, 1896.

Angezeigt von Dr. Gustav Tandler, Prag.

Niessen, ein Neurologe von Fach, empfand es seit jeher als einen Missstand, dass sein Fach von der Bakteriologie so gut wie gar keine Förderung erfuhr, weshalb er es selbst unternahm, bezüglich der Lues eigene bakteriologische Untersuchungen anzustellen, die insofern von dem besten Erfolge begleitet waren, als es ihm ohne besondere Mühe gelang, einen neuen, und von ihm Bacillus veneris genannten Mikroorganismus zu entdecken, „der für die Pathogenese der Syphilis einzig verantwortlich gemacht werden muss".

Um den genannten Bacillus veneris rein zu züchten, benützte N. vorgeschrittene Fälle tertiärer Syphilis mit floriden Symptomen, die — nach der Meinung des V. — ausser bei ausgiebigem specialistischem Material nicht gerade häufig vorkommen sollen. In solchen Fällen wurden mehrere sterile hohle Objectträger mit Blut beschickt, mit sterilen Deckgläschen geschlossen und mit Wachs abgedichtet — eine sicherlich nicht einwandsfreie Züchtungsmethode. Nach etwa 10—14 Tagen findet man dann am Rande der Glasaushöhlung einen völlig geschlossenen Kranz von dichtgefügten, eigenartigen Stäbchenhaufen des Bacillus veneris, den man dann auf die üblichen festen wie flüssigen Nährböden übertragen kann.

Genaueres über Biologie und Morphologie des Syphilis-Bacillus möge im Originale nachgelesen werden, woselbst sich auch sonst noch mancherlei Ueberraschungen dem Leser ergeben, so z. B. das Vorhandensein eines dicht verschlungenen Schimmelhyphennetzes im Unterhautzellgewebe einer frischen Induration bei einem

syphilitischen Exanthem eines Kindes, ferner die Entdeckung, dass animale Zellprotoplasma-Elemente, z. B. weisse Blutkörperchen, sich auch ausserhalb des Organismus in den verschiedenen Nährmedien vermehren können.

Vielfach interessant ist auch der experimentelle Theil der Arbeit. Geimpft mit Reinculturen des Bacillus veneris wurden drei Kaninchen und eine Ziege an verschiedenen Stellen des Körpers. Bei 2 Versuchsthieren hatte die Impfung ein positives Resultat u. z. bildete sich bei einem Kaninchen am 13. Tage nach der Impfung an der Impfstelle am Ohre eine „runde, nicht pigmentirte, etwa linsengrosse, hart anzufühlende Niveauerhebung der Haut", von welcher N. es dahin gestellt sein lässt, ob es sich dabei um einen primären Affect oder um ein papulöses Syphilid gehandelt habe (!). Bei einem zweiten Kaninchen bildet sich nach 8 Tagen ein ähnlicher Herd an der Impfstelle; ein 3. Kaninchen starb 3 Tage nach der Impfung, vielleicht an Toxinvergiftung, wie der V. meint. Der Versuch bei der Ziege fiel negativ aus.

Der Schluss der Arbeit beschäftigt sich mit der Prognose der Lues, die N. von seinem Standpunkt als Neurologe aus als eine ungünstige bezeichnet, mit Immunisirungs-Gedanken und therapeutischen Vorschlägen gegen die Lues.

Wie sehr N. von der Bedeutung seines Bacillus veneris als Erreger der Lues überzeugt ist, geht aus seiner Schlussbemerkung hervor, in der er die Behauptung aufstellt, dass man in allen ätiologisch zweifelhaften Fällen von visceralen und in specie neurologischen Krankheiten nach dem Bacillus veneris wird suchen müssen, um die Diagnose sicher stellen zu können.

Trotzdem die vorliegende Arbeit in vielen Punkten sehr fragwürdigen Charakters ist, hofft N. damit einen „vollwerthigen Beitrag zu der fundamentalen Wissenschaft der Bakteriologie geliefert zu haben" und verspricht schliesslich, seiner Arbeit über das Contagium syphiliticum bald eine solche über ein recht wirksames Remedium antisyphiliticum nachfolgen zu lassen. Ob bei letzterer, sowie bei den noch ausserdem von N. angekündigten Mittheilungen die Entschuldigung, dass dem Verfasser als Neurologen die Bakteriologie doch etwas fern gelegen sei, nochmals als Vorwand für eine mildere Beurtheilung zustatten kommen wird, bleibe dahingestellt.

ASSOCIATION

Varia.

Ein Fall von erfolgreicher Arsen-Medication bei Hautsarcom. Herr Prof. Pospelow in Moskau ersucht uns seine diesbezügliche Mittheilung Bd. XXXIV. p. 247 durch folgende Notiz zu ergänzen: „Den 1./13. Febr. 1896 sah ich meine Patientin abermals. Die vom Mai noch verbliebene Röthung der Nase ist gänzlich zurückgegangen und es sind demnach 9 Monate bereits verstrichen, ohne dass ein Recidiv des Hautsarcoms eingetreten wäre."

Richtigstellung. Auf Wunsch des Herrn Dr. Touton (Wiesbaden), ist in meinem Berichte über die Verhandlungen des V. Congresses der Deutschen Dermatologischen Gesellschaft in Graz, dieses Archiv Bd. XXXIV, Folgendes richtigzustellen: Auf Seite 119, Discussion: Touton Zeile 9 von unten muss es statt „Fast immer . . . bis „exprimiren" heissen: Fälle, in denen man kein, wenn auch nur spärliche Eiterkörperchen enthaltendes Secret aus den genannten Organen ausdrücken kann, gehören zu den Seltenheiten.

Ferner Seite 141 Touton: „Ueber Neurodermitis", haben die Zeilen 9 und 10 gänzlich zu entfallen.

Dr. Carl Ullmann (Wien).
Referent.

WELLCOME LIBRARY INSTITUTE